یا تنفسی رقبہ اور ایک بہت چھوٹا بالائی یا شمی رقبہ جس میں حاجز کے بالائی ثلث سے زیادہ شامل نہیں۔ اس میں شمی (olfactory) عصب کی شاخیں پھیلتی ہیں۔ تنفسی مخاطی جھلی بہت دبیز اور اسفنجی ہے۔ یہ بہت عروقی ہے اور بہت سے مخاطی غدے رکھتی ہے۔ غددی قناتوں کے باریک دہنے برہنہ آنکھ کے ذریعہ پہچانے جا سکتے ہیں۔ حاجز کے شمی رقبہ پر مخاطی جھلی زیادہ نرم اور زیادہ نازک ہے اور اتنی دبیز نہیں تازہ حالت میں اس کا رنگ زردی مائل اور اسکے غدود چھوٹے ہوتے ہیں۔

موافق صورتوں میں ایک باریک دہنہ دہلیزی رقبہ سے ذرا پیچھے انفی حاجز کے زیرین اور اگلے حصے پر کی مخاطی جھلی میں پہچانا جا سکتا ہے۔ یہ اس خوب نمایاں لمبوترے ابھار کے اگلے سرے سے اوپر واقع ہوتا ہے جو ترچھا ہو کر پیچھے کو اور اوپر کو گزرتا ہے، اور حاجزی کری کے دبیز زیرین کنارے کا متناظر ہوتا ہے۔ یہ دہنہ قطر میں ½ ملی میٹر سے ۱½ ملی میٹر ہوتا ہے (Schwalbe)۔ یہ ایک تنگ قنال میں لیجاتا ہے جو تھوڑی دور پیچھے کی طرف جاتی ہے۔ اور پھر ایک اندھے سرے میں ختم ہو جاتی ہے۔ یہ ساخت باعث دلچسپی ہے، کیونکہ یہ انسانی موضوع میں میکعی انفی (vomero-nasal) عضو کی نمائندہ ہے جو ایک نلی نما ساخت ہے (قدیم نام: جیکبسن کا عضو = organ of Jacobson) اور بعض ادنےٰ جانوروں میں خوب نمو پاتی ہے۔ 306

انفی حاجز کی ساخت۔ اس حاجز کی نمایاں کی ہوئی سطح پر سے مخاطی گرد عظمہ کو اتار دو۔ اس سے حاجز کو بنانے والے حصے نمایاں ہو جائیں گے۔ اس حاجز کا بڑا حصہ پیچھے میکعہ (vomer) اور مصفاتی کے عمودی پتر سے اور آگے حاجزی کری سے بنا ہے۔ دوسری ہڈیوں کے چھوٹے چھوٹے ٹکڑے اس کی ساخت میں کم حصہ لیتے ہیں۔ اس طرح سے اوپر اور پیچھے کی طرف وتدی کا عرف اور منقار (rostrum) ہیں۔ اوپر اور آگے جبہی ہڈی کا انفی شوکہ اور انفی ہڈیوں کا عرف واقع ہیں۔ لیکن نیچے اس ہڈی کا عرف واقع ہے جو مخالف سمتوں کی حنکی اور فکی ہڈیوں کے حنکی زائدوں کے ایک دوسرے کے ساتھ ملنے سے بنتی ہے۔

انفی حاجز کی کری۔ اس حاجز کی کری اس وسیع زاویہ دار وقفہ کو پر کرتی ہے جو میکعہ اور مصفاتی کے عمودی پتر کے درمیان واقع ہے اور یہ حاجز آگے کے رخ میں ناک کی نوک کی طرف بڑھتا ہے۔ یہ ایک چوڑی بے قاعدہ چوبہل پلیٹ ہے۔ اس کا بالائی اور پچھلا کنارہ مصفاتی کے عمودی پتر کے اگلے کنارے سے جڑا ہوا ہے۔ اس کا زیرین اور پچھلا کنارہ جو بہت دبیز ہے اس

میزاب میں بیٹھتا ہے جو میکعہ کے اگلے کنارے اور دونوں فکی ہڈیوں کے انفی عرف میں واقع ہے۔ دونوں مذکورہ بالا کناروں کے درمیان کا زاویہ تغیر پذیر فاصلہ تک زبان کی شکل کے غضروفی زائدہ کی شکل میں پیچھے کو بڑھ جاتا ہے جو میکعہ کی دونوں پلیٹوں کے درمیانی فصل میں واقع ہے۔ حاجزی کری کا بالائی اور اگلا کنارہ اوپر دونوں انفی ہڈیوں کی درمیانی درز سے ملا ہوا ہے۔ اس مقام سے نیچے یہ ناک کی دونوں جانبی کریوں سے متعلق ہے۔ لیکن اور نیچے جاکر یہ دونوں بڑی جناحی کریوں کے وسطانی حصوں کے درمیانی فصل میں واقع ہے۔

اس حاجز کا تعلق ہر جانب جانبی کری کے ساتھ بہت قریبی ہے۔ اور حقیقت میں انفی ہڈیوں کے نیچے یہ تینوں کریاں بلا واسطہ مسلسل ہوتی ہیں۔ لیکن نیچے جاکر ایک شق کے ذریعہ الگ ہو جاتی ہیں جو ہر طرف تھوڑی دور تک اوپر کے رُخ میں جاتا ہے۔ زیریں اور اگلا کنارہ بہت چھوٹا ہے یہ آزاد ہے، اور پیچھے کی طرف اگلے انفی شوکہ (anterior nasal spine) تک جاتا ہے۔ حاجزی کری کا اگلا زاویہ کند اور گول ہے اور ناک کی نوک تک نہیں پہنچتا جو جناحی کریوں (alar cartilages) سے بنتی ہے۔

غالباً اب یہ بات واضح ہو جائیگی کہ وسطی مستوی سے انفی حاجز کا انحراف اس وجہ سے ہے کہ میکعہ اور مصفاتی کا عمودی پتر اپنے اتصال کے خط کے ساتھ ساتھ ایک طرف کو ابھرے ہوئے ہیں۔ یہ انحراف ساتویں سال کے گزر جانے تک پیدا نہیں ہوتا۔

تقطیع - حاجزی کری اور حاجز کا پتلا استخوانی حصہ اب ٹکڑے ٹکڑے کر کے نکالے جا سکتے ہیں۔ ان کو احتیاط سے نکالنا چاہیئے تاکہ وہ مخاطی گرد عظمہ سلامت رہے جو حاجز کی سمت مخالف کو ڈھانکتا ہے۔ اسی مخاطی گرد عظمہ کے اندر اعصاب اور عروق کا امتحان ہونا چاہیئے۔

انفی حاجز کی عروق اور اعصاب ذیل میں اعصاب کی ایک فہرست ہے:-

بو کے اعصاب ..... شمی (olfactory)

عام حواس کے اعصاب .....
- ۱۔ انفی حنکی (naso-palatine)
- ۲۔ اگلے مصفاتی (anterior ethmoidal) عصب کی وسطانی انفی شاخ۔
- ۳۔ وتدی حنکی عقدہ (spheno-palatine ganglion) اور پرنا قنال کے عصب سے انفی شاخیں۔

شمی اعصاب کا وسطانی گروہ - ان اعصاب کا یہ گروہ انفی حاجز کے بالائی حصے کے مخاطی گرد عظمہ سے متعلق ہے اور تازے حصے کی رشتکوں کے سوا دوسری مختلف عصبی رشتکوں کو پہچاننا مشکل ہے۔ اور یہ رشتکیں اتنی نرم ہوتی ہیں کہ ان کو الگ کرنا بہت مشکل ہے۔ یہ مصفاتی کے عمودی پتر کی سطح پر کی میزابوں میں اوپر کو بڑھتے ہیں۔ اور اسی ہڈی کی غربالیں پلیٹ کے روزنوں کے وسطانی سلسلہ میں سے گزر کر ناک کے کہفہ کو چھوڑتے ہیں۔

انفی حنکی عصب - یہ عصب ایک لمبی نازک شاخچی ہے جو حاجز کے مخاطی گرد عظمہ کی عمقی سطح پر آسانی سے پہچانا جاسکتا ہے۔ یہ عصب وتدی حنکی عقدہ سے نکلتا ہے۔ اور وتدی حنکی سوراخ میں سے ناک کے کہفہ میں داخل ہوتا ہے۔ اپنے ممر کے پہلے حصے میں یہ وسطانی رخ میں وتدی کے جسم کی زیرین سطح پر جاتا ہے۔ انفی حاجز پر پہنچ کر اپنا رخ بدلتا ہے، اور میکعہ کی سطح پر ایک اتھلے میزاب میں مخاطی گرد عظمہ کے اوجھل نیچے اور آگے کو گزرتا ہے۔ آخر کار اسکارپا (Scarpa) کے سوراخ میں داخل ہوتا ہے۔ اور جہاں اسکارپا کے دونوں سوراخ مشترک قاطعی سوراخ میں کھلتے ہیں وہاں مخالف جانبوں کے اعصاب ایک ضفیرہ کی شکل میں ملتے ہیں اور یہ شاخیں سخت تالو کے اگلے حصے کو ڈھانکنے والی مخاطی جھلی کو جاتی ہیں۔ انفی حنکی عصب کے ساتھ پچھلی انفی حاجزی شریان جاتی ہے۔ اور جہاں یہ میکعہ کی سطح پر واقع ہے، وہاں یہ انفی حاجز کے مخاطی گرد عظمہ کو چند چھوٹی چھوٹی شاخچیاں دیتا ہے۔

وتدی حنکی عقدہ کی چند انفی شاخیں اور نیز پرمانقال کے عصب کی شاخیں حاجز کے فوقانی اور پچھلے حصے کے اوپر کے مخاطی گرد عظمہ میں پہنچتی ہیں۔ یہ بہت باریک ہیں۔ اور اس میں شک ہے کہ تقطیع کار ایک معمولی حصے میں ان کا کوئی کھوج معلوم کر سکے۔

308

اگلے مصفاتی عصب کی وسطانی انفی شاخیں انفی حاجز کے اگلے حصے پر اترتی ہوئی ملینگی۔ ان کا کھوج دہلیز تک لگا سکتے ہیں۔

وہ شریانیں جو انفی حاجز تک خون لیجاتی ہیں یہ ہیں:- (۱) وتدی حنکی شریان کی پچھلی انفی حاجزی شاخ جو انفی حنکی عصب کے ہمراہ ہوتی ہے۔ (۲) اگلی مصفاتی کی ایک شاخ جو اگلے مصفاتی عصب کی وسطانی شاخوں کے ساتھ ہوتی ہے۔ (۳) چند باریک شاخچیاں جو پچھلی مصفاتی شریان سے حاجز کے بالائی حصے کو جاتی ہیں۔ (۴) فوقانی شفوی شریان کی حاجزی شاخ جو حاجز کے زیرین اور اگلے حصے میں پھیلتی ہے۔

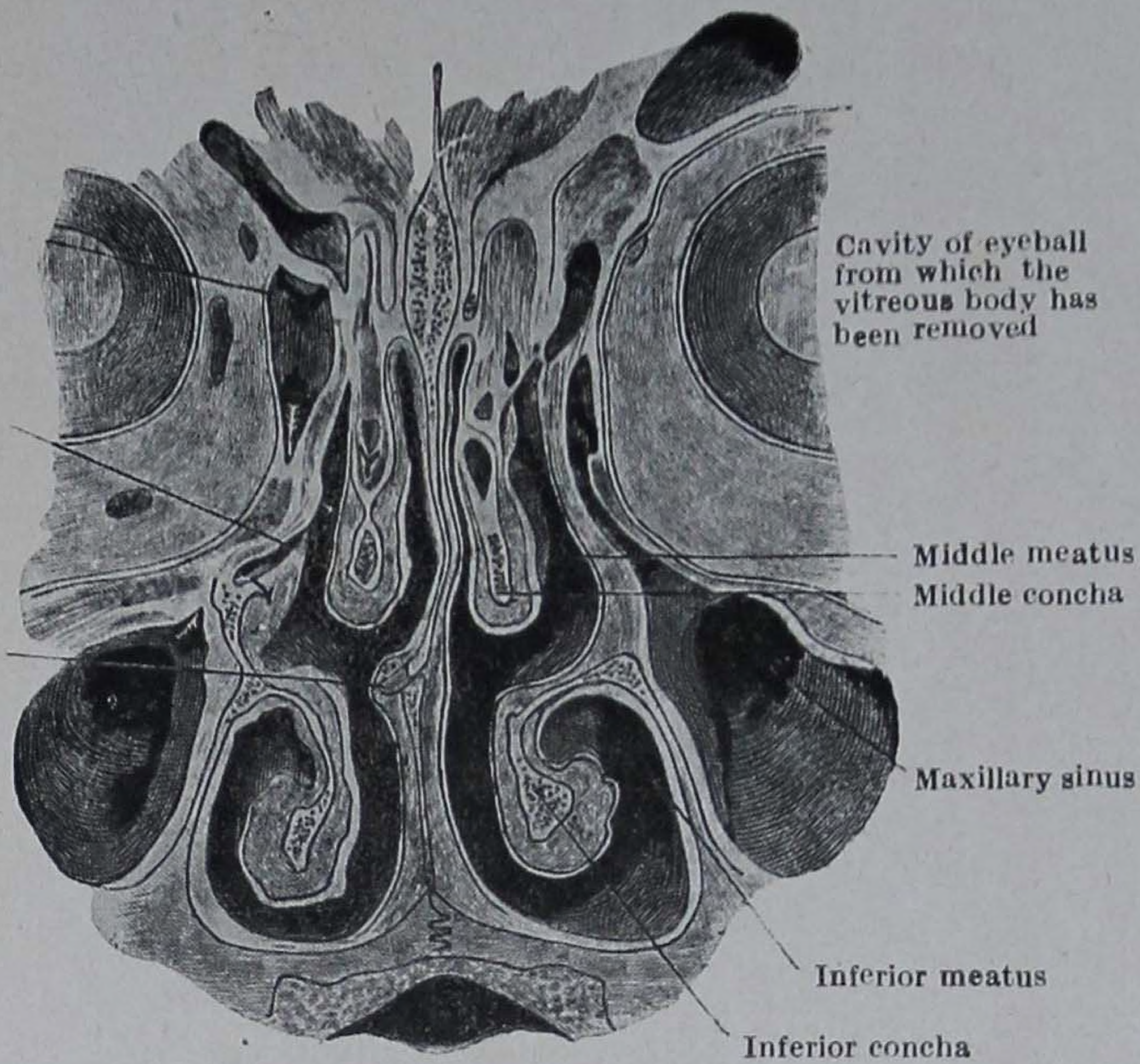

.—Posterior aspect of Frontal section through the Nasal Cavities opposite Crista Galli of the Ethmoid Bone.

upper arrow shows the opening of an anterior ethmoidal cell into the hiatus The *lower arrow* passes from the maxillary sinus into the hiatus

تقطیع - انفی حسی عصب اور اگلے مصفاتی عصب کی وسطانی شاخوں کو حاجز کے مخاطی گرد عظمہ کی سطح سے الگ کرو۔ تاکہ بعد میں ان کا کھوج ان کے مبداؤں تک لگ سکے۔ پھر قینچی کے ساتھ مخاطی گرد عظمہ کو ناک کے کہفہ کی چھت کے ساتھ ساتھ کاٹو اور اس کو نیچے الٹ دو۔ جب یہ ہو چکے تو سمتِ مخالف کا انفی کہفہ نمایاں ہو جائیگا۔

ناک کے کہفے - یہ کہفے دو کوشک ہیں جو ناک کے حاجز کے ہر طرف ایک ایک واقع ہیں۔ یہ تنگ ہیں، لیکن ہر ایک جوف کی انتصابی گہرائی اور پیش پسی لمبائی بہت کافی ہے۔ چوڑائی اوپر سے نیچے آنے میں کسی قدر بڑھتی ہے۔ اس طرح بالائی حصے میں فوقانی شنجہ صرف ۲ ملی میٹر کے فاصلہ کے ذریعہ حاجز سے الگ رہتا ہے۔ اور نیچے جاکر ۴ یا ۵ ملی میٹر کی فضا زیرین شنجہ اور اس حاجز کے درمیان حائل ہوتی ہے ناک کا ہر ایک کہفہ ایک وسطانی دیوار پیش کرتا ہے جو اس حاجز سے بنتی ہے اور نیز ایک جانبی دیوار، ایک چھت اور ایک اگلا اور ایک پچھلا روزن پیش کرتا ہے۔

ناک کے کہفوں کے اگلے روزن یا نتھنے دو بیضوی دہنے ہیں جو چہرے پر کھلتے اور نیچے کو رُخ رکھتے ہیں۔ پچھلے روزن یعنی قیفیے (choanæ) انفی ملعوم میں کھلتے ہیں۔ اور پیچھے اور نیچے کی طرف رخ رکھتے ہیں۔

ناک کے جوف کی تنگ چھت میں ایک وسطی افقی حصہ جو مصفاتی ہڈی کی غربالین پلیٹ سے بنتا ہے اور ایک اگلا اور ایک پچھلا ڈھلواں حصہ ہیں۔ اگلا حصہ جبہی ہڈی کے جبہی شوکہ کی تنگ میزاب دار انفی سطح انفی ہڈی اور جانبی کری اور حاجزی کری کے درمیانی زاویہ سے بنتا ہے۔ چھت کا پچھلا حصہ وتدی کے جسم کی اگلی اور زیرین سطحوں اور نیز میکعہ (vomer) کے اجنحہ (ala)، حنکی ہڈی کے وتدی زاویہ اور وسطانی پرنما پتر کے غمدی زائدہ سے بنتا ہے جو سب کے سب وتدی کے جسم کی زیرین سطح سے لگے ہوئے ہیں۔

ناک کے کہفہ کا فرش معتد بہ چوڑائی رکھتا ہے۔ یہ فک کے حنکی زائدوں اور حنک کی ہڈیوں سے بنتا ہے، اور پہلو تا پہلو مقعر ہوتا ہے۔ علاوہ ازیں یہ ایک ہلکا پیش پسی ڈھلوان پیش کرتا ہے اور پیچھے کی نسبت آگے ذرا سا اونچا ہوتا ہے۔ فرش کے اگلے حصے پر اور ناک کے حاجز کے قریب تقطیع کار کو ایک باریک قیف نما نشیب مخاطی گرد عظمہ کا ملیگا جو قاطعی (incisive) سوراخ تک جاتا ہے۔ یہ نشیب نمو کے نقطۂ نظر سے اہم ہے کیونکہ یہ اس بڑے وسیع رابطہ کا بقیہ ہے جو مضغہ میں ناک اور

منہ کے کہفوں کے درمیان تھا۔

310 **ناک کے کہفوں کی جانبی دیوار۔** ہر کہفہ کی جانبی دیوار تینوں شنجوں (قدیم نام مفتول ہڈیاں: turbinal bones) کے ابھر آنے سے ناہموار بنگئی ہے۔

اس امر کا مطالعہ کہ مختلف ہڈیاں ناک کے کہفہ کی جانبی دیوار کی ساخت میں کتنا حصہ لیتی ہیں، پہلے ہی ایک سہمی تراش کے ذریعہ ہونا چاہیئے۔ جو بھگو کر صاف کی ہوئی کھوپری کے اندر سے بنائی گئی ہو' اور تقطیع کے دوران میں تقطیع کار کو ایسی تیاری کا مطالعہ بار بار کرنا چاہیئے۔ آگے کی طرف یہ جانبی کری' جناحی کری' ناک کی ہڈی اور فک کے جبہی زائدے سے بنی ہے۔ زیادہ پیچھے ہٹ کر دمعی' مصفاتی اور زیرین شنجہ اور فک کے جسم کا ایک حصہ اسکی ساخت میں حصہ لیتے ہیں۔ اس سے اور پیچھے حنکی ہڈی کا عمودی حصہ اور وتدی کا وسطانی پرنما پتر واقع ہیں۔ اسکی جانبی دیوار کے جانبی رخ سے متعلق مصفاتی کے ہوائی خلیے ہیں جو ناک کے کہفہ کے بالائی حصے اور فجر کے درمیان واقع ہیں۔ لیکن اس سے نیچے لیول پر فک کا بڑا ہوائی جوف یعنی فکی جوف ناک کے کہفہ کے بالکل جانبی طرف واقع ہے (تصویر)

اب تقطیع کی طرف متوجہ ہونے پر تقطیع کار یہ دیکھے گا کہ اسکی جانبی دیوار تین رقبوں یا ضلعوں میں تقسیم ہو سکتی ہے۔ وہ یہ ہیں (۱) دہلیز (۲) وسطی منفذ (middle meatus) کا اوتاق (atrium) (۳) شنجوں کا خطہ اور سارے درمیانی منافذ۔

ناک کی دہلیز۔ جانبی دیوار کا دہلیزی حصہ (تصویر 116, 6, 6' کسی قدر بیضوی شکل کا نشیب ہے جو نتھنے کے روزن سے ذرا اوپر واقع ہے۔ یہ ایک چھوٹی جید کے ذریعہ جو اسکی پچھلی حد سے آگے کو بڑھتی ہے، ایک بالائی اور ایک زیرین حصے میں جزوی طور پر تقسیم ہوتا ہے' اور اپنی کل وسعت میں معمولی جلد سے ڈھکا ہوا ہے۔ اس جلد سے مضبوط سخت بالوں کی ایک تعداد نکلتی ہے جو خطارات (vibrissæ) کہلاتے ہیں (تصویر 116,5)۔ وہ خطارات جو اس خطہ کے اگلے حصہ سے نکلتے ہیں، پیچھے کو خم کھا جاتے ہیں اور وہ جو پچھلے حصہ پر واقع ہیں، آگے کو رخ رکھتے ہیں۔ اس طرح سے ایک چھلنی نما ترتیب ناک کے اگلے روزن میں بن جاتی ہے۔ جانبی دیوار کا دہلیزی حصہ انفی حاجز کے متناظر رقبہ کے مقابل واقع ہے اور یہ دونوں ملکر ناک کے کہفہ کے لئے ایک فراخ دار مدخل بناتے ہیں۔ دہلیز کی وسعت اور شکل ایک حد تک ناک کے عضلوں کے سکڑنے سے متاثر ہوتی ہیں۔

وسطی منفذ کا اوتاق۔ ناک کے کہفہ کے وسطی منفذ کا اوتاق (تصویر 116, 8) دہلیزی

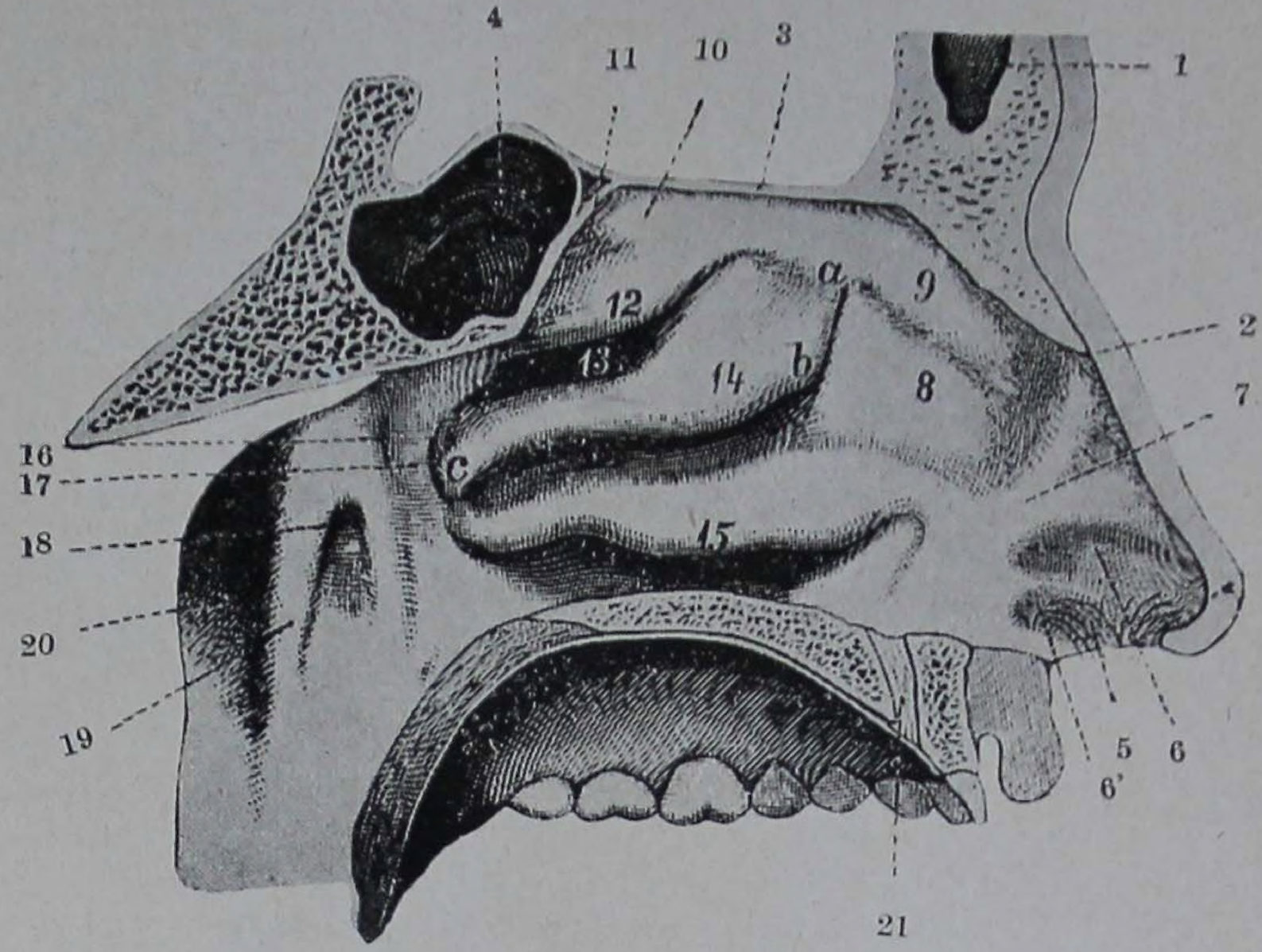

FIG. 116.—Lateral wall of the Left Nasal Cavity. (From Schwalbe.)

1. Frontal air sinus.
2. Free border of the nasal bone.
3. Cribriform plate of ethmoid.
4. Sphenoidal air sinus.
5. Vibrissæ.
6' 6. The two parts of the vestibular area.
7. Elevation intervening between the vestibular district and the atrium.
8. Atrium meatus medii.
9. Agger nasi, or rudiment of an anterior concha.
10. Concha suprema.
11. Recessus spheno-ethmoidalis.
12. Superior concha.
13. Superior meatus.
14. Middle concha.
15. Inferior concha.
16. Plica naso-pharyngea.
17. Meatus naso-pharyngeus.
18. Orifice of auditory tube.
19. Posterior lip of auditory tube.
20. Pharyngeal recess.
21. Incisive foramen.

a, *b*, *c*, Free border of the middle concha.

ضلع سے اوپر اور تھوڑا سا پیچھے واقع ہے۔ اور اس کا یہ نام اس وجہ سے ہے کہ یہ وسطی منفذ کے بالکل آگے واقع ہے۔ یہ ذرا سا نشیب دار اور مقعر ہے اور اس کے بالائی حصّے پر ناک کی ہڈی کے قریب ایک ہلکا
311 ابھار یعنی کوہئہ انف (agger nasi) دکھائی دیتا ہے۔ کوہئہ انف وسطی شنجہ کے چپکے ہوئے کنارے کے اگلے حصّے کے قریب شروع ہوتا ہے اور ترچھا ہو کر نیچے اور آگے کو جاتا ہے۔ یہ ایک زائد شنجہ کا نمائندہ ہے جو بعض پستانیوں میں موجود ہوتا ہے۔ کوہئہ انف سے اوپر ایک ہلکا نشیب یعنی تجویفِ شمّی (sulcus olfactorius) ہے جو پیچھے کی طرف ناک کے کہفہ کی جانبی دیوار کے شمی ضلع تک جاتی ہے۔

شنجے (conchæ) (قدیم نام: مفتول ہڈیاں)۔ دہلیز اور اوتاق کے پیچھے شنجے واقع ہیں جن کے درمیان منافذ ہیں۔ فوقانی شنجہ (تصویر 116, 12) جو مصفاتی ہڈی کے تیہ (labyrinth) سے
312 آگے کو بڑھا ہوا ہوتا ہے، بہت چھوٹا ہوتا ہے، اور کہفہ کی جانبی دیوار کے بالائی اور پچھلے حصّے پر واقع ہے۔ اس کا آزاد کنارہ غربالین پلیٹ کے مرکز سے ذرا نیچے شروع ہوتا ہے اور ترچھے رخ نیچے کو اور پیچھے کو وتدی کے جسم کے ذرا نیچے ایک مقام تک جاتا ہے اور وہاں ختم ہو جاتا ہے۔ وسطی شنجہ (تصویر 116, 14)۔ بھی مصفاتی (ethmoid) کا ایک حصّہ ہے۔ اس کا آزاد کنارہ غربالین پلیٹ کے اگلے سرے سے تھوڑا فاصلہ نیچے ہوتا ہے، اور پہلے پہل نیچے کے رُخ انتصابی مر اختیار کرتا ہے۔ پھر دفعتاً مڑ کر پیچھے کو جاتا ہے، اور وتدی کے جسم اور سخت تالو کے پچھلے کنارے کے درمیان ختم ہوتا ہے۔ زیرین شنجہ (116, 15) ایک الگ ہڈی ہے۔ یہ پیچھے کی طرف ناک کے کہفہ کی جانبی دیوار پر وسطی شنجہ اور ناک کے فرش کے درمیان جاتی ہے۔ اس کا آزاد کنارہ نیچے کی طرف کسی قدر محدب ہوتا ہے۔

ناک کے منافذ فوقانی منفذ (تصویر 116, 13) فوقانی اور وسطی شنجوں کے درمیان ایک چھوٹا تنگ شق ہے۔ یہ پچھلے مصفاتی خلیے ایک اور بعض حالتوں میں کئی روزنوں کے ذریعہ اسکے بالائی اور اگلے حصّے میں کھلتے ہیں۔

ان روزنوں کو نمایاں کرنے کے لئے فوقانی شنجہ کو ایک طرف الٹ دو۔ اس کے کل طول کے نیچے چمٹے کے پھل کو ڈالو اور اس کو اوپر اٹھاؤ۔ یہ احتیاط کرنی چاہئے کہ مخاطی جھلی کو ضرورت سے زیادہ نقصان نہ پہنچے۔

وسطی منفذ فوقانی منفذ کی نسبت بہت زیادہ کشادہ راستہ ہے۔ یہ اوتاق سے پیچھے کی طرف وسطی اور زیرین شنجوں کے درمیان جاتا ہے۔ اس کو نمایاں کرنے کے لئے وسطی شنجہ کو زور سے اوپر اور پیچھے کی طرف اٹھاؤ۔

وسطی منفذ کا بالائی اور اگلا حصہ اُس قیف نما راستے میں لیجاتا ہے جو اوپر کی طرف متناظر جیبی جوف میں جاتا ہے۔ اس راستہ کو قمع (infundibulum) کہتے ہیں۔ اور یہ جیبی جوف اور ناک کے کہفہ کے درمیان ربط کی سبیل ہے۔

وسطی منفذ کی جانبی دیوار پر ایک گہرا خمدار میزاب یا پرنالہ دکھائی دیگا جو قمع پر شروع ہوتا ہے اور اوپر سے نیچے کو اور پیچھے کو جاتا ہے۔ اس میزاب کو فرجۂ ہلالی (hiatus semilunaris) کہتے ہیں (تصویر 117)۔ اور اس میں مصفاتی ہڈی کے اگلے خلیوں اور فکی جوف کے فتحات واقع ہیں۔ فکی جوف کا درز نما فتحہ فرجۂ ہلالی کے پچھلے حصہ میں واقع ہے۔ فرجۂ ہلالی کی بالائی حد نمایاں اور ابھری ہوئی ہے۔ اس کو مجلۂ مصفاتی (bulla ethmoidalis) کہتے ہیں۔ اس مجلہ پر یا اس سے اور اوپر مصفاتی کے وسطی خلیوں کا روزن واقع ہے (تصویر 117)۔ 313

تقطیع - فک کے وجنی زائدہ میں سے اوپر کی طرف آری چلا کر فکی جوف کو جانبی پہلو سے کھولو۔ پھر اس جوف کے اندرون کا مطالعہ کرو۔

وہ دہنہ جس کے ذریعہ بڑا فکی ہوائی جوف وسطی منفذ کے ساتھ راہ رکھتا ہے، اس جوف کی وسطانی دیوار میں فرش کی نسبت چھت کے زیادہ قریب واقع ہے۔ اور یہ مقام ان سیالوں کے باہر نکلنے کے لئے بہت ہی ناموافق ہے، جو اس جوف میں جمع ہو سکتے ہیں۔ لیکن بعض وقت ایک دوسرا دہنہ جو شکل میں گول ہوتا ہے ملیگا۔ اگر یہ موجود ہو تو زیادہ نیچے واقع ہوتا ہے، اور زیرین شنجہ کے چپکے ہوئے کنارے کے وسطی مقام سے ذرا اوپر وسطی منفذ میں کھلتا ہے۔

تقطیع کار کو یہ دیکھنا چاہئے کہ فرجۂ ہلالی کے ساتھ قمع کے تعلق اور فکی جوف کے فتحہ کے ساتھ آخر الذکر کے تعلق کی وجہ سے بعض صورتوں میں جیبی جوفوں کے افراز کا میلان فکی جوف میں بہنے کی طرف ہوتا ہے۔

زیرین منفذ وہ افقی راستہ ہے جو زیرین شنجہ اور افقی کہفہ کے فرش اور جانبی دیوار کے 314

درمیان ہوتا ہے۔ یہ دہلیز سے پیچھے واقع ہے۔ اور زیرین شنجہ کا آزاد کنارہ نیچے کو مڑ جاتا ہے اور آگے کی طرف اس کو محدود کرتا ہے (تصویر 117)۔ مذکورہ بالا وجہ کی بنا پر اور نیز اس لئے کہ اس کا فرش نیچے اور پیچھے کی طرف ڈھلوان ہے زیرین منفذ اندر لی ہوئی ہوا کی رو کی نسبت باہر نکالی ہوئی ہوا کی رو کے لئے زیادہ قابل رسائی ہے۔ زیرین منفذ کے اگلے حصے میں انفی دمعی قنات کا فتحہ ملیگا۔ جو آنسوؤں کو انفی کہفہ تک لیجاتا ہے (تصویر 117)۔

تقطیع - انفی دمعی قنات کے روزن کو نمایاں کرنے کے لئے قینچی کے ذریعہ زیرین شنجہ کے اگلے حصہ کا چھوٹا سا ٹکڑا نکال دو (تصویر 117)۔

انفی دمعی قنات کے دہنہ کی شکل اس طریقہ کے لحاظ سے تغیر پذیر ہوتی ہے، جس سے مخاطی جھلی اس کے گرد مرتب ہے۔ بعض اوقات یہ چوڑا کھلا ہوا اور گول ہوتا ہے۔ اور بعض اوقات مخاطی جھلی اس فتحہ کے اوپر تہہ آتی ہے اس کی جسامت کو کم کر دیتی اور اسکے لئے ایک دامن نما مصراع کا کام دیتی ہے، اور بعض صورتوں میں یہ دہنہ اتنا باریک ہوتا ہے کہ اس کو معلوم کرنا مشکل ہوتا ہے دمعی تاچہ (lacrimal sac) کے ساتھ اس کے سلسلہ کو سب صورتوں میں انفی دمعی قنال کے اندر سے ایک سلائی اوپر سے نیچے گزار کر ثابت کرنا چاہئے (تصویر 9)۔

فوقانی شنجہ سے اوپر اور پیچھے کی فضا کو وتدی مصفاتی گوشہ (recessus sphens ethmoidalis) کہتے ہیں۔ اور اس کے پچھلے حصے میں وتدی ہوائی جوف کا روزن واقع ہے (تصویر 117)۔ وتدی ہوائی جوف کے دہنہ کا گول یا درز نما ہونا اس پر منحصر ہے کہ مخاطی جھلی اس دہنہ کے گرد کس طرح مرتب ہے۔

منفذ مشترک (meatus communis) کی اصطلاح ناک کے کہفہ کے اس تنگ درز نما حصہ کے لئے ہے جو چھت سے فرش تک وسطانی جانب عاجز اور جانبی طرف شنجوں کے درمیان واقع ہے۔ اور اس کہفہ کا وہ حصہ جو شنجی خط کے پیچھے اور اس خط اور قیفیوں کے درمیان واقع ہے، انفی بلعومی منفذ کہلاتا ہے (تصویر 116, 17)

ناک کے کہفوں کی جانبی دیواروں کا مخاطی گرد عظمہ۔ یہ دیکھا جا چکا ہے کہ دہلیز کا استر جلد سے بنتا ہے۔ ناک کے کہفہ کی ہر ایک جانبی دیوار کا باقی حصہ مخاطی جھلی سے ڈھکا ہے

جو تحتی گرد عظمہ کیساتھ ایسی اچھی طرح چپکی ہے کہ دونوں کو الگ نہیں کر سکتے، اور ایک مخاطی گرد عظمہ بناتی ہیں۔ ایک ایسی ہی جھلی چھت اور فرش کو ڈھانکتی ہے۔ یہ مخاطی گرد عظمہ انفی وسعی قنات کے ذریعہ آنکھ کے ملتحمہ (conjunctiva) کے ساتھ مختلف روزنوں کے ذریعہ ان ہوائی خلیوں کی نازک استر کرنیوالی جھلی کے ساتھ جو ناک کے کہفہ میں کھلتے ہیں، اور قیفیوں کے اندر سے بلعوم کی مخاطی جھلی کے ساتھ مسلسل ہے۔ حاجز کی طرح جانبی دیوار پر مخاطی گرد عظمہ ایک بالائی یعنی شمی اور ایک زیرین یعنی تنفسی حصے میں تقسیم ہو سکتا ہے۔ لیکن برہنہ آنکھ اس تقسیم کو ٹھیک طرح سے نہیں پہچان سکتی، کیونکہ ایک ضلع دوسرے میں بغیر کسی واضح حد فاصل کے ملجاتا ہے۔ شمی خطہ صرف بالائی شنجہ کے خطہ پر مشتمل ہے۔ تنفسی خطہ میں وسطی اور زیرین شنجے، درمیانی منفذ، زیرین منفذ، اور اوتاق شامل ہیں۔ جانبی دیوار کے زیرین حصے پر مخاطی گرد عظمہ دبیز اور اسفنجی ہے، اور خاصکر درمیانی اور زیرین شنجوں کے زیرین کناروں اور پچھلے سروں پر جہاں یہ جھلی ایک بے قاعدہ سطح پیش کرتی ہے، اور نرم ابھری ہوئی گدیاں بناتی ہے۔ اسکی اسفنجی حالت ایک گھنے وریدی ضفیرہ کی موجودگی پر منحصر ہے، جس کی عروق زیادہ تر پیش پسی رُخ میں جاتی ہیں۔ زیرین شنجہ کے خطہ میں وریدیں اس قدر کثرت سے ہیں کہ مخاطی گرد عظمہ کہفکی بافت کی خصوصیات اختیار کر لیتا ہے، اور بعض اوقات "انتصاب پذیر جسم" کہلاتا ہے۔ جب خون سے بھر جاتا ہے تو پھول جاتا ہے، اور شنجہ اور حاجز کے درمیانی فصل کو مٹا دیتا ہے۔ فرش، منافذ اور اوتاق کا مخاطی گرد عظمہ شنجوں کے اوپر کے مخاطی گرد عظمہ سے زیادہ صاف ہے، اور اتنا دبیز نہیں۔ اسکے اندر ہر جگہ بہت سے مخاطی غدد گڑے ہوئے ہیں؛ اور قناتوں کے باریک نقطہ نما دہنے برہنہ آنکھ کو دکھائی دیتے ہیں۔ شمی خطہ میں تازہ حالت میں ناک کی استر کرنے والی جھلی زرد سے رنگ کی ہوتی ہے اور تنفسی حصہ کی جھلی کی نسبت زیادہ نرم اور زیادہ نازک ہوتی ہے۔

315

اس میں شک نہیں کہ انفی مخاطی جھلی کی بڑی عروقیت کا مقصد اندر جانے والی ہوا کو نم کرنا اور اس کی تپش کو بڑھانا ہے۔

انفی کہفہ کی جانبی دیوار پر اعصاب اور عروق

بو کے اعصاب — شمی اعصاب

معمولی حس کے اعصاب

۱۔ اگلے مصفاتی عصب کی جانبی انفی شاخیں
۲۔ اگلے فوقانی جوفیزی کی انفی شاخ
۳۔ وتدی منکی عقدہ اور پرنا قنال کے عصب کی شاخیں
۴۔ اگلے حنکی عصب کی دو پچھلی زیرین انفی شاخیں

شمی اعصاب تعداد میں بارہ سے بیس تک ہوتے ہیں - یہ بہت سی باریک عصبی رشتکوں سے بنتے ہیں جو شمی مخاطی جھلی کے شمی خلیوں سے نکلتے ہیں، اور دو گروہوں میں مرتب ہیں - ایک وسطانی یا حاجزی گروہ حاجز کے بالائی حصے سے (صفحہ 307)، اور ایک جانبی گروہ ناک کے کہفہ کی جانبی دیوار کے بالائی ثلث سے - عصبی رشتکیں مخاطی گرد عظمہ کے اندر واقع ہیں - لیکن وہ اعصاب جو ان سے بنتے ہیں ان انتخلی عظمی میزابوں اور ان چھوٹی عظمی قنالوں میں ہیں جو انفی کہفہ کی دیوار میں واقع ہیں - ناک کی چھت میں اعصاب مصفائی کی غربالین پلیٹ کے سوراخوں میں سے گزرتے ہیں - اس کے بعد اسحیہ (meninges) کو چھیدتے ہیں، جن سے ان کو غلاف ملتے ہیں - اور اسی سمت کے شمی بصلہ کے زیرین حصہ میں ختم ہوتے ہیں -

تقطیع - انفی حنکی عصب کا تعاقب جس کو ناک کے حاجز پر واضح کیا جا چکا ہے، انفی کہفہ کی چھت کے پار، ناک کی جانبی دیوار میں وتدی حنکی سوراخ تک کرو - ایک اچھے نمونہ میں اس سوراخ کے قریب احتیاط کے ساتھ مخاطی گرد عظمہ میں تقطیع کرنے پر ممکن ہے - کہ تقطیع کار پچھلے فوقانی انفی اعصاب میں سے ایک یا زیادہ کو واضح کر سکے - اسکے ساتھ ہی اس کو اندرونی فکی شریان کی وتدی حنکی شاخ کو واضح کرنا چاہئے جو وتدی حنکی سوراخ سے ناک میں داخل ہوتی ہے -

پچھلے فوقانی انفی اعصاب وتدی حنکی عقدہ اور پرنما قنال کے عصب سے نکلتے ہیں - باوجود اس کے کہ یہ باریک رشتکیں ہیں، تقطیع کار کو چاہئے کہ ان کا کھوج جانبی دیوار پر ان کے انتشار تک لگائے - یہ اعصاب وتدی حنکی سوراخ میں سے ناک میں داخل ہوتے ہیں جو فوقانی منفذ کے پچھلے سرے پر واقع ہے - اور بالائی اور درمیانی شنجے اور حاجز کے پچھلے حصے پر مخاطی گرد عظمہ میں پھیلتے ہیں -

تقطیع - وسطانی پرنما پتر کے پچھلے حصے پر مخاطی گرد عظمہ کے اندر سے ایک انتصابی شگاف لگاؤ - پھر اس جھلی کو باحتیاط اٹھا کر اس کو آگے کی طرف الٹ دو، اور زیرین انفی اعصاب کو تلاش کرو - یہ دونوں حنکی ہڈی کی عمودی پلیٹ کو چھیدتے ہیں - بالائی عصب وسطی اور زیرین شنجوں کے پچھلے سروں کے درمیانی فصل کے لیول پر ایک مقام پر، اور زیرین عصب زیرین شنجہ کے پچھلے سرے کے لیول پر -

زیرین انفی اعصاب تعداد میں دو ہیں۔ یہ دونوں اگلے حنکی عصب سے نکلتے ہیں۔

دو زیرین انفی اعصاب میں سے بالائی عصب حنکی ہڈی کے عمودی حصے کے ایک چھوٹے روزن میں سے اُس مقام پر نکلتا ہے۔ جو وسطی اور زیرین شنجوں کے پچھلے سروں کے درمیان واقع ہے۔ یہ ایک صعودی اور ایک نزولی شاخ میں تقسیم ہوتا ہے۔ دونوں شاخیں آگے کو جاتی ہیں اول الذکر وسطی شنجہ پر اور آخر الذکر زیرین شنجہ پر۔ دو زیرین انفی اعصاب میں سے زیرین عصب زیرین شنجہ سے ذرا پیچھے جس پر یہ پھیلتا ہے، حنکی ہڈی کے عمودی حصے کے ایک سوراخ میں سے گزرتا ہے۔

317

اگلا مصفاتی عصب (قدیم نام: انفی عصب) اس جگہ پر نمایاں ہونا چاہیے، جہاں یہ ناک کی ہڈی کی عمقی سطح پر کے میزاب میں جاتا ہے (صفحہ 252)۔ یہ حاجز کو وسطانی شاخیں دیتا ہے، اور جانبی شاخیں جانبی دیوار کے اگلے حصے پر کے مخاطی گرد عظمہ کو اور درمیانی اور زیرین شنجوں کے اگلے حصوں کو دیتا ہے۔

ناک کے مخاطی گرد عظمہ کی رسد کی بڑی شریان وتدی حنکی ہے جو اندرونی فکی کی ایک شاخ ہے۔ یہ پچھلے فوقانی انفی اعصاب سمیت وتدی حنکی سوراخ میں سے گزر کر ناک کے کہف میں داخل ہوتی ہے۔ اسکی حاجزی شاخ انفی حنکی عصب کے ساتھ ہوتی ہے۔ اور دوسری شاخیں اس کہف کی جانبی دیوار پر پھیلتی ہیں۔ اندرونی فکی شریان کی نزولی حنکی شاخ اور دو مصفاتی شریانیں بھی کئی شاخچیاں دیتی ہیں، لیکن یہ چھوٹی ہیں، اور صرف ان صورتوں میں دکھائی دینگی، جن میں موضوع کا اشراب غیر معمولی طور پر کامیاب ہوا ہو۔

وتدی حنکی عقدہ اور اندرونی فکی شریان

یہ عقدہ وتدی حنکی سوراخ کے جانبی پہلو پر پرنمائی حنکی حفرہ میں واقع ہے، اور اس منزل میں اسکی بہترین توضیح وسطانی یا انفی جانب سے تقطیع کرنے پر ہو سکتی ہے۔

تقطیع۔ مخاطی گرد عظمہ کو پہلے ہی ناک کے کہف کی جانبی دیوار کے پچھلے حصے پر سے

اتار دیا گیا ہے، اور اگلے حنکی عصب کی زیرین انفی شاخیں حنک کی ہڈی کے عمودی حصے کو چھیدتی ہوئی دیکھی جا چکی ہیں۔ تقطیع کار اُس تنے کے ممر کو دیکھے بغیر نہیں رہ سکتا جس سے یہ رشتکیں نکلتی ہیں۔ ہڈی کا وہ پتر جو پرنمائی حنکی قنال کی وسطانی دیوار بناتا ہے، اتنا پتلا ہے کہ اس عصب کو اسکے اندر سے صاف دیکھ سکتے ہیں۔ اس قنال کو ایک چھوٹی چھینی کے ذریعہ احتیاط کے ساتھ کھولنے اور اگلے حنکی عصب کا تعاقب اوپر کی جانب کرنے سے تقطیع کار پرنمائی حنکی حفرہ کے عقدہ تک پہنچ جائیگا۔ ساتھ ہی وتدی حنکی عصب کو اس کے آغاز تک کھوجنا چاہیئے۔ یہ عقدہ حفرہ کی عظمی دیواروں سے ایسا گھرا ہوا ہے کہ اسکو پورے طور پر واضح کرنا بہت مشکل ہے لیکن استخوانی چمٹے کے ذریعہ حنکی ہڈی کے مجری زائدہ اور وتدی کے جسم کے ایک حصہ کو نکال کر تقطیع کار اس کو تھوڑے بہت اطمینان بخش طور پر نمایاں کر سکتا ہے۔ اسی محدود فضا میں اندرونی فکی شریان کا اختتامی حصہ ملیگا، جس میں سے بہت سی شاخیں نکلتی ہیں۔

318

وتدی حنکی عقدہ - یہ عقدہ ایک چھوٹا مثلثی چپٹا جسم ہے جو پرنمائی حنکی حفرہ میں واقع ہے۔ یہ چربی میں جما ہوا ہے اور اندرونی فکی شریان کی اختتامی شاخوں سے گھرا ہوا ہے۔ دو مضبوط وتدی حنکی شاخیں اسکی طرف فکی عصب سے آتی ہیں۔ لیکن انکے چند ہی ریشے اس عقدہ میں ختم ہوتے ہیں۔ باقی ریشے براہِ راست انفی اور حنکی اعصاب میں چلے جاتے ہیں، جو اس عقدہ سے نکلتے ہیں۔ وتدی حنکی شاخوں کو اس عقدہ کی حسی جڑیں کہہ سکتے ہیں۔

وتدی حنکی عقدہ سے وہ شاخیں نکلتی ہیں جو چار سمتوں میں متبع ہوتی ہیں یعنی وسطانی جانب ناک کو۔ نیچے کی طرف حنک کو۔ پیچھے کی طرف تاکہ وہی عصب اور اسباتی ضفیرہ کے ساتھ تعلقات قائم کریں، اور نیز بلعوم کی مخاطی جھلی کو رسد پہنچائیں۔ اور آگے کی طرف مجر تک۔

وسطانی شاخیں	پچھلے فوقانی انفی اعصاب
نزولی شاخیں	اگلی حنکی وسطی حنکی پچھلی حنکی
پچھلی شاخیں	پرنمائی قنال کا عصب بعض جانبی پچھلی فوقانی انفی شاخیں
اگلی شاخیں	مجری

اندرونی فکی شریان سے وہ شاخچیاں نکلتی ہیں جو مذکورۂ بالا اعصاب کے ساتھ ہوتی ہیں۔

پچھلے فوقانی انفی اعصاب۔ پچھلے فوقانی انفی اعصاب کے دو گروہ ہیں۔ ایک وسطانی اور ایک جانبی۔ وسطانی شاخیں وتدی حنکی سوراخ میں سے گزرتی ہیں، اور ناک کے کہفہ کی چھت کے پار حاجز کے پچھلے حصّے کو جاتی ہیں۔ ان سب میں بڑی شاخ یعنی انفی حنکی عصب میکعہ کی سطح کے ایک میزاب میں نیچے کو اور آگے کو جاتی ہے (صفحہ 307)۔ جانبی پچھلے گروہ کی بعض شاخیں وتدی حنکی سوراخ میں سے گزرتی ہیں، اور فوقانی منفذ، فوقانی اور درمیانی مشنجوں اور پچھلے مصفاتی ہوائی خلیوں کو جاتی ہیں۔ جانبی گروہ کی باقی شاخیں پیچھے کو جاتی ہیں، بعض ناک کے کہفہ کے بالائی اور پچھلے حصّے کے مخاطی گرد عظمہ اور ایک بلعومی قنال قدیم نام پرنمائی حنکی یا بلعومی عصب: (pterygo-palatine or pharyngeal nerve) 319
میں۔ یہ شاخیں ناک کے کہفہ کی چھت کے پچھلے حصے کے مخاطی گرد عظمہ اور بلعوم کی دیوار کے متصل حصوں، وتدی کے ہوائی جوف اور سمعی نلی کے بلعومی حصے میں تقسیم ہوتی ہیں۔

نزولی شاخیں حنکی اعصاب ہیں اور ان کے ساتھ پچھلے زیرین انفی اعصاب ملے ہوئے ہیں۔ حنکی اعصاب تعداد میں تین ہیں۔ اگلا، وسطی اور پچھلا۔ عموماً تینوں ایک مشترک تنے کے ذریعہ اس عقدہ کے زیرین رخ سے نکلتے ہیں۔ یہ تنہ پرنمائی حنکی قنال میں اترتا ہے، جس کو پہلے ہی کھول چکے ہیں، مگر ان اعصاب کو نمایاں کرنے کیلئے گھنے لیفی غلاف کو بھی اتارنا چاہئے۔ پھر عصبی تنہ اپنے مختلف حصّوں میں پھٹتا ہوا ملے گا۔

تقطیع۔ پہلے تو دو چھوٹے اعصاب یعنی وسطی اور پچھلی حنکی شاخوں کو کھوجو۔ یہ اصلی قنال کو چھوڑ کر چھوٹی حنکی قنالوں میں داخل ہوتے ہیں جو انکو حنکی ہڈی کے ہرمی زائدے کے اندر سے لیجاتی ہیں۔ ان قنالوں کو کھولنے سے پہلے ان اعصاب کی گرفت اس مقام پر کرنا مناسب ہے جہاں یہ ان قنالوں کے زیرین فتحوں سے نکلتے ہیں۔ وسطانی پرنمائی پتر کے خطیف کے پیچھے تقطیع کرکے اور حنکی ہڈی کے ہرم (pyramid) کے زیرین رخ سے نرم حصوں کو آہستہ سے علیحدہ کرکے تقطیع کار ان کو بآسانی نکال سکتا ہے۔ جب تقطیع وسطانی جانب سے ہو رہی ہو تو وسطی حنکی عصب پہلے دکھائی دے گا۔ اور تنہ نقاب حنک کے وتری پھیلاؤ کے اوجھل ترم تالو میں پیچھے کو گزرتا ہوا ملے گا۔[1] تنہ عضلہ کو

---

[1] موجودہ موقوفہ تنہ عضلہ کے وتری بدار یا جھری دار شکل کو جہاں یہ عضلہ خطیف کے نیچے گزرتا ہے، دیکھنے کے لئے عمدہ ہے۔

ضرور کاٹنا چاہیے تاکہ اس عصب کا تعاقب اس کے انشار تک ہو سکے۔ پچھلا حنکی عصب اپنے سے پہلے عصب کے جانبی رخ تھوڑے فاصلہ پر اپنی قنال سے نکلتا ہوا ملیگا۔ یہ عصب حنکی لوزہ کے جوار میں نرم تالو کو رسد پہنچاتا ہے۔ یہ وسطی حنکی عصب سے چھوٹا ہوتا ہے، اور بعض اوقات موجود نہیں ہوتا۔ اب بڑے اگلے حنکی عصب کا تعاقب سخت تالو تک ہونا چاہیے۔ ایسا کرنے کے لئے حنکی ہڈی کی افقی پلیٹ کے پچھلے اور جانبی حصے کے چھوٹے ٹکڑے کو نکال کر پرنمائی حنکی قنال کے زیرین حصے کو کھولو۔

اگلا حنکی عصب وتدی حنکی عقدہ کی سب سے بڑی شاخ ہے۔ یہ اندرونی فکی شریان کی بڑی حنکی شاخ سمیت پرنمائی حنکی قنال میں سے نزول کرتا ہے۔ یہ بڑے حنکی سوراخ میں سے ہو کر تالو میں داخل ہوتا اور آگے کے رخ سخت تالو کے زیرین رخ پر ایک میزاب میں قاطعی (incisive) سوراخ کی طرف جاتا ہے۔ یہ سوراخ مخاطی جھلی اور منہ کے گنبد کے غدوں کو رسد پہنچاتا ہے۔ اور قاطعی سوراخ کے جوار میں انفی حنکی عصب کے ساتھ ربط کرتا ہے۔ جب یہ پرنمائی حنکی قنال میں سے نیچے کو جاتا ہے تو پچھلی زیرین انفی شاخیں جو اسکے غلاف میں ملفوف ہیں، اس کو چھوڑ کر ناک کے کہفہ میں داخل ہوتی ہیں (صفحہ 316)۔

820

اگلے حنکی عصب کو تالو میں کھوجتے وقت تقطیع کار کو ان بہت سے غدوں کو جو منہ کے گنبد کی مخاطی جھلی کے نیچے واقع ہیں اور اس طریقہ کو دیکھنا چاہیے، جس سے یہ اس ہڈی میں گڑھے بناتے ہیں۔[1]

تقطیع ۔ تقطیع کار کو بلعومی اور پرنما قنالوں کے اندر جن تک پہنچنا بہت مشکل ہے، اعصاب کو نمایاں کرنے میں کچھ دقت ہوگی۔

بلعومی قنال کو کھولنے کے لئے حنکی ہڈی کے وتدی زائدے کو استخوانی چمٹے سے باحتیاط نکال دینا چاہیے۔ اور پھر تقطیع کار کو پرنما قنال (ویڈیسی؛ Vidian) کھولنی شروع کرنی چاہیے جو پرنما زائدے کی جڑ میں سے گزرتی ہے۔ چونکہ اس خطہ میں یہ ہڈی بہت سخت اور پھونک ہوتی ہے، اس لئے تقطیع بہت احتیاط کے ساتھ ہونی چاہیے۔

---

[1] اگلے حنکی عصب کو کھوجنے کا اتنا ہی عمدہ طریقہ حنک اور فک کے حنکی زائدوں کو استخوانی چمٹے کے ذریعہ اتارنا اور پھر مخاطی جھلی اور غدوں کی بالائی سطح پر کے عصب اور شریان کو واضح کرنا ہے۔

بلعومی قنال کا عصب پچھلے فوقانی انفی گروہ سے تعلق رکھتا ہے (صفحہ 318)۔

پرنا قنال کا عصب (قدیم نام ویڈیسی)۔ یہ عصب وجہی کی بڑی اوپری حجری شاخ اور سباتی صفیرہ کی بڑی عمقی حجری شاخ کے اتصال سے بنتا ہے۔ یہ پرنا قنال میں سے گزرتا ہے، اور وتدی حنکی عقدہ کے پچھلے رخ میں ملجاتا ہے اور اسکو اس عقدہ کی حرکی اور مشارکی دونوں جڑوں کا نمائندہ خیال کیا جاسکتا ہے۔ قنال کے اندر یہ ایک مضبوط لیفی لفافے میں لپٹا ہوا ہے اور جب یہ لفافہ نکال دیا جاتا ہے تو بعض اوقات یہ عصب پھٹ کر ایک باریک ضفیرہ بناتا ہوا دکھائی دیتا ہے جو ہمراہی شریان کے گرد لپٹا ہوا ہوتا ہے۔ اسے ناک کے مخاطی گرد عظمہ کو بعض باریک شاخیں دیتے ہوئے پہلے ہی دیکھ چکے ہیں۔

مجری فروع ۔ اس عقدہ کی مجری شاخیں بے حد باریک ہیں اور مجر کے گرد عظمہ کو رسد پہنچانے کے لئے آگے کے رخ زیرین مجری شق میں سے گزرتی ہیں۔

اندرونی فکی شریان کا اختتام۔ یہ شریان پرنائی حنکی حفرہ کے اندر اپنی اختتامی شاخوں میں پھٹتی ہے۔ وہ یہ ہیں:۔ 821

۱۔ پچھلی فوقانی جوفیزی (صفحہ 174)۔

۲۔ زیر مجری (صفحہ 303)۔

۳۔ نزولی حنکی

۴۔ وتدی حنکی

نزولی حنکی شریان (arteria palatina descendens)۔ یہ شریان اندرونی فکی شریان کی اختتامی شاخ ہے۔ جب یہ پرنائی حنکی حفرہ میں اترتی ہے تو عموماً پرنا قنال کی شریان دیتی ہے اور جب یہ پرنائی حنکی قنال میں داخل ہوتی ہے تو بہت سی چھوٹی حنکی شریانیں اس سے نکلتی ہیں۔ پھر یہ بڑی حنکی شریان بنجاتی ہے۔ یہ بڑی حنکی شریان بڑے حنکی سوراخ میں سے سخت تالو میں جاتی ہے۔ وہاں یہ آگے کو جاکر قاطعی سوراخ میں پہنچتی ہے، جس میں سے ہوکر ناک کے کہفہ میں جاتی ہے، تاکہ حاجز کی پچھلی شریان کے ساتھ تفمم کرے جو وتدی حنکی شریان کی ایک شاخ ہے۔

چھوٹی حنکی شریانیں نزولی حنکی شریان سے اس کے بڑی حنکی بننے کے مقام سے ذرا پہلے پرنائی حنکی قنال کے بالائی حصہ میں نکلتی ہیں۔ یہ چھوٹی حنکی قنالوں میں سے اترتی ہیں اور نرم تالو، حنکی محرابوں اور حنکی لوزہ میں پھیلتی ہیں۔

وتدی حنکی شریان یہ شریان وتدی حنکی سوراخ کے اندر سے ناک کے کہفہ میں داخل ہوتی ہے

(۱) یہ وتدی ہوائی جوف کو ایک شاخ دیتی ہے (۲) ایک وہ شاخ دیتی ہے جو بلعومی قنال (قدیم نام: برغائی حنکی شریان) میں سے پیچھے کو جاتی ہے تاکہ ناک کے کہفہ کے پچھلے حصے اور بلعوم کی چھت میں تقسیم ہو جائے۔ یہ شاخ صعودی بلعومی شریان کے ساتھ تفہم کرتی ہے۔ پھر وتدی حنکی شریان جانبی اور حاجزی پچھلی انفی شاخوں میں تقسیم ہوتی ہے۔ جانبی شاخیں ناک کے کہفہ کی جانبی دیوار میں پھیلی ہوئی ہیں۔ جہاں یہ پچھلی اور اگلی مصفاتی شریانوں کی شاخوں اور بیرونی فکی کی جانبی انفی شاخ کے ساتھ تفہم کرتی ہیں۔ یہ ناک کے کہفہ کی جانبی دیوار کے مخاطی گرد عظمہ ہی کو نہیں رسد پہنچاتیں بلکہ ان ہوائی جوفوں کے مخاطی گرد عظمہ کو بھی جو اس کہفہ میں کھلتے ہیں۔ وتدی حنکی شریان کی پچھلی حاجزی شاخ میکعہ کی سطح کے ساتھ پچھلے انفی حاجزی عصب کے ہمراہ جاتی ہے۔ یہ بڑی حنکی شریان اور فوقانی شفوی شریان کی حاجزی شاخ کے ساتھ تفہم کرتی ہے۔

حنجرہ

(THE LARYNX)

چانہ کے ان حصوں کو جو ابھی تک مخاطی جھلی کے ذریعہ زبان کے پہلوؤں سے چپکے ہیں، نکال دینا چاہیئے اور حنجرہ کی تقطیع شروع کرنی چاہیئے۔

عام ساخت اور مقام۔ حنجرہ ہوائی نالی کا بالائی پھیلا ہوا حصہ ہے جو آواز کے پیدا کرنے کے لئے خاص طور پر ترمیم یافتہ ہے۔ اسکی دیواریں، کریوں، عضلوں، رباطوں، اور جھلیوں سے بنی ہیں اور اس کا ایک اندرونی استر مخاطی جھلی کا ہے۔ تقطیع شروع کرنے سے پہلے طالب علم کو حنجرہ کی نوکریوں کی شکل اور تعلقات کا مطالعہ ایک مستقل نمونے (دیکھو صفحہ 338) میں کرنا چاہیئے۔

حنجرہ گردن کے بالائی اور اگلے حصے میں واقع ہے، جہاں یہ ایک نمایاں ابھار بناتا ہے۔ یہ لامی ہڈی اور زبان کے نیچے واقع ہے۔ اور نیچے قصبہ کے ساتھ مسلسل ہے۔ آگے جلد اور رداؤں سے ڈھکا ہے۔ اور وسطی مستوی کے ہر طرف عضلوں کے دو طبقات سے یعنی قصیہ لامیہ (sterno-hyoid) اور کتفیہ لامیہ ایک طرف اور قصیہ درقیہ اور درقیہ لامیہ دوسری طرف۔ اکثر درقیہ غدے کا ایک تنگ زائدہ جسکو ہرمی لحمۃ (pyramidal lobe)۔ کہتے ہیں اس کی اگلی سطح پر اوپر کو چلا جاتا ہے۔ حنجرہ کے اوپر ہر طرف

درقیہ غدے کا ایک لختہ ان عضلوں کے اوجھل اوپر کیطرف بڑھ جاتا ہے۔ اور یہ گردن کی بڑی عروق سے متعلق ہے پیچھے کی طرف ریلعوم سے متعلق ہے۔ جو اس کو پیش مہری عضلوں سے الگ کرتا ہے۔ اگر کب کی نوک کو اسکی بالائی حد مان لیا جائے تو جوان کے حنجرہ کو فقری ستون کے اس حصے کے سامنے رکھا ہوا مان سکتے ہیں۔ جو گردن کے دوسرے مہرے کے زیرین کنارے سے گردن کے چھٹے مہرے کے زیرین کنارے تک جاتا ہے، مگر یہ مقام ثابت نہیں ہے اور سر کی حرکات کے ساتھ اور نیز نگلنے اور آواز پیدا کرنے میں بدلتا رہتا ہے۔

حنجرہ کا اندرون۔ حنجرہ کا کہفہ اتنے سے کم ہے، جتنے کی توقع اس کے بیرون کو دیکھنے سے ہو سکتی ہے جب اس کے اندرون کا امتحان اوپر سے کیا جاتا ہے تو یہ مخاطی جھلی کے ان دو اٹھے ہوئے شکنوں کے ذریعہ تین حصوں میں منقسم دکھائی دیتا ہے جو آگے سے پیچھے تک جاتے ہیں۔ اور کہفہ کے ہر ایک پہلو سے اندر کی طرف بڑھتے ہیں۔ ان شکنوں کے بالائی جوڑے کو بطینی ثنیات (plicæ ventriculares) (قدیم نام: کاذب صوتی احبال) کہتے ہیں۔ زیرین جوڑے کو صوتی ثنیہ (plicæ vocales) قدیم نام: صادق صوتی احبال) کہتے ہیں۔ آواز کے پیدا کرنے میں صوتی شکن (vocal folds) بڑے عامل ہیں۔ اور حنجرہ اس طرح سے بنا ہے کہ ان کے اضافی مقام اور درجۂ تناؤ کی تبدیلیاں عضلوں کے فعل اور لچکدار رباطوں کی بازگشت سے واقع ہوتی ہیں۔ 323

حنجرہ کی دہلیز۔ یہ دہلیز حنجرہ کے کہفہ کی بالائی زیر قسمت ہے (تصاویر 111, 119)۔ یہ حنجرہ کے فوقانی روزن (مدخلِ حنجرہ: aditus laryngis) سے نیچے بطین (ventricle) کے شکنوں تک جاتی ہے۔ اس کا زیرین حصہ پہلو تا پہلو دبا ہوا ہوتا ہے۔ اس لئے اسکی چوڑائی اوپر سے نیچے تک گھٹتی جاتی ہے۔ اور مدخل کے ترچھا پن کی وجہ سے اگلی دیوار پچھلی سے لمبی ہوتی ہے۔ اگلی دیوار کب کی پچھلی سطح اور درقی کبی رباط سے بنتی ہے۔ ان دونوں کو مخاطی جھلی ڈھانکتی ہے۔ یہ اوپر سے نیچے کو اور کسی قدر آگے کی طرف ترچھی ہو کر جاتی ہے۔ اور جب بطین کے شکنوں کے اگلے کناروں تک پہنچتی ہے تو تنگ ہو جاتی ہے۔ دہلیز کی ہر ایک جانبی دیوار مخاطی جھلی کے ایک شکن کی وسطانی سطح سے بنی ہوتی ہے جسکو سبوچی طبی شکن کہتے ہیں اس سطح کا بیشتر حصہ صاف اور مقعر ہوتا ہے۔ لیکن اسکے پچھلے حصے میں مخاطی جھلی دو انتصابی ابھاروں کی شکل میں جن میں کا ایک دوسرے کے پیچھے واقع ہے۔ وسطی طرف ابھرتی ہے۔ اگلا ابھار ملفوف فانہ شکل کری اور غدوں کی ایک پوٹ سے بنتا ہے جو اس سے متعلق ہے پچھلا ابھار سبوچہ نما (arvtænoid) کری اور قرن دار (corniculate) کری کے اگلے کنارے کی وجہ سے ہے۔ ان دونوں ابھاروں کے درمیان ایک انقلابیز اب اترتا ہے اور نیچے بطینی (ventri-cular) اور صوتی شکنوں کے درمیانی فصل میں جا کر ختم ہوتا ہے۔ دہلیز کی پچھلی دیوار تنگ ہے۔ یہ اس 324

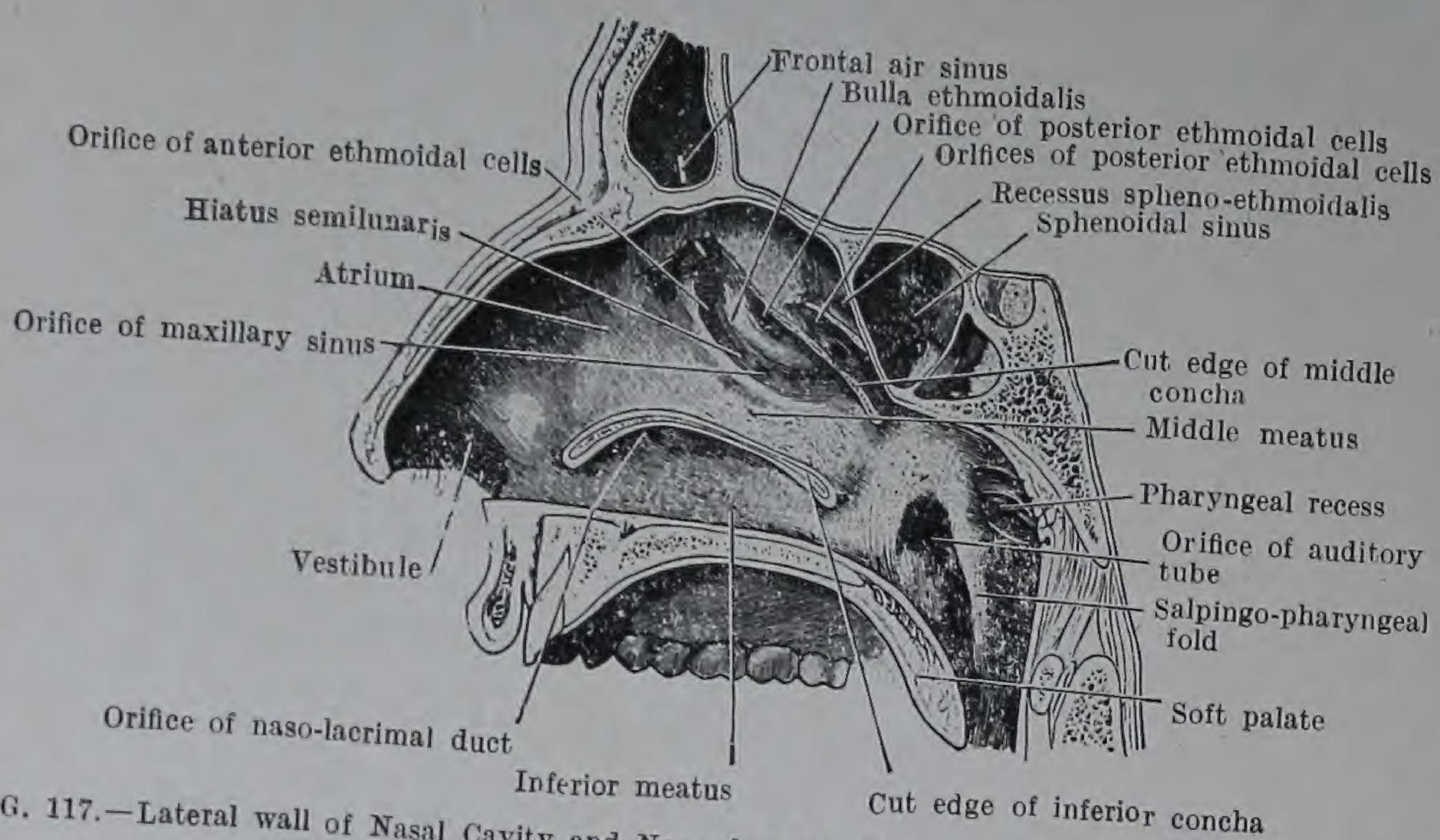

FIG. 117.—Lateral wall of Nasal Cavity and Naso-pharynx. The three conchæ have been removed.

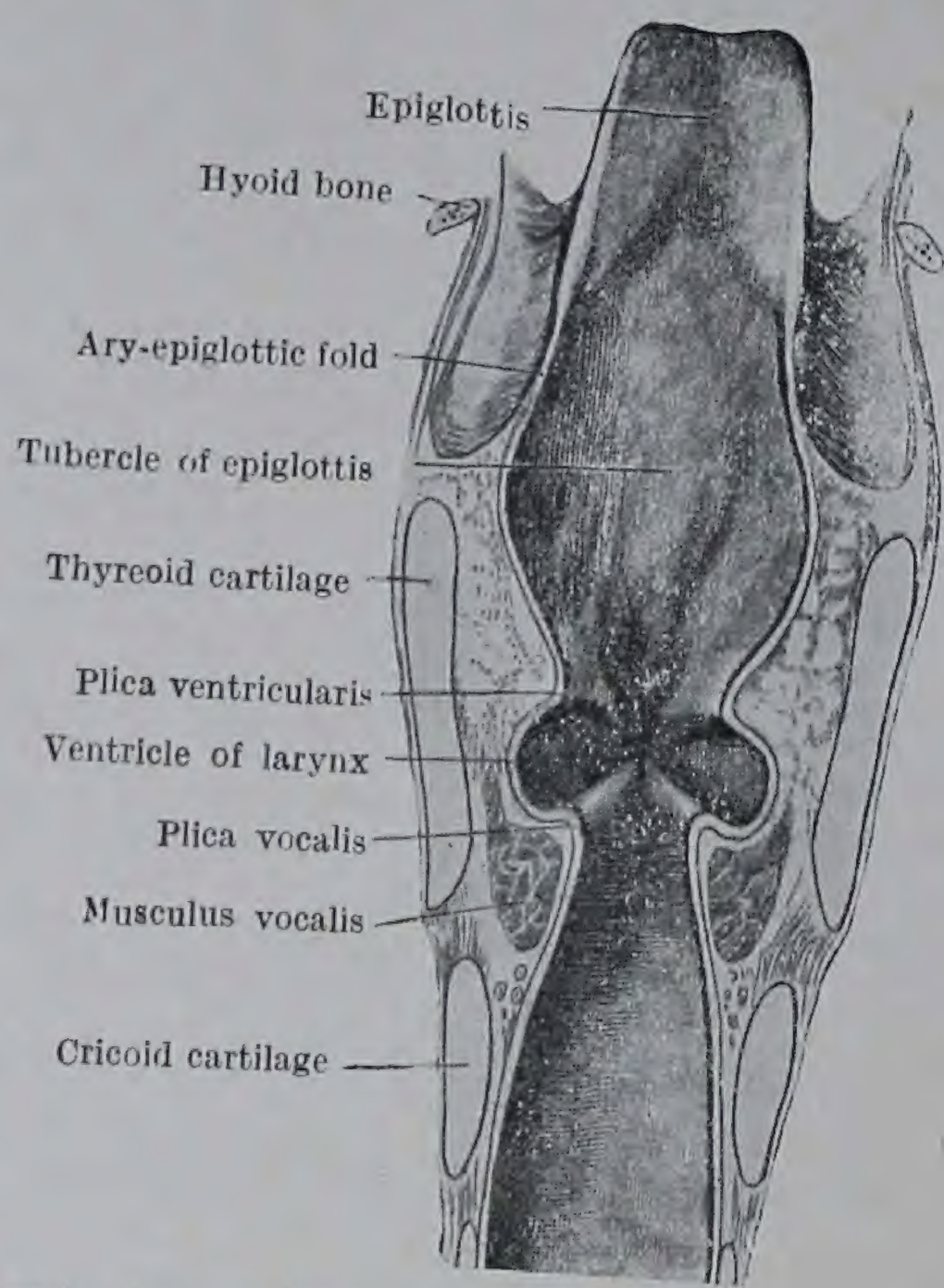

FIG. 118.—Frontal section through the Larynx, to show the Compartments.

مخاطی جھلی سے بنتی ہے جو سبوچہ نمائیہ (arytænoideus) عضلے کی اگلی سطح کو ڈھانکتی ہے۔ یہ دیوار دونوں سبوچہ نماکریوں کے درمیانی فصل میں واقع ہے۔

مدخل حنجرہ کا امتحان پہلے ہی بلعوم کی تقطیع میں ہو چکا ہے (صفحہ 291)۔ ان حصوں کا مطالعہ دوبارہ غور سے ہونا چاہئے جو اس کو محدود کرتے ہیں۔

مکب وسطی درقی لامی رباط، لامی ہڈی اور زبان کے قاعدے کے پیچھے اوپر کو جاتی ہے۔ اسکی لسانی یا اگلی سطح اس کی وسعت کے صرف بالائی حصے میں آزاد ہے اور زبان کے بلعومی حصے کے ساتھ مخاطی جھلی کے ایک نمایاں وسطی شکن کے ذریعہ چپکی ہے جس کو لسانی مکبی شکن (glosso-epiglottic fold) کہتے ہیں دو جانبی شکن بھی موجود ہیں۔ وہ اس کے کناروں کو زبان کے بازو پر بلعوم کی دیواروں سے ملاتے ہیں اور بلعومی مکبی شکن کہلاتے ہیں۔ مخاطی جھلی کی ان دو تہوں کے درمیان جو ان تین شکنوں میں سے ایک ایک بناتی ہیں، لچکدار بافت کی ایک مقدار واقع ہے۔ زبان اور مکب کے درمیان ہر طرف کا نشیب جو لسانی مکبی اور بلعومی مکبی شکن سے محدود ہے، وادی (vallecula) کہلاتا ہے (تصویر 119)۔ مکب کی پچھلی آزاد سطح حنجرہ کی دہلیز کی اگلی حد کا بیشتر حصہ بناتی ہے۔ اس سطح کا بالائی حصہ اس ڈھنگ کی وجہ سے محدب ہے جس سے بالائی کنارہ زبان کی طرف خمیدہ ہے۔ اس انحداب کے نیچے ایک ہلکا سا انفتار ہے، اور اس سے زیادہ نیچے درقی مکبی رباط کے بالائی حصے کے اوپر ایک نمایاں پھولن ہے۔ آخری بڑھاؤ کو مکب کا درنہ کہتے ہیں۔ حنجرہ کے حنجرہ بینی امتحان میں یہ ایک نمایاں چیز ہے۔

مخاطی جھلی کے ہر ایک سبوچی مکبی شکن میں اسکی دونوں تہوں کے اندر تھوڑی سی اتصالی بافت، سبوچی مکبی عضلہ، اور ان سے پیچھے فانہ شکل کری اور قرن دار کری ہے جو سبوچہ نماکری کے اوپر واقع ہے۔ جیسا کہ پہلے ذکر ہوا کری کی یہ دونوں چھوٹی گرہیں (nodules) سبوچی مکبی شکن (ary-epiglottic fold) کے پچھلے حصے کی وسطانی تہ پر ابھار پیدا کرتی ہیں جو حنجرہ کا امتحان حنجرہ بین (laryngoscope) کے ذریعہ کرتے وقت بآسانی دکھائی دیتے ہیں۔

325 **حنجرہ کے کہفہ کی وسطی زیر قسمت** (تصویر 118) تینوں حصوں میں سب سے چھوٹی ہے۔ یہ اوپر بطینی شکنوں سے اور نیچے صوتی شکنوں سے محدود ہے۔ یہ اوپر دہلیز کے ساتھ اور نیچے حنجرہ کے زیرین خانہ کے ساتھ راہ رکھتی ہے۔

بطینی ثنیات (plicæ ventriculares) (قدیم نام: کاذب صوتی احبال) بطینی شکن دو نمایاں مخاطی شکن ہیں جو آگے سے پیچھے حنجرہ کے جوف کی جانبی دیواروں کے پار جاتے ہیں۔ یہ نرم اور کسی قدر

ملائم ہیں۔ اور ان کے آزاد کنارے کسی قدر محراب دار ہیں، جن کا انقعار آگے کو رُخ رکھتا ہے۔ ہر ایک شکن میں (۱) ایک بطینی رباط (۲) بہت سے غدود جو زیادہ تر اس کے وسطی حصّے میں مجتمع ہیں۔ اور (۳) چند عضلی ریشے شامل ہیں۔ ان بطینی شکنوں کے درمیان کا فاصلہ فتحہ دہلیزی (rima vestibuli) کہلاتا ہے۔ یہ صوتی شکنوں کے درمیانی فاصلہ کی نسبت بہت زیادہ چوڑا ہے۔ اس لئے اس کے یہ معنی ہیں کہ جب حنجرہ کے کہفہ کا امتحان اوپر سے کیا جاتا ہے تو یہ چاروں شکن صاف نمایاں ہو جاتے ہیں۔ لیکن جب اس کہفہ کا امتحان نیچے سے ہوتا ہے تو صرف صوتی شکن دکھائی دیتے ہیں۔

صوتی ثنیات (plicæ vocales) (قدیم نام: صادق صوتی احبال) بطینی شکنوں کے نیچے واقع ہیں اور آگے درقیہ کری کے پتروں کے درمیانی زاویہ سے لیکر پیچھے سبوچہ نما کریوں کے صوتی زائدوں تک جاتے ہیں۔ ہر ایک صوتی شکن تیز اور نمایاں ہوتا ہے، اور اسکی مخاطی جھلی پتلی اور تختی صوتی رباط کے ساتھ مضبوطی سے بندھی ہوئی ہوتی ہے۔ یہ رنگ میں پھیکا تقریباً موتی سا سفید ہوتا ہے، لیکن پیچھے سبوچہ نما کری کے صوتی زائدہ کی نوک جو باقی سطح سے زیادہ ابھری ہوئی ہوتی ہے، زرد سا رنگ پیش کرتی ہے۔ جبہی تراش میں ہر ایک صوتی شکن شکل میں کسی قدر منشوری ہوتی ہے؛ اور اس کا آزاد کنارہ اوپر کو اور وسطانی جانب رُخ رکھتا ہے (تصویر 118)۔

326 صوتی شکن وہ عامل ہیں جن کے ذریعہ آواز پیدا ہوتی ہے۔ بطینی شکن اس لحاظ سے کوئی اہمیت نہیں رکھتے، اور دراصل ان کا بیشتر حصّہ آواز پر کوئی قابلِ ذکر اثر ڈالے بغیر برباد کیا جا سکتا ہے۔

فتحہ مزمار وہ ملبوتری شق ہے جس کے ذریعہ حنجرہ کا درمیانی خانہ زیرین زیر قسمت کے ساتھ راہ رکھتا ہے۔ یہ کسی قدر حنجرہ کے کہفہ کے وسط کے نیچے واقع ہے، جس کا یہ تنگ ترین حصّہ ہے۔ آگے کی طرف یہ صوتی شکنوں کے درمیان کا فاصلہ ہے اور پیچھے کی طرف یہ سبوچہ نما کریوں کے قاعدوں اور صوتی زائدوں کے درمیان کا فاصلہ ہے (تصویر 121)۔ اس لئے یہ دو بہت واضح حصّوں سے بنا ہے۔ (۱) ایک تنگ اگلا حصہ صوتی شکنوں کے درمیان جس میں اس فتحہ کے طول کے دو ثلثوں سے کم خرچ نہیں ہوتا اور جو حصۂ بین غشائی (pars intermembranacea) کہلاتا ہے۔ (۲) زیادہ چوڑا، چھوٹا حصہ سبوچہ نما کریوں کے درمیان جس کو حصۂ بین غضروفی (pars intercartilaginea) کہتے ہیں۔ فتحۂ مزمار کی شکل زندہ آدمی میں اکثر شکلیں بدلتی رہتی ہے۔ معمولی خاموش تنفس میں یہ شکل میں بھالے نما ہوتا ہے، اور بین غشائی حصہ ایک ملبوتر سے مثلث کی شکل کا ہوتا ہے، جس کا قاعدہ پیچھے کو رُخ رکھتا ہے۔ جب فتحۂ مزمار خوب کھلا ہوا ہوتا ہے، تو اس فصل کا عریض ترین حصہ سبوچہ نما کریوں کے صوتی

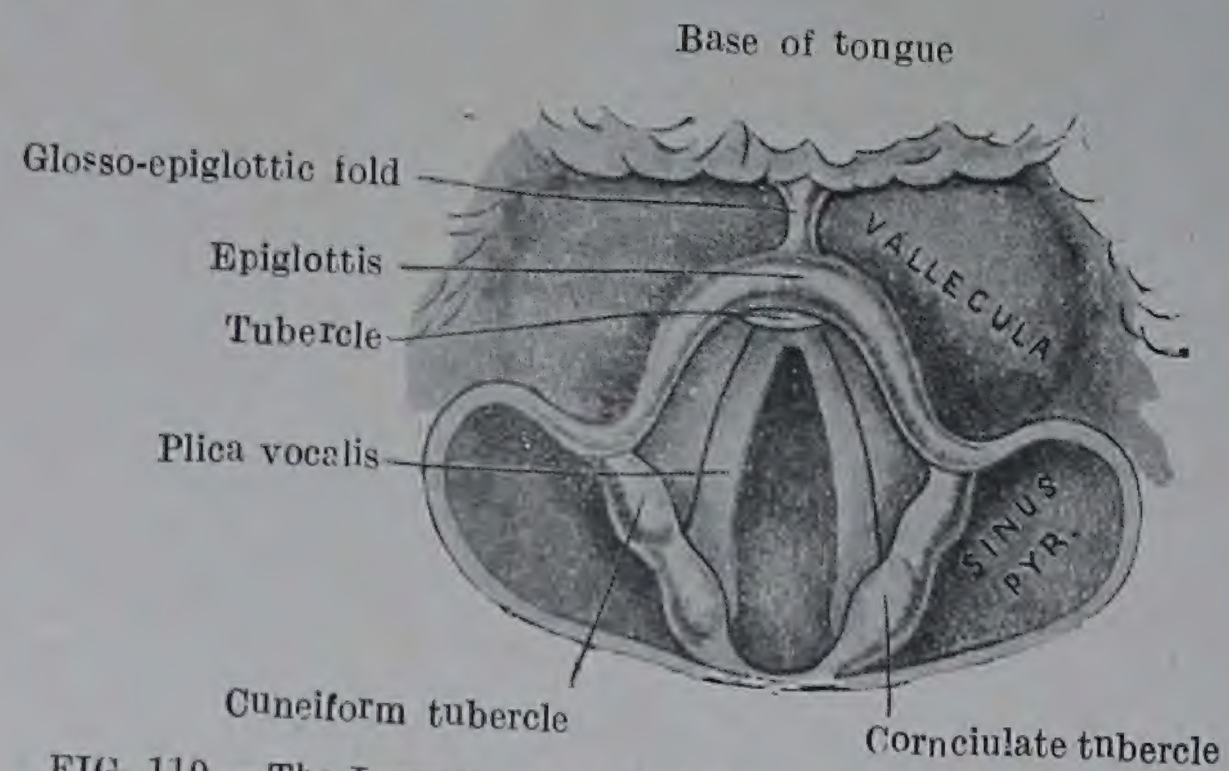

FIG. 119.—The Larynx as seen in the living person by means of the Laryngoscope.

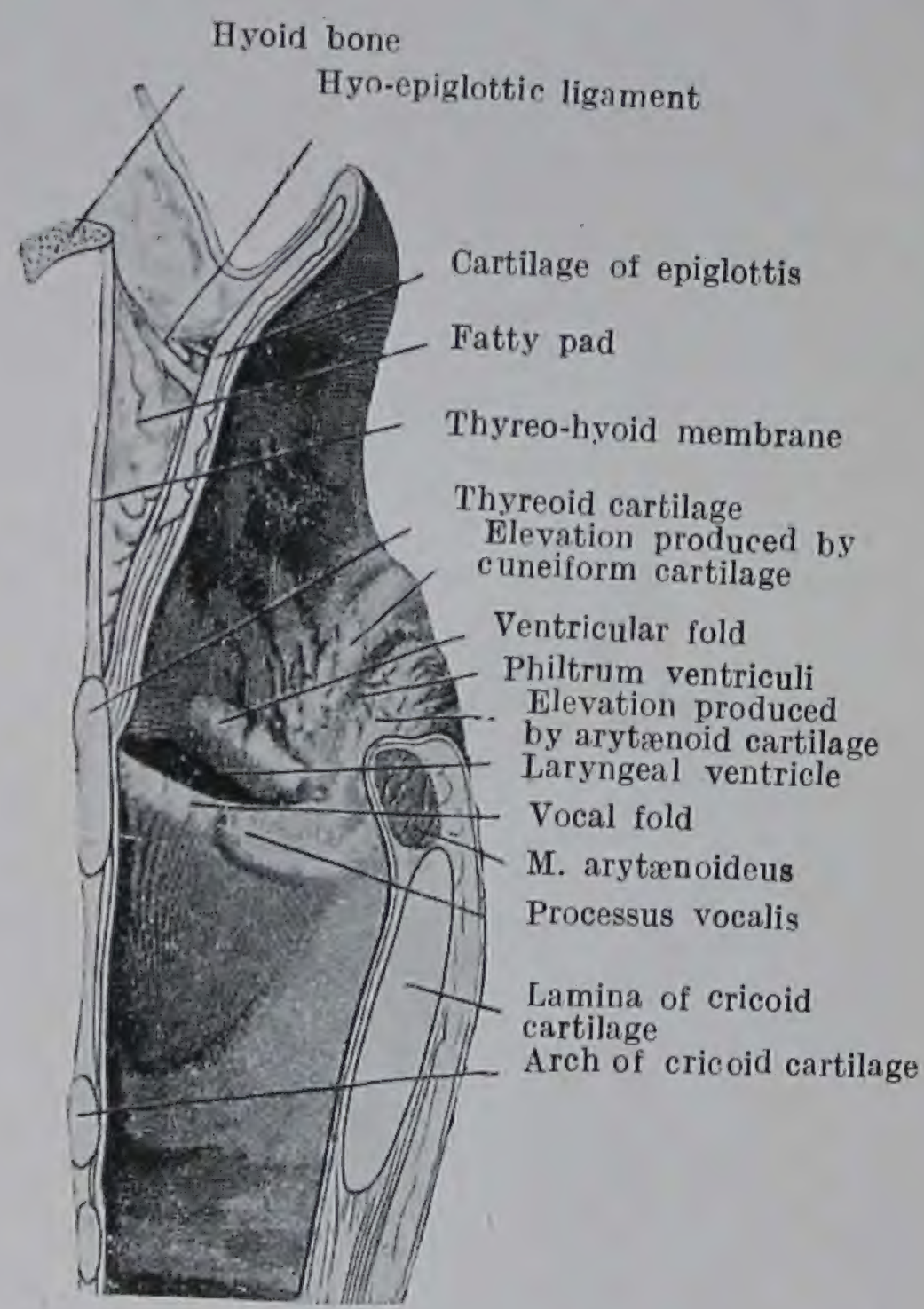

FIG. 120.—Median section through the Larynx, to show the Side Wall of its Right Half.

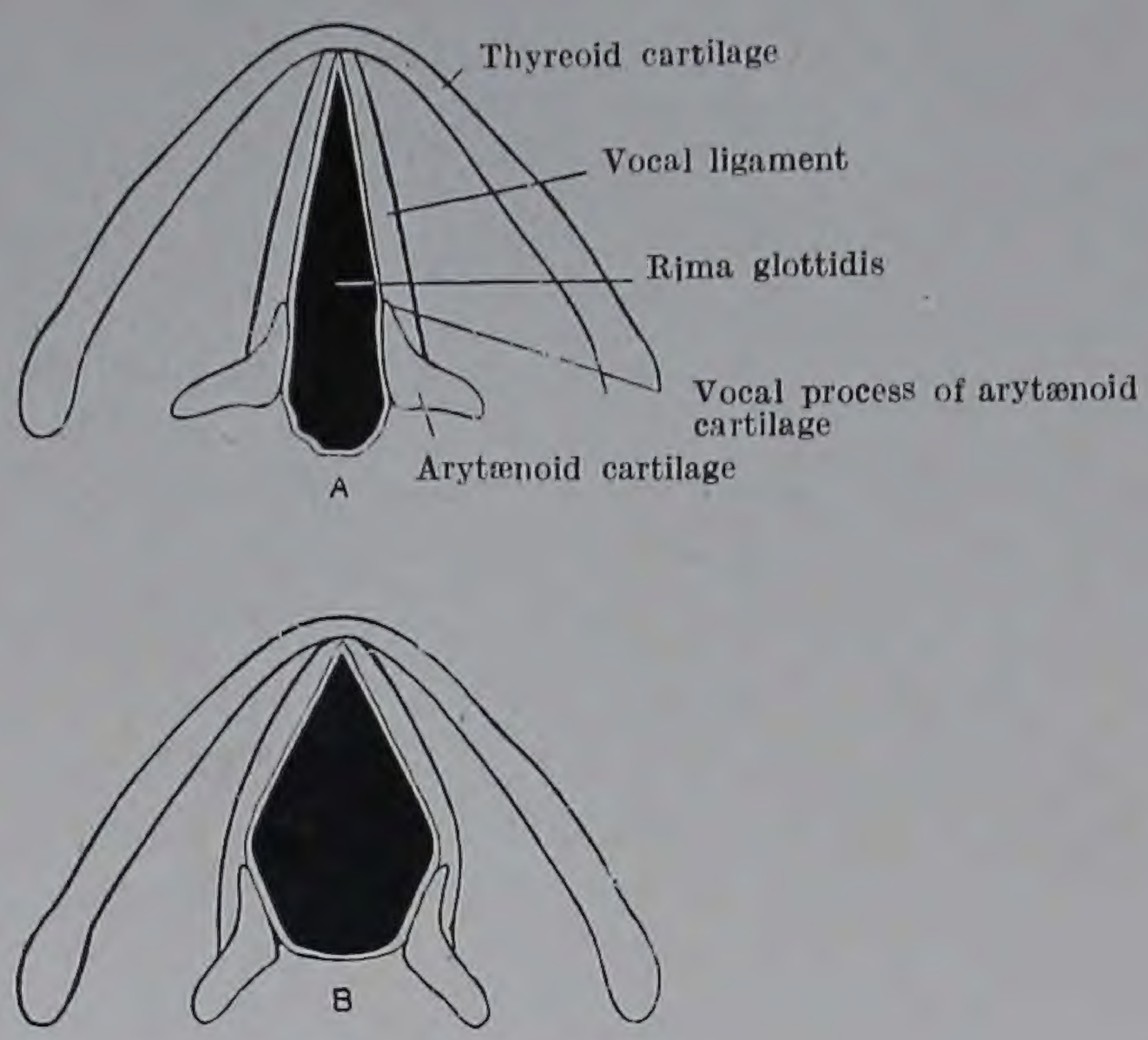

FIG. 121 —Diagram of the rima glottidis.
A. During ordinary easy breathing. B. Widely open.

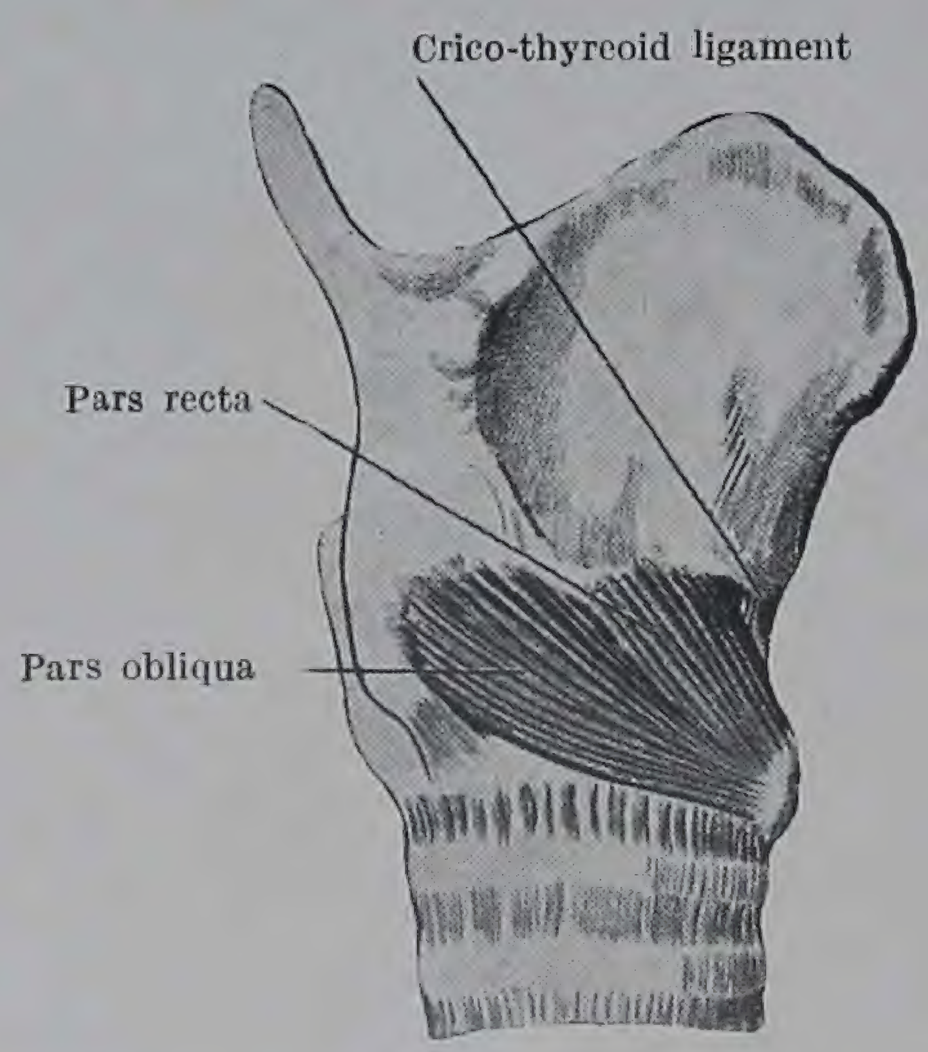

FIG. 122.—The Crico-thyreoid Muscle.

327 زائدوں کے سروں کے درمیان واقع ہوتا ہے اور یہاں پر فتحہ کا ہر ایک پہلو ایک نمایاں زاویہ پیش کرتا ہے۔ لیکن دونوں صوتی شکنوں کو ایک دوسرے کے اتنا زیادہ قریب لا سکتے ہیں کہ جب اونچے سُر میں گایا جاتا ہے۔ تو بین غشائی حصّہ ایک خط نما جھری بن جاتا ہے۔ اس سارے شق کا طول دونوں صنفوں میں بہت اختلاف رکھتا ہے۔ مرد میں اسکی اوسط لمبائی ۲۳ ملی میٹر ہے۔ عورت میں ۱۷ ملی میٹر۔

حنجرہ کی جانبی دیوار میں بطینی اور صوتی شکن کے درمیانی فاصلہ میں ایک جیب نما نشیب یا گوشہ ہے۔ جس کو بطینی حنجرہ (ventriculus laryngis) (قدیم نام حنجری جوف) کہتے ہیں۔ تقطیع کار کو ایسی سلائی کے ذریعہ جو سرے پر مڑی ہو، اس گوشہ کی وسعت کو ناپنے کی کوشش کرنی چاہئے۔ یہ گوشہ بطینی شکن کے نیچے سے اوپر کو گزرتا ہے اور اس کا منہ یا دہنہ اسکے کہف کی نسبت تنگ ہوتا ہے۔ بطینی شکن کے اگلے حصے کے اوجھل ایک درز نما روزن ملیگا۔ یہ ایک چھوٹے عطفہ یعنی زائدہ بطینی (appendix ventriculi) (قدیم نام: حنجری تاچک) میں چلا جاتا ہے جو بطینی شکن اور درقی کری کے پتر کے درمیان واقع ہے۔ یہ زائدہ مختلف وسعت کا ہوتا ہے لیکن عموماً درقی کری کے بالائی کنارے کے لیول پر بند ہو کر ختم ہو جاتا ہے۔

328 روئی بھر کر اس بطین کو پھلاؤ اور اگر ممکن ہو تو اس زائدہ کو۔ اس سے آئندہ کی تقطیع آسان ہو جائے گی۔

حنجرہ کے جوف کی زیریں ترین زیر تقسیم (تصویر 118) سیدھی نیچے کو قصبہ میں چلی جاتی ہے۔ اوپر پہلو تا پہلو تنگ اور دبی ہوئی ہے۔ لیکن آہستہ آہستہ چوڑی ہوتی جاتی ہے۔ حتیٰ کہ اپنے زیریں حصّے میں گول ہو جاتی ہے۔ یہ اُس مخاطی جھلی سے گھری ہوئی ہے جو مخروطِ لچکدار (conus elasticus) کی ڈھلوان وسطانی سطح اور حلقی کری کے اندرونی رُخ کو ڈھانکتی ہے۔ حنجرہ کے زیریں ترین خانے کی اگلی دیوار میں سے حنجرہ شگافی کے عمل میں فتحہ بنایا جاتا ہے۔

حنجرہ کی مخاطی جھلی۔ حنجرہ کی مخاطی جھلی اوپر بلعوم کا استر بنانے والی مخاطی جھلی کے ساتھ مسلسل ہے اور نیچے قصبہ کے مخاطی استر کے ساتھ۔ مکب کی حنجری یا پچھلی سطح پر یہ خوب چپکی ہوئی ہے۔ لیکن اور جگہ صوتی شکنوں کے لیول سے اوپر زیر مخاطی بافت کے ذریعہ تختی ساختوں کے ساتھ ڈھیلی چپکی ہے۔ جہاں یہ صوتی شکنوں کے اوپر سے گزرتی ہے، بہت پتلی اور مضبوط بندھی

ہوئی ہے۔ اور حنجرہ کی التہابی (inflammatory) حالتوں میں، جن میں اُذیما ہوتا ہے، زیر مخاطی بافت کی درریزش کو فتحۂ مزمار (rima glottidis) کے نیچے زیریں رُخ میں پھیلنے سے روکتی ہے۔

حنجرہ کی مخاطی جھلی میں عنقودی غدّوں کی کثرت ہے جن سے مخاط نکلتا ہے۔ لیکن صوتی شکنوں کی سطح پر یہ بالکل نہیں ہوتے۔

تقطیع - حنجرہ کو ایک کندہ پر رکھو تاکہ اسکی اگلی سطح کا رُخ اوپر کو ہو۔ اور اسکو پنوں کے ذریعہ اس مقام پر جما دو۔ پہلے ان شاخوں کا تعاقب ہونا چاہئے جو بیرونی حنجری عصب حلقی درقی عضلے کو دیتا ہے۔ اس کے بعد فوقانی اور زیریں حنجری عروق کو باحتیاط محفوظ رکھکر تقطیع کار کو درقیہ غدہ اور کتفی لامی (omo-hyoid)، قصی لامی (sterno-hyoid)، قصی درقی (sterno-thyreoid) اور درقی لامی (thyreo-hyoid) عضلوں کو نکالنا شروع کرنا چاہئے۔ نیز زیر مفیق عضلہ کے آغاز کے ریشوں کو درقی اور حلقی کریوں پر اتار لینا چاہئے۔ درقی لامی جھلی، حلقی درقی رباط، اور حلقی درقی عضلے اب نمایاں ہو گئے ہیں، اور ان کے الحاقات کو واضح کر دینا چاہئے۔

لامی درقی جھلی یہ جھلی کی ایک چوڑی غشائی چادر ہے جو لامی ہڈی اور درقی کری کے درمیانی فصل میں واقع ہے۔ یہ ہر جگہ مساوی طور پر مضبوط نہیں۔ لیکن ایک مرکزی دبیز حصّہ یعنی وسطی درقی لامی رباط پیش کرتی ہے جو زیادہ تر لچکدار ریشوں سے بنا ہے۔ اسکے ڈوری نما دائیں اور بائیں کنارے جانبی درقی لامی رباط کہلاتے ہیں۔ اور وسطی حصے اور جانبی کنارے کے درمیان یہ جھلی پتلی اور کمزور ہوتی ہے۔ یہ وسطی رباط اوپر لامی ہڈی کے جسم کے بالائی کنارے سے چپکا ہے۔ نیچے درقی کری کے بالائی کنارے پر گہرے وسطی کٹاؤ کے پہلوؤں سے چپکا ہے۔ اسلئے اس کی اگلی سطح کا بالائی حصہ لامی ہڈی کے جسم کی کھدی ہوئی پچھلی سطح کے پیچھے واقع ہے۔ ایک مخاطی درجک ان دونوں کے درمیان حائل ہے۔ اور سر اور حنجرہ کی خاص حرکات میں درقی کری کا بالائی کنارہ لامی ہڈی کے پیچھے اوپر کے رُخ پھسل سکتا ہے۔ وسطی مضبوط حصّے کے ہر طرف نیچے درقی لامی جھلی درقی کری کے پتر کے بالائی کنارے سے چپکی ہے، اور اوپر لامی ہڈی کے بڑے قرن کے عمقی رخ سے۔ اس کو اندرونی حنجری عصب اور فوقانی حنجری عروق چھیدتے ہیں۔ جانبی درقی لامی رباط

329

جو ہر طرف اس جھلی کا پچھلا کنارہ بناتا ہے، گول اور ڈوری نما ہے، اور زیادہ لچکدار ریشوں سے بنا ہے۔ یہ لامی ہڈی کے بڑے قرن کی نوک سے لیکر درقی کری کے فوقانی قرن کی نوک تک پہنچا ہے۔ اسکے اندر عموماً ایک چھوٹی، بیضوی، غضروفی یا عظمی گرہک بن جاتی ہے، جسکو غضروف قمحی (cartilago triticea) کہتے ہیں (تصویر 127)۔

حلقیہ درقیہ عضلہ ہر ایک حلقیہ درقیہ عضلہ حلقی کری کے متناظر پہلو پر واقع ہے، اور حلقی درقی فاصلہ کے جانبی حصے پر پل بناتا ہے۔ یہ حلقی کری کی محراب کے زیرین کنارے اور بیرونی سطح سے اٹھتا ہے۔ اور یہاں سے اسکے ریشے اوپر اور پیچھے کے رخ میں جاتے ہیں۔ اور درقی پتر کے زیرین کنارے کے اندرونی رخ اور نیز اس کے زیرین قرن کے اگلے کنارے میں ختم ہوتے ہیں۔ عموماً یہ دو حصوں میں منقسم ہوتا ہے۔ اگلا یا سیدھا حصہ ان ریشوں سے بنا ہے جو درقی کری کے پتر سے چپکے ہیں۔ پچھلا یا منحرف حصہ ان ریشوں سے بنا ہے جو درقی کری کے زیرین قرن میں ختم ہوتے ہیں۔ یہ حصہ زیرین مغبق عضلے کے آغاز کے بہت قریب ہے۔ حلقی درقی عضلہ کو فوقانی حنجری عصب کی بیرونی حنجری شاخ رسد پہنچاتی ہے۔ حلقی درقی عضلے صوتی رباطوں کے بڑے تنمدہ ہیں۔

330

مخروط لچکدار (conus elasticus)۔ حلقی کری کے اگلے اور جانبی حصوں کے بالائی کنارے سے درقی اور سبوچہ نما (arytænoid) کریوں تک اوپر کو جانے والی ایک مضبوط لچکدار جھلی (مخروط لچکدار) ہے جو ایک وسطی اور دو جانبی حصوں میں تقسیم ہو سکتی ہے۔ وسطی حصہ حلقی درقی رباط کہلاتا ہے جو حلقی محراب کے اگلے حصے کے بالائی کنارے سے درقی کری کے زیرین کنارے تک جاتا ہے۔ ہر ایک جانبی حصہ (قدیم نام: حلقی درقی جھلی کا جانبی حصہ) اوپر کو اور وسطانی رخ جاتا ہے۔ اور ایک آزاد دبیز کنارے میں ختم ہوتا ہے، جس کو رباط صوتی (ligamentum vocale) کہتے ہیں۔ ثنیہ صوتیہ کے جرم میں واقع ہے۔ اور پیچھے سبوچی کری کے صوتی زائدہ سے اور آگے درقی کری کے دونوں پتروں کے ملاپ کے زاویہ سے چپکا ہے۔ مخروط لچکدار کی اندرونی سطح حنجرہ کے کہفہ کی زیرترین تراش کی مخاطی جھلی سے ڈھکی ہے۔ اور جانبی حصوں کی بیرونی سطحیں جانبی حلقی سبوچی اور درقیہ سبوچہ نمائیہ (thyreo-arytænoideus) عضلوں سے متعلق ہیں (تصویر 118)۔

تقطیع۔ اب حنجرہ کی وضع کو الٹ دینا چاہیے۔ اس کو کندے پر اس طرح جماؤ کہ اس کا پچھلا رخ اوپر کو رہے۔ پھر مری کو اسکی پچھلی دیوار میں ایک وسطی شگاف دیکر کھولنا چاہیے۔ اسکے بعد

اس مخاطی جھلی کو نکال دو جو حلقی اور سبوچہ نما کریوں کے پچھلے رُخ کو ڈھانکتی ہے۔ ایسا کرتے وقت یہ یاد رہے کہ زیریں حنجری شریان اور زیریں حنجری عصب اوپر کے رُخ ورقی اور حلقی کریوں کے درمیان جاتے ہیں۔ اور انکو محفوظ کر لینا ضروری ہے۔

حلقی کری کے چوڑے پتر کے پچھلے رُخ پر تقطیع کار دو پچھلے حلقی سبوچہ نما عضلوں اور اُس وتری بند کے الحاق کو دیکھے گا جس کے ذریعہ مری کے طولی ریشے حلقی کری سے چپکے ہیں۔ یہ بند حلقی کری کے پچھلے رُخ پر کی نمایاں وسطی حید سے اٹھتا ہے۔ سبوچہ نما کریوں کی پچھلی سطح پر اور ان کے درمیانی فصل پر سے گزرنے والے آڑے اور ترچھے حصے سبوچہ نما عضلے کے ہیں۔ اس عضلہ کو صاف کرتے وقت خاص احتیاط برتنی چاہیئے تاکہ اوپری باہم تقاطع کرنے والے ریشوں کا تعین پوری طرح سے ہو جائے۔ 331

مخاطی جھلی کے بائیں سبوچی کمبی (ary-epiglottic) شکن کی جانبی تہ کو احتیاط سے نکال دینا چاہیئے تاکہ سبوچی کمبی عضلہ فانہ نما (cuneiform) کری اور اس جانب کی قرن دار (corniculate) کری نمایاں ہو جائیں۔ شاید یہ تقطیع کا مشکل ترین حصہ ہو کیونکہ تقطیع کار کو ان منتشر ریشوں کے سلسلہ کو پہلے سبوچی کمبی عضلہ کے تقاطعی ریشوں کے ساتھ قائم کرنا ہے (تصویر 123)۔

پچھلا حلقی سبوچہ نمائیہ عضلہ (posterior crico-arytænoid) ہر ایک پچھلا حلقی سبوچہ نمائیہ عضلہ کسی قدر پنکھا نما ہے (تصویر 123 - یہ ایک چوڑے مبدا کے ذریعہ اُس نشیب سے اٹھتا ہے جو وسطی حید کے متناظر پہلو پر حلقی کری کی پچھلی سطح کا نشان ہے۔ اس کے ریشے مستدق ہو کر سبوچہ نما کری کے قاعدے کے عضلی زائدے یا بڑھے ہوئے جانبی زاویہ کی پچھلی سطح میں ختم ہوتے ہیں۔ ریشے مبدا سے منتہی کو جاتے ہوئے مختلف درجوں میں ترچھے ہو کر گزرتے ہیں۔ بالاترین ریشے 332
چھوٹے اور تقریباً افقی ہیں۔ درمیانی ریشے طویل ترین ہیں، اور بہت ترچھے ہیں۔ اور زیرترین ریشے اپنے رُخ میں تقریباً انتصابی ہیں۔ پچھلے حلقی سبوچہ نما عضلے صوتی شکنوں کے مبعد ہیں۔ ان کو زیریں حنجری اعصاب رسد پہنچاتے ہیں۔

عضلہ سبوچہ نمائیہ (musculus arytenoideus) دو حصوں پر مشتمل ہے۔ ایک اوپری حصہ یعنی سبوچہ نمائیہ موربہ (arytænoideus obliquus) اور ایک زیادہ عمقی تہ جو سبوچہ نمائیہ مستعرضہ (arytænoideus transversus) کہلاتی ہے۔

سبوچہ نمائیہ موربہ (arytænoideus obliquus) عضلی ریشوں کے دو بنڈلوں سے بنا ہے، جن میں سے ہر ایک بنڈل متناظر سبوچہ نما کری کے عضلی زائدہ کے پچھلے رُخ سے نکلتا ہے

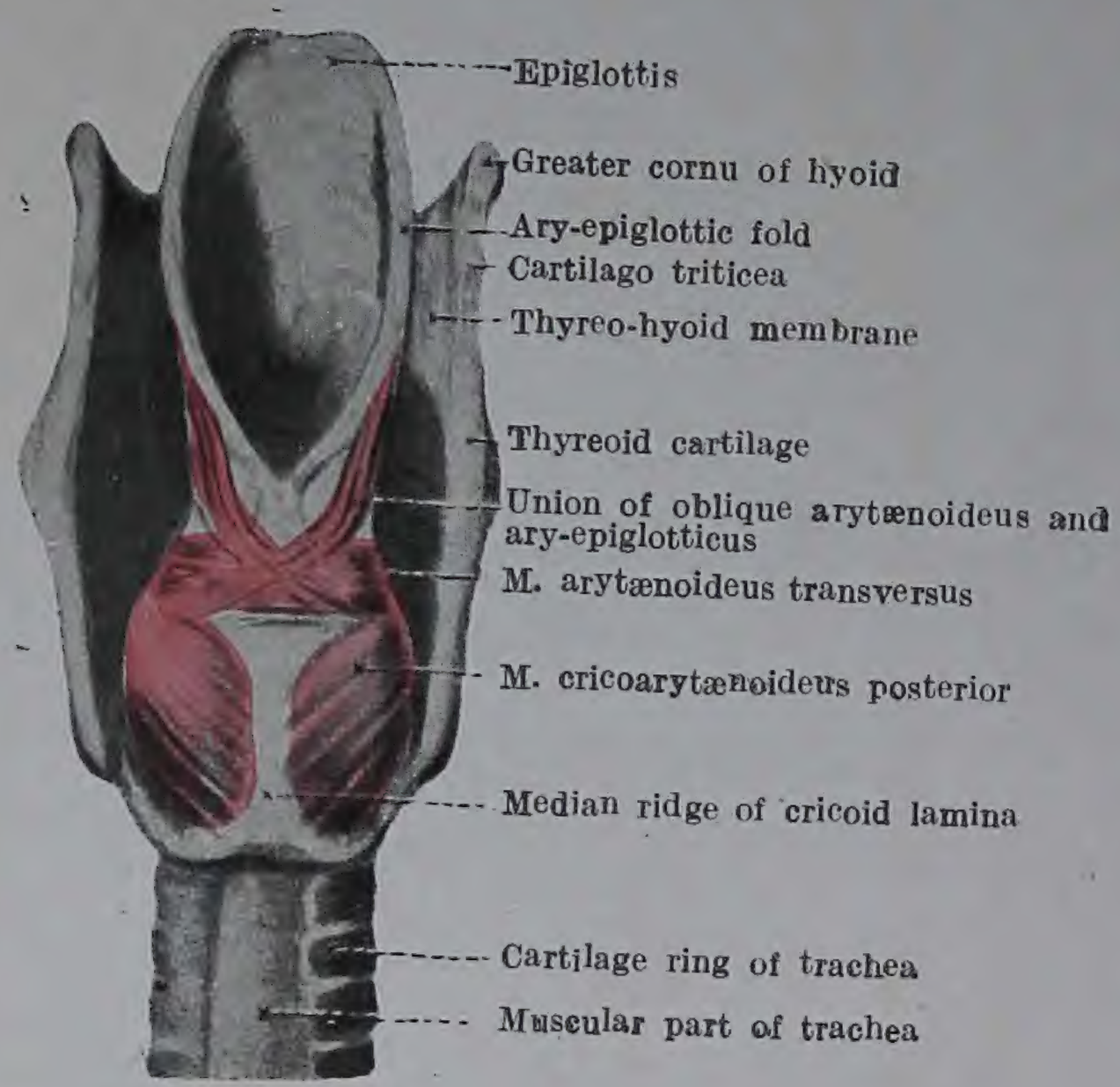

FIG. 123.—Muscles of the Posterior Aspect of the Larynx.

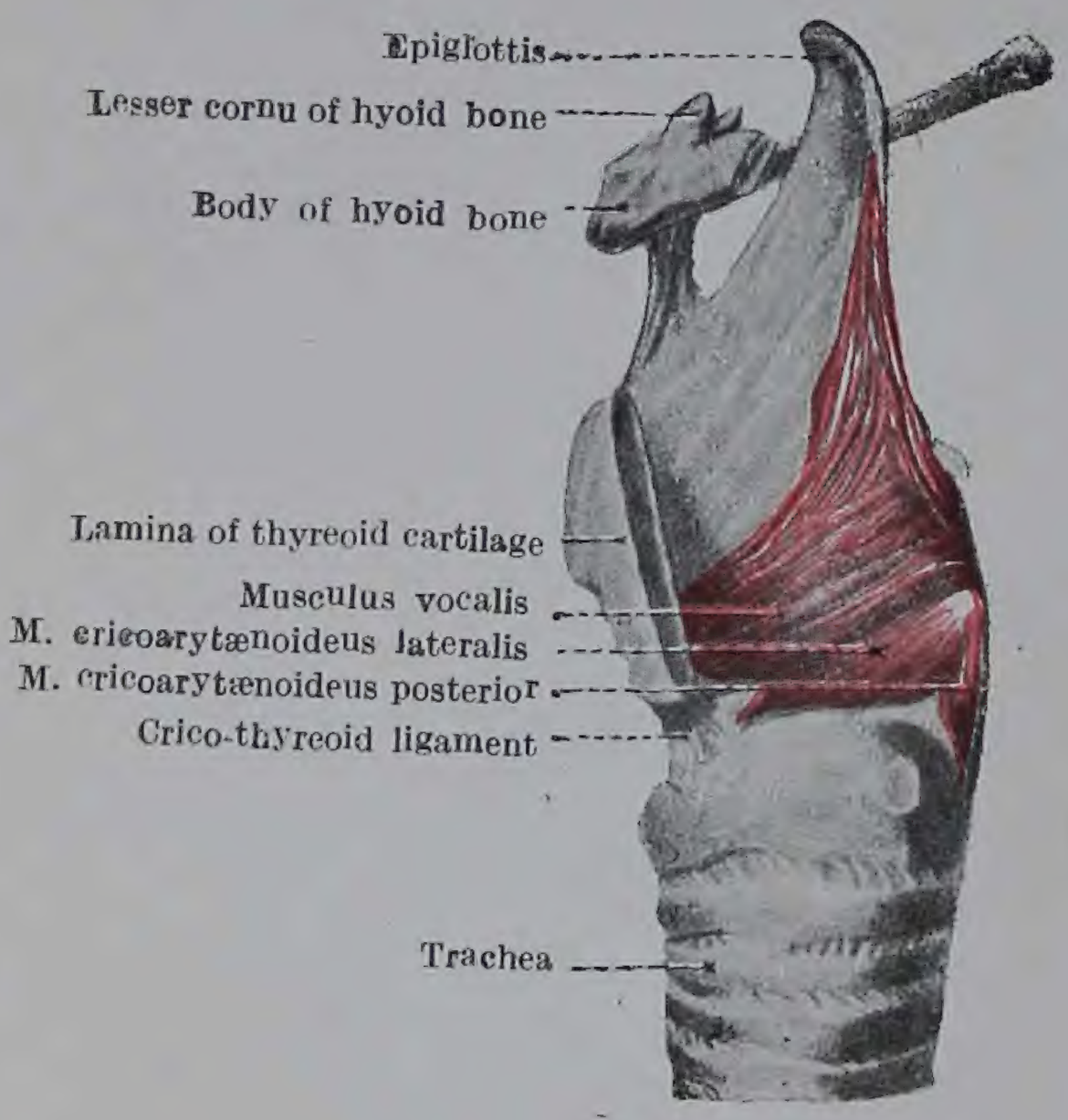

FIG. 124.—Side view of the Muscles of the Larynx. The fibres passing backwards and upwards from the upper border of the musculus vocalis are the fibres of the thyreo-epiglotticus. They blend above with the ary-epiglotticus.

(تصویر 123)۔ ان مقامات سے اٹھکر دونوں لحمی دھجیاں اوپر کو اور وسطانی جانب جاتی ہیں۔ اور حرف ✱ کے بازوؤں کی طرح ایک دوسری کا تقاطع وسطی مستوی میں کرتی ہیں۔ بعض ریشے سمتِ مخالف کی سبوچہ نما کری کی چوٹی میں ختم ہوتے ہیں۔ لیکن زیادہ تعداد قرن دار کری کے قاعدہ کے گرد بڑھ کر سبوچی برمزماری

333 شکن (ary-epiglottic fold) بن جاتی ہے۔ یہاں ان دونوں کو سبوچیہ برمزماریہ عضلہ (ary-epiglotticus) کہتے ہیں۔ اور جب یہ برمزمار کے قریب پہنچتے ہیں تو درقیہ برمزماریہ عضلے کے ریشے ان میں آملتے ہیں۔ یہ کہہ سکتے ہیں کہ ترچھے سبوچہ نمائیہ (thyreo-epiglotticus) عضلے حنجرہ کے فوقانی روزن کے لئے ایک کمزور عاصر (sphincter) عضلہ بناتے ہیں۔ ہر ایک جدل سبوچہ نما کریوں میں سے ایک کے قاعدہ سے شروع ہوتا ہے اور سمتِ مخالف کے سبوچی برمزماری شکن میں اور اس سے آگے اس شکن کے ساتھ ساتھ برمزمار کے کنارے تک چلا جاتا ہے۔

سبوچہ نمائیہ مستعرضہ (arytænoideus transversus) ایک غیر مثنےٰ عضلہ ہے۔ یہ ایسے آڑے ریشوں سے بنتا ہے جو دونوں سبوچہ نما کریوں کے درمیانی فصل پر پل بناتے ہیں۔ اور ہر ایک سبوچہ، اکری کے جانبی کنارے کے پچھلے رخ سے چپکے ہیں۔ بہت سے ریشے سبوچہ نما کری کے گرد گھومتے ہیں۔ اور ہر دو جانب درقیہ سبوچہ نمائیہ عضلے کے ریشوں میں مل جاتے ہیں۔ ریشوں کے دونوں گروہ زیریں حنجری اعصاب سے رسد پاتے ہیں۔ مورب ریشے حنجرہ کے فوقانی روزن کے لئے کمزور عاصر عضلہ بناتے ہیں۔ آڑے ریشے سبوچہ نما کریوں کی تقریب کرتے ہیں، اور صوتی شکنوں کی تبعید کرتے ہیں۔

تقطیع ۔ حنجرہ کے عضلوں کی باقی تقطیع حنجرہ کے صرف بائیں جانب کرنی چاہئے۔ دائیں جانب کو اعصاب اور عروق کے مطالعہ کے لئے مخصوص رکھنا چاہئے۔ حنجرہ کو اس کے دائیں پہلو پر رکھو اور اسکو اس مقام پر جما کر بائیں حلقی درقی عضلہ کو نکال دو۔ پھر درقی لامی غشاء کے بائیں جانبی حصے کو کاٹ دینا چاہئے۔ اور حلقی کری کے پہلو پر درقی کری کے بائیں بیچ قرن کا اخلاع اس کے رویک (facet) سے کر دینا چاہئے۔ اب وسطی مستوی سے تھوڑی دور بائیں جانب درقی کری کے بائیں پتر میں سے ایک شگاف لگانا چاہئے۔ اور علیحدہ شدہ ٹکڑے کو احتیاط سے نکال دینا چاہئے۔ اب تین عضلے نمایاں ہو گئے۔ ان کو صاف کرنا چاہئے۔ اُن کے نام نیچے سے اوپر تک یہ ہیں:۔

۱۔ جانبی حلقیہ سبوچہ نمائیہ۔

۲۔ درقیہ سبوچہ نمائیہ

۳۔ درقیہ برمزماریہ

جانبی حلقیہ سبوچہ نمائیہ عضلہ (musculus crico-arytænoideus lateralis)

ہر ایک جانبی حلقیہ سبوچہ نمائیہ عضلہ شکل میں مثلث اور پچھلے حلقیہ سبوچہ نمائیہ سے چھوٹا ہوتا ہے (تصویر 124)۔ اس کا آغاز حلقی کری کی محراب کے بالائی کنارے پر پتر کی اس رویت تک ہوتا ہے۔ جس پر سبوچہ نماکری رکھی ہوئی ہے۔ اس کے چند ریشے مخروط لچکدار سے بھی اٹھتے ہیں۔ اسکے زیریں الحاق سے اس کے ریشے پیچھے کو اور اوپر کو جاتے ہیں اور سبوچہ نماکری کے عضلی زائدے کی اگلی سطح میں ختم ہونے کے لئے مستدق ہوتے ہیں۔ اس عضلہ کی اوپری یعنی جانبی سطح درقی کری کے پتر اور حلقیہ درقیہ عضلہ کے بالائی حصے سے ڈھکی ہوئی ہے۔ اس کی عمقی سطح مخروط لچکدار (conus elasticus) سے لگی ہوئی ہے۔ جانبی حلقیہ سبوچہ نمائیہ عضلے زیریں حنجری اعصاب سے رسد پاتے ہیں۔ یہ صوتی شکنوں کے مقرب ہیں۔ 334

درقیہ سبوچہ نمائیہ عضلہ

ہر ایک درقیہ سبوچہ نمائیہ (قدیم نام: بیرونی درقیہ سبوچہ نمائیہ عضلہ صوتیہ (vocalis) (thyreo-arytenoideus externus کے بہت قریب درقی کری کے دو پتروں کے اتصال کے زاویہ سے اٹھتا ہے۔ اسکے ریشے پیچھے کو جاتے ہیں۔ اور سبوچہ نما کری کی جانبی سطح میں ختم ہوتے ہیں۔ یہ عضلہ سبوچہ نماکری کو آگے کھینچتا ہے۔ اور صوتی شکن کی تقریب کرتا اور اسکو ڈھیلا کرتا ہے۔ اسکو زیریں حنجری عصب کی رسد آتی ہے۔

تقطیع

۔ اب جانبی حلقیہ سبوچہ نمائیہ عضلوں کو احتیاط سے نکال دینا چاہیئے اور ساتھ ہی تقطیع کار کو درقیہ سبوچہ نمائیہ کے ریشوں کو زیادہ عمقی عضلہ صوتیہ کے ریشوں سے الگ کرنا چاہیئے تاکہ صوتی رباط کے ساتھ صوتیہ عضلہ کے تعلق کا مطالعہ ہو سکے۔ آخر کار عضلہ صوتیہ کو نکال دو۔ جب عضلے نکل چکیں تو مخروط لچکدار کی جانبی سطح، صوتی۔ باط اور حنجری بطین کی دیوار نمایاں ہو جائینگے مخاطی جھلی کی ان دو تہوں کے درمیان احتیاط سے تقطیع کر کے جو بطینی شکن بناتی ہیں۔ تقطیع کار کو کمزور بطینی رباط ملیگا۔ جو اس شکن اور نیز کئی عنقودی (racemose) غدوں کو سہارا دیتا ہے جو اس سے متعلق واقع ہیں۔

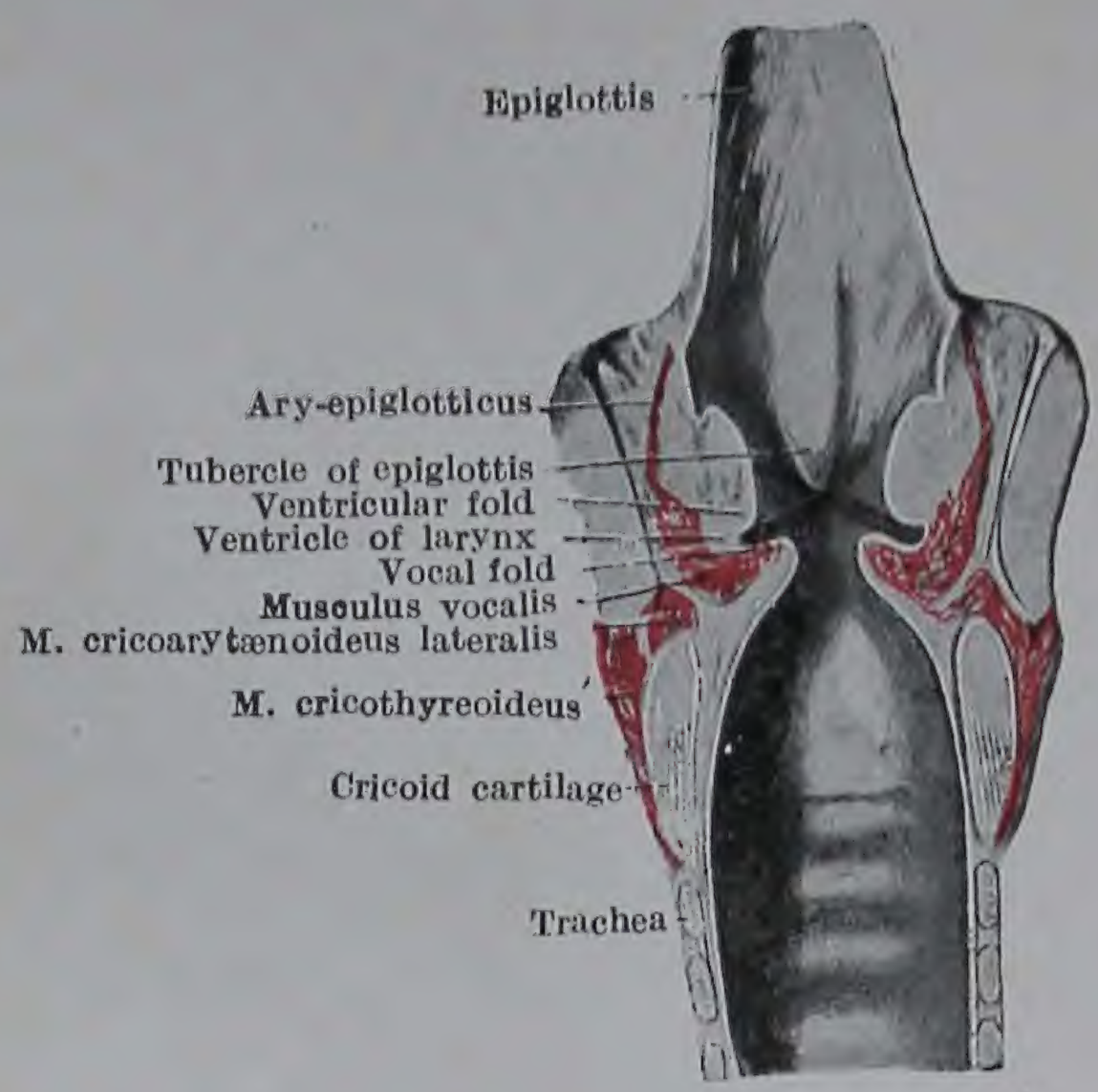

FIG. 125.—Frontal section of Larynx, showing Muscles.

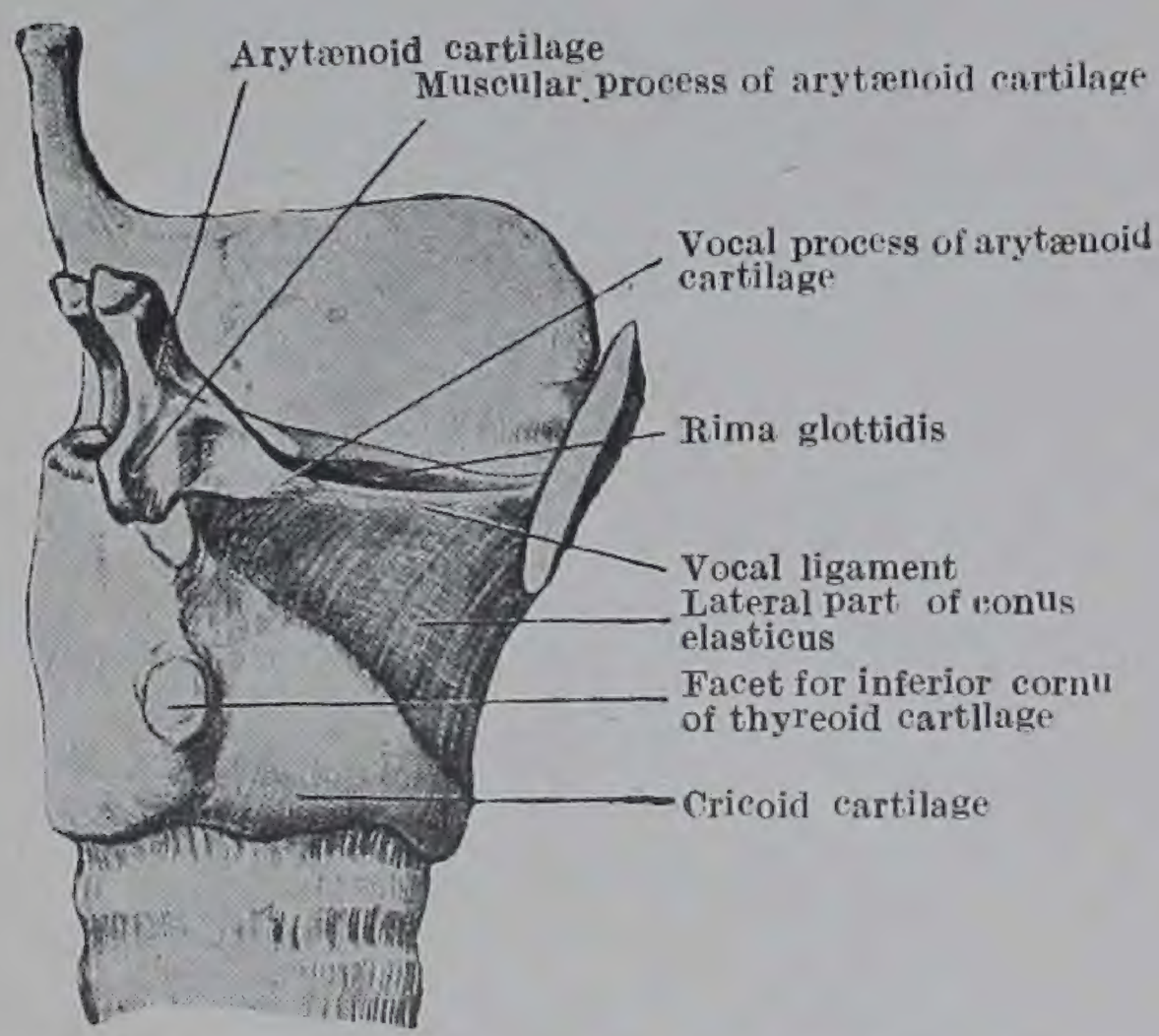

FIG. 126.—Conus elasticus. The right lamina of the thyreoid cartilage, etc., have been removed.

درقیہ برمزماریہ عضلہ ہر ایک درقیہ برمزماریہ عضلہ کا آغاز درقی کری کے متناظر عضلہ صوتیہ سے ذرا اوپر ہوتا ہے۔ جس کے بالائی کنارے کے ساتھ یہ کم وبیش ملا ہوا ہے۔ اسکے ریشے پیچھے کو اور اوپر کو سبوچی برمزماری شکن میں جاتے ہیں۔ جہاں یہ سبوچیہ برمزماریہ میں مل جاتے ہیں۔ اور برمزمار کے زیرین نصف کے کنارے میں ختم ہوتے ہیں۔ درقیہ برمزماریہ عضلے برمزمار کو دباتے ہیں۔ ان کو زیرین حنجری اعصاب رسد پہنچاتے ہیں۔

عضلہ صوتیہ - ہر ایک عضلہ صوتیہ عضلی ریشوں کی ایک چادر ہے جو آگے درقی کری کے دو پروں کے اتصال کے زاویہ سے اٹھتی ہے۔ یہ رباط صوتی اور مخروط لچکدار کے بالائی حصے کے ساتھ ساتھ پیچھے کو جاتا ہے اور صوتی زائدے کی جانبی سطح اور سبوچہ نما کری کے جسم کی اگلی سطح میں ختم ہوتا ہے۔ اسکے زیرین ریشے جانبی حلقیہ سبوچہ نمائیہ عضلہ کے بالائی کنارے میں مل جاتے ہیں۔ اور وسطانی ریشے جو رباط صوتی[1] کے ساتھ ساتھ جاتے ہیں۔ اور خاص حد تک اس سے چپکے ہیں، ایک بنڈل بناتے ہیں جو بھی تراش میں مثلث ہوتا ہے۔ اور پہلے اندرونی درقیہ سبوچہ نمائیہ عضلہ کہلاتا تھا۔ صوتی عضلے سبوچہ نما کریوں کو آگے کھینچتے ہیں اور صوتی شکنوں کو نزدیک لاتے اور ڈھیلا کرتے ہیں۔ ان کو زیرین حنجری اعصاب رسد پہنچاتے ہیں۔

335

صوتی رباطات صوتی رباط دو ہوتے ہیں۔ ایک دایاں اور ایک بایاں۔ ہر ایک رباط مخروط لچکدار کے متناظر جانبی حصے کے دبیز آزاد بالائی کنارے سے بنتا ہے۔ اور صوتی شکن کے لئے سہارا ہے۔ اگلے کی طرف یہ اپنے سمت مخالف کے رفیق کے قریب درقی کری کے دونوں پروں کے درمیان زاویہ دار نشیب کے وسط سے چپکا ہے۔ پیچھے یہ صوتی زائدہ کے سرے اور بالائی کنارے سے چپکا ہے۔ یہ زائدہ سبوچہ نما کری کے قاعدے سے آگے کی طرف نکلتا ہے۔ صوتی رباط زرد لچکدار ریشوں سے بنا ہے۔ اس کا وسطانی کنارہ تیز اور آزاد ہے۔ اور مخاطی جھلی سے ڈھکا ہے جو پتلا ہے اور رباط کے ساتھ خوب چپکا ہوا ہے۔ اس کے اگلے سرے میں دفن شدہ گاڑھی لچکدار بافت کی ایک باریک گرہک ہے جس کو سمسانی کری (sesamoid cartilage) کہتے ہیں۔

336

---

[1] وہ ریشے جو صوتی رباط سے چپکے ہیں۔ مجمل طور پر سبوچیہ صوتیہ (ary-vocalis) عضلہ کہلاتے ہیں۔

تقطیع - فتحۂ مزمار اور حنجری بطین کے خطہ کی مخاطی جھلی کو نکال دینے سے ان حصوں کا جو اس فتحہ کو محدود کرتے ہیں، عمدہ نظارہ مل جائیگا - یعنی آگے کی طرف درقی کری کا زاویہ پیچھے سبوچہ نمائیہ مستعرضہ عضلہ ہر دو جانب صوتی رباط صوتی زائدہ (vocal process) اور سبوچہ نما کری کی وسطانی سطح (صفحہ 343) - یہ سب ساختیں حنجرہ کی مخاطی جھلی میں ڈھکی ہوئی ہیں۔

بطینی رباط - یہ کمزور بطینی رباط بطینی شکنوں کو سہارا دیتے ہیں - ہر رباط کمزور اور غیر معین ہوتا ہے - لیکن تناظر صوتی رباط سے کسی قدر لمبا ہوتا ہے - آگے کی طرف ہر ایک بطینی رباط صوتی شکن سے اوپر اور درقی برمزماری رباط کے الحاق سے ذرا نیچے درقی کری کے دونوں پتروں کے درمیان زاویہ نما نشیب سے چپکا ہے - اور صوتی زائدہ سے اوپر پیچھے کی طرف سبوچہ نما کری کی جانبی سطح پر کے ایک درنہ تک جاتا ہے - یہ اُس اتصالی بافت اور لچکدار ریشوں سے بنا ہے - جو سبوچی برمزماری شکن کے اندر ریشہ دار بافت کے ساتھ مسلسل ہیں -

تقطیع - سبوچی برمزماری شکن بطینی اور صوتی شکنوں اور حنجرہ کے بائیں جانب مخروطہ لچکدار کے جانبی حصے کو نکال دو - لیکن یہ خیال رکھو کہ سبوچہ نما کری یا قرن دار کری کو نقصان نہ پہنچے - اگر سبوچی برمزماری شکن میں خانہ شکل کری موجود ہو تو اسکو علیحدہ کر کے محفوظ رکھنا چاہیئے - اس تقطیع سے حنجرہ کے کہفہ کی جانبی دیوار کا عمدہ نظارہ مل سکتا ہے - دائیں جانب کے بے تقطیع کیئے ہوئے صوتی شکن کا امتحان پھر ہونا چاہیئے - حنجری بطین اور زائدہ کو خوب دیکھنا چاہیئے - اور ان کے صحیح تعلقات اور وسعت کا تعین کرنا چاہیئے - جب تقطیع کار نے ان نکات کے متعلق اپنی تسلی کر لی تو وہ حنجرہ کی عروق اور اعصاب کو نمایاں کرنا شروع کر سکتا ہے - بالائی حنجری شریان اور اندرونی حنجری عصب درقی لامی جھلی کے جانبی پتلے حصے کو چھید کر بلعوم میں پہنچتے ہیں - اور ناشپاتی نما گوشہ کی جانبی دیوار کے ساتھ ساتھ حنجرہ کی طرف اترتے ہیں - اس عصب کو کھینچ کر اور ساتھ ہی درقی لامی جھلی کی جانبی سطح پر مخاطی جھلی کو کاٹ کر تقطیع کار اس عصب اور شریان کو بآسانی پا سکتا ہے - جب ان شاخوں کا تعاقب ہوتا ہے جن میں یہ تقسیم ہوتی ہیں - تو مخاطی جھلی کو حنجرہ کی دیوار سے آہستہ آہستہ الگ دینا چاہیئے - زیریں حنجری شریان اور عصب نیچے سے داخل ہوتے ہیں - اور درقی کری کے پتر کے اوجھل اوپر کو جاتے ہیں - کری کے اس ٹکڑے کو نکال کر ہی ان کی وضاحت ٹھیک ہو سکتی ہے - لیکن تقطیع کار کو یہ مجوزہ طریقہ اختیار کرنے کی

صلاح نہیں دی جاتی جب تک کہ دوسرا حنجرہ کریوں اور جوڑوں کے امتحان کے لئے موجود نہ ہو۔ اگر درقی کری کو جانبی رُخ کھینچ لیا جائے تو زیادہ اہم شاخوں کا مطالعہ ہو سکتا ہے۔

بالائی حنجری عصب کی اندرونی شاخ گردن کی تقطیع میں ہر جانب کا اندرونی حنجری عصب تناظر عصب تائیہ کی بالائی حنجری شاخ سے نکلتا ہوا دیکھا گیا تھا۔ یہ ایک حسی عصب ہے۔ اور اسکی شاخیں زیادہ تر حنجرہ کی مخاطی جھلی میں پھیلی ہوئی ہیں۔ درقی لامی جھلی کو چھید کر یہ تین شاخوں میں تقسیم ہوتا ہے۔ ان تینوں میں سے بالاترین شاخ سبوچی برمزاری شکن کو اور اُس مخاطی جھلی کو شاخیں دیتی ہے۔ جو برمزار کو ڈھانکتی ہے۔ اس سے آگے کے شکنوں کو، اور زبان کی پشت کے زیریں اور وسطی حصے کو ریشے دیتی ہے۔ وہ ریشے جو برمزار کو جاتے ہیں۔ اس کی پچھلی سطح پر پھیلتے ہیں۔ لیکن ان میں سے بہت سے اس کی اگلی سطح کی مخاطی جھلی تک پہنچنے کے لئے کری کو چھیدتے ہیں۔ اندرونی حنجری عصب کی وسطی شاخ ایسے ریشوں میں بٹتی ہے۔ جو حنجرہ کی جانبی دیوار کو استر کرنے والی مخاطی جھلی کو جاتے ہیں۔ زیرترین شاخ نزول کرتی ہے اور سبوچہ نما اور حلقی کریوں کے جانبی اور پچھلے رخوں کی مخاطی جھلی کو ریشے دیتی ہے۔ یہ ایک کافی بڑی شاخ بھی دیتی ہے۔ جو بازگرد عصب (recurrent nerve) کی حنجری شاخ میں ملنے کے لئے حلقی کری کے پچھلے رُخ پر نیچے کو جاتی ہے۔

بازگرد عصب - ہر ایک بازگرد عصب کو پہلے ہی تناظر عصب تائیہ (vagus) سے نکلتا ہوا دیکھا جا چکا ہے۔ اور گردن کے اندر اس کو اُس مقام تک کھوجا جا چکا ہے۔ جہاں یہ زیرین حنجری عضل کے زیرین کنارے کے اوجھل غائب ہوتا ہے اور زیرین حنجری عصب بن جاتا ہے جو حلقی درقی جوڑ کے ذرا پیچھے حلقی کری کے جانبی رخ پر صعود کرتا ہے۔ یہاں پر اس میں اندرونی حنجری عصب کی ربطی شاخیں ملتی ہے۔ اور تقریباً فوراً ہی اس کے بعد یہ دو شاخوں میں تقسیم ہو جاتا ہے۔ ان دونوں میں سے بڑی شاخ درقی کری کے پتر کے اوجھل اوپر کو جاتی ہے۔ اور ان ریشوں میں تقسیم ہو جاتی ہے جو جانبی حلقیہ سبوچہ نمائیہ، درقیہ سبوچہ نمائیہ، صوتیہ اور درقیہ برمزاریہ عضلوں کو رسد پہنچاتے ہیں۔ چھوٹی یعنی پچھلی شاخ حلقی کری کے عقبی رُخ پر اور پچھلے حلقی سبوچہ نمائی عضلہ کے اوجھل اوپر کو اور پیچھے کو مڑ جاتی ہے یہ اس عضلہ کو شاخیں دیتی ہے اور پھر سبوچہ نمائیہ عضلوں میں ختم ہونے کے لئے اوپر کو چلی جاتی ہے۔

اس لئے زیرین حنجری عصب حنجرہ کا حرکی عصب ہے۔ یہ سب عضلوں کو رسد پہنچاتا ہے سوا حلقیہ درقیہ کے جو اپنی عصبی رسد بیرونی حنجری سے لیتا ہے۔ لیکن زیرین حنجری عصب میں چند حسی

ریشے بھی ہوتے ہیں - یہ ریشے فتحۂ مزمار کے نیچے حنجرہ کی مخاطی جھلی کو جاتے ہیں -

حنجری شریانیں - بالائی حنجری شریان جو بالائی درقی کی ایک شاخ ہے، اندرونی حنجری عصب کے ہمراہ جاتی ہے - زیرین حنجری شریان جو زیرین درقی سے نکلتی ہے، زیرین حنجری عصب کے ہمراہ جاتی ہے - یہ دونوں عروق حنجرہ کی دیوار میں پھیلتی ہیں - اور مخاطی جھلی، غدوں اور عضلوں کو رسد پہنچاتی ہیں -

حنجرہ کی کرتیاں اور جوڑ - وہ کریاں جو حنجرہ کا کالبد بناتی ہیں، اور اس کی دیواروں کو سہارا دیتی ہیں - مندرجہ ذیل ہیں :-

۱- درقی	اکیلی	۴- سبوچہ نما	جوڑے
۲- حلقی		۵- قرن دار	
۳- برمزمار کی کری		۶- فانہ شکل	

یہ خاص رباطوں کے ذریعہ ملی ہوئی ہیں -

تقطیع - مخاطی جھلی اور عضلوں کو کریوں پر سے احتیاط کے ساتھ علیحدہ کرنا ضروری ہے - اور رباطوں کو واضح کرنا چاہئے - سبوچہ نما اور قرن دار کریوں کو صاف کرتے وقت بہت احتیاط برتنی چاہئے تاکہ آخرالذکر کو نقصان نہ پہنچے -

برمزماری کری - یہ کری زردلیفی کری کا ایک پتلا برگ نما پتر ہے جو زبان اور لامی ہڈی کے پیچھے اور حنجرہ کے بالائی روزن کے آگے واقع ہے - جب یہ اس مخاطی جھلی سے معرا ہو جو اس کو پیچھے کی جانب اور نیز کسی حد تک آگے کی طرف ڈھانکتی ہے - تو یہ کری ایک ضد بیضوی پتے کی شکل رکھتی ہے - اس میں گڑھے بنے ہیں اور بہت سے سوراخ پیش کرتی ہے - ان گڑھوں میں غدے موجود ہیں - اور ان سوراخوں میں سے عروق اور بعض اوقات اعصاب گزرتے ہیں - کری کا چوڑا سرا اوپر کو رخ رکھتا ہے، اور آزاد ہے - اس کے جانبی کنارے بڑی حد تک سبوچی برمزماری شکنوں میں چھپے ہوئے ہیں - اگلی سطح صرف اس کے بالائی حصے میں آزاد ہوتی ہے - یہ حصہ مخاطی جھلی سے ڈھکا ہے - اور زبان کی طرف رخ رکھتا ہے - پچھلی سطح اپنی کل وسعت میں حنجرہ کی مخاطی جھلی سے ڈھکی ہے - اس کری کا نوکدار زیرین سرا ڈنڈی (petiolus) کہلاتا ہے - اور ایک مضبوط لیفی بند کے ذریعہ جس کو درقی برمزماری رباط کہتے ہیں، درقی کری کے پتروں کے درمیانی زاویہ سے ملا ہوا ہے -

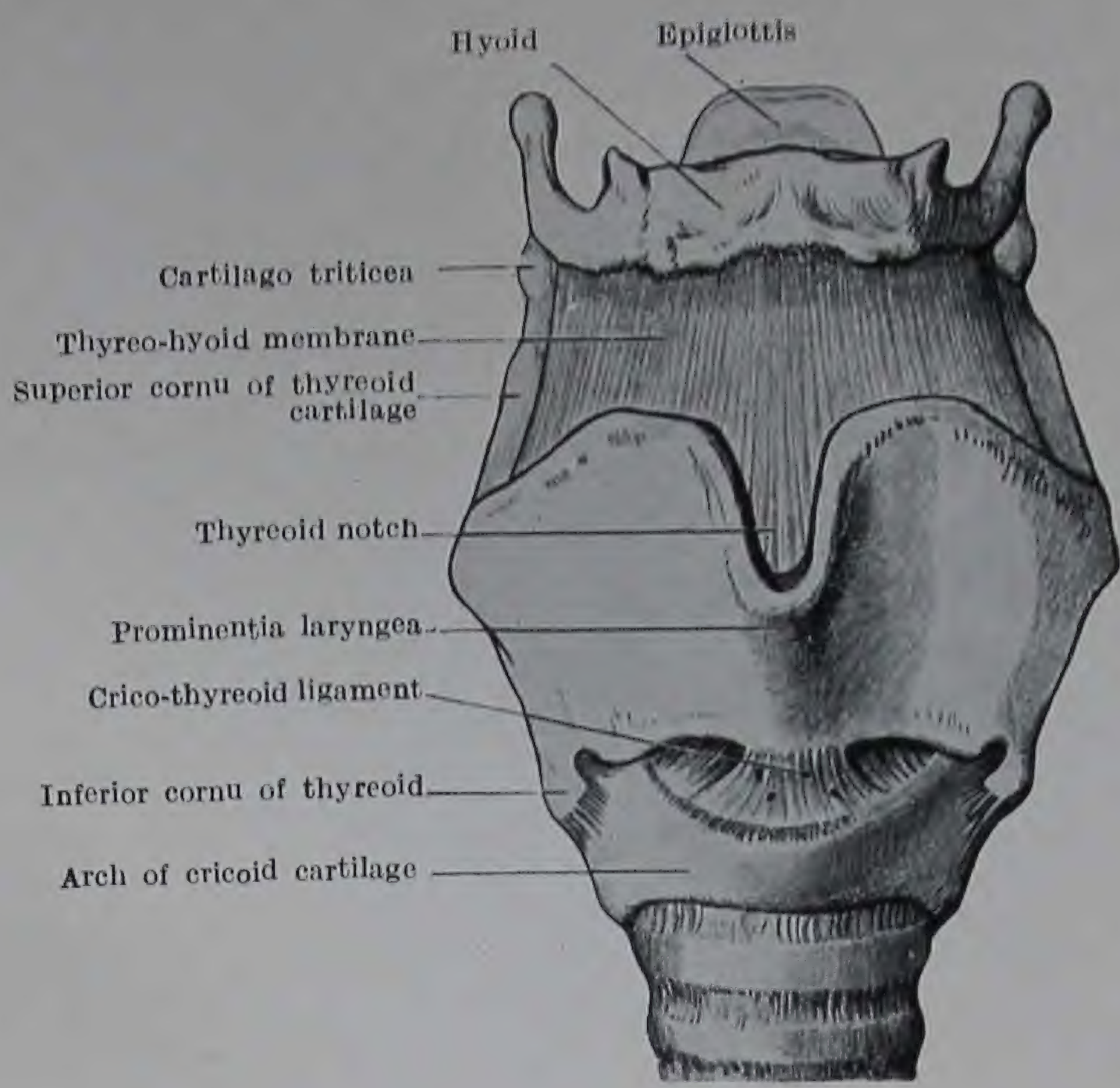

FIG. 127.—Anterior aspect of the Cartilages and Ligaments of Larynx.

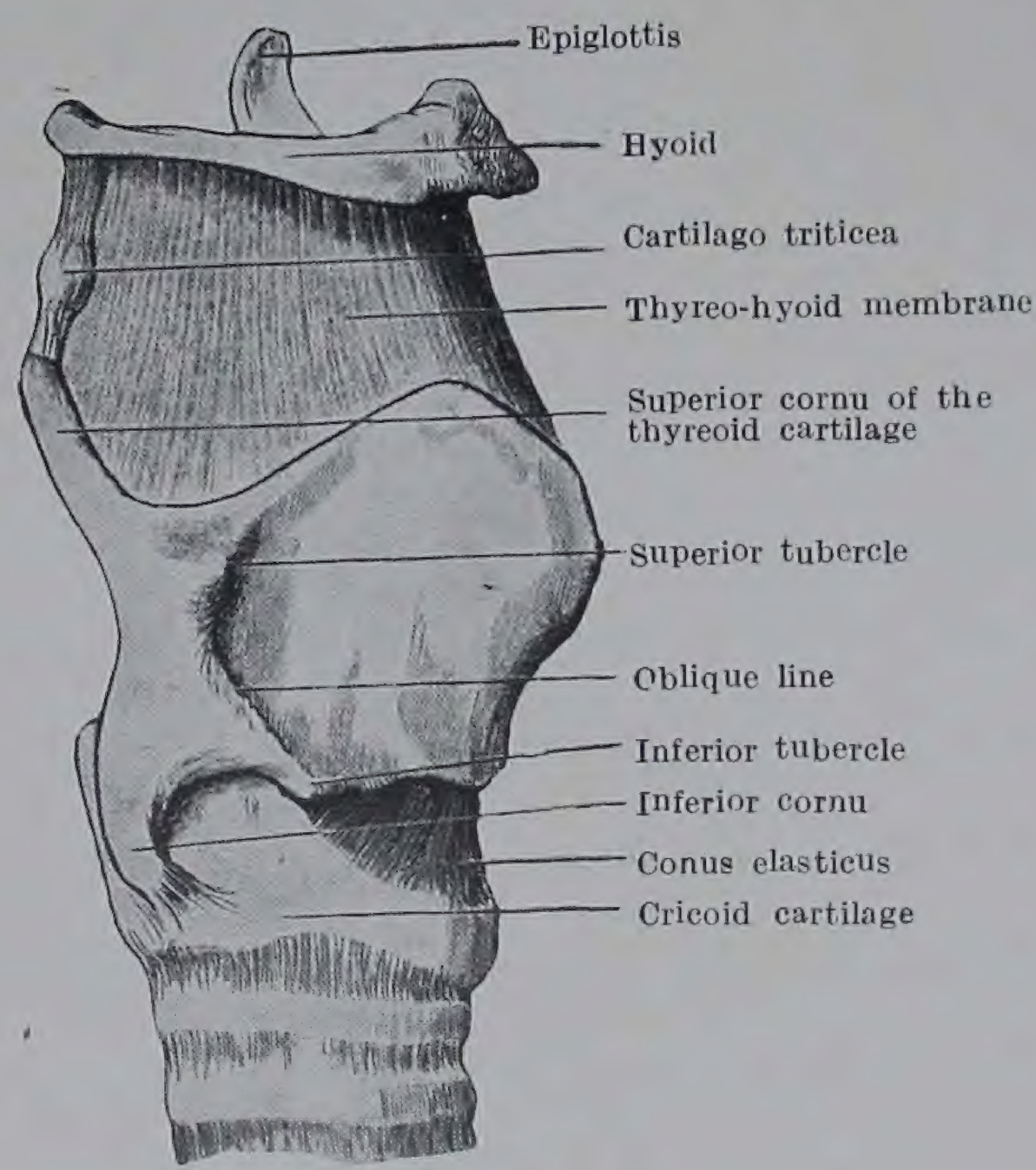

FIG, 128.—Profile view of Cartilages and Ligaments of Larynx.

برمزماری رباطات۔ برمزمار رباطوں کے ذریعہ زبان کے قاعدہ، بلعوم کی جانبی دیوار، لامی ہڈی اور درقی کری سے چپکا ہے۔ لسانی برمزماری شکن اور دونوں بلعومی برمزماری شکن کا مطالعہ پہلے ہی ہو چکا ہے۔ ہر ایک میں لچکدار بافت کی تھوڑی سی مقدار ہوتی ہے۔ لامی برمزماری رباط ایک چھوٹا چوڑا لچکدار بند ہے جو برمزمار کے اگلے رُخ کو لامی ہڈی کے جسم کے بالائی کنارے سے ملاتا ہے۔ درقی برمزماری رباط مضبوط، لچکدار اور دبیز بند ہے۔ یہ برمزمار کے زیرین نوکدار سرے سے نیچے کی جانب جاتا ہے۔ اور وسطی کٹاؤ کے نیچے درقی کری کے دونوں پتروں کے درمیان زاویہ دار نشیب میں چپک جاتا ہے۔

وہ مثلث فاصلہ جو برمزما۔ کی کری کے زیرین حصہ اور درقی لامی جھلی کے وسطی حصے کے درمیان چھوٹ جاتا ہے، نرم چربی کی ایک گدی رکھتا ہے۔ اور اوپر لامی برمزماری رباط کے ذریعہ غیر مکمل طور پر بند ہوتا ہے۔

درقی کری۔ یہ کری حنجرہ کی کریوں میں سب سے بڑی ہے۔ یہ دو چوڑی اور کسی قدر چوپہلو پلیٹوں سے بنی ہے۔ جن کو پتر (laminæ) کہتے ہیں جو آگے کی طرف ایک زاویہ میں ملتے ہیں اور وسطی مستوی کے ساتھ ساتھ ضم ہو جاتے ہیں۔ پیچھے یہ دونوں پتر ایک دوسرے سے متسع ہوتے ہیں۔ اور ان کے اندر ایک چوڑی زاویہ دار فضا ہوتی ہے۔ ان پتروں کے اگلے کنارے صرف اپنے زیرین حصوں میں ضم ہوتے ہیں۔ اوپر ان کو ایک گہرا تنگ V نما کٹاؤ الگ کرتا ہے، جس کو بالائی درقی کٹاؤ (incisurs thyreoidea superior) کہتے ہیں۔ جوان مرد میں وہ زاویہ جو ان دو پتروں کے اگلے کناروں کے ملنے سے بنتا ہے، خاص کر بالائی حصے میں بہت نکلا ہوا ہوتا ہے۔ اور بالائی درقی کٹاؤ کے کناروں سمیت جو اس کے اوپر واقع ہے یہ گردن کے اندر ایک نمایاں زیر جلدی ابھار ہے جو **حنجری فراز** (laryngeal prominence) (قدیم نام سیب آدم) (pomum Adami) کہلاتا ہے۔ ہر ایک پتر کا پچھلا کنارہ موٹا اور گول ہے۔ اور پتر کے بالائی اور زیرین کناروں سے آگے دو نازک استوانی زائدوں کی شکل میں بڑھ جاتا ہے۔ جو قرن (cornua) کہلاتے ہیں **بالائی قرن** سے جو زیرین قرن کی نسبت زیادہ لمبا ہے، درقی لامی رباط چپکا ہوا ہے چھوٹا زیادہ مضبوط **زیرین قرن** تھوڑا سا وسطانی جانب مڑتا ہے۔ اس کی نوک کے وسطانی رخ پر ایک رویک ہے جو حلقی کری کے پہلو کے ساتھ جڑتی ہے۔ اس پتر کا بالائی کنارہ اپنے زیادہ حصے میں ذرا سا محدب ہوتا ہے، اور آگے کی طرف نیچے کو ڈوبتا ہے تاکہ بالائی درقی کٹاؤ کے کنارے سے مسلسل ہو جائے۔ زیرین کنارہ

ہر مطلب و لحاظ سے افقی ہے۔ لیکن ایک مرمیہ کے ذریعہ جو زیرین درنہ کہلاتا ہے، یہ ایک چھوٹے پچھلے
حصہ اور ایک لمبے اگلے حصہ میں تقسیم ہوتا ہے۔ اس پتر کی جانبی سطح نسبتاً چپٹی ہے۔ اس کے بالائی 341
کنارے کے پچھلے حصہ سے ذرا نیچے اور بالائی قرن کی جڑ سے آگے ایک واضح فراز ہے، جس کو بالائی درنہ
کہتے ہیں۔ اس مقام سے ایک ترچھی جید پتر کے زیرین کنارے کے زیرین درنہ کی طرف نزول کرتی ہے۔
قصیبہ لامیہ، درقیہ لامیہ اور زیرین مضیق عضلے اس جید سے چپکے ہوئے ہیں۔ یہ پتر کی جانبی سطح کو ایک
اگلے اور ایک پچھلے حصہ میں تقسیم کرتی ہے۔ پچھلے حصہ سے جو دونوں میں چھوٹا ہے طعوم کا زیرین مضیق
عضلہ چپکا ہوا ہے۔ اس پتر کی وسطانی سطح صاف اور ذرا سی مقعر ہے۔ دونوں پتروں کے درمیانی
زاویہ دار نشیب میں درقی برمزماری رباط، بطینی اور صوتی رباط چپکے ہیں۔

حلقی درقی جوڑ۔ ہر جانب کی درقی کری کے زیرین قرن کے سرے اور حلقی کری کے پہلو
کے درمیان کا جوڑ سلس الحرکت قسم کا ہے۔ مقابل کی سطحیں ایک مفصلی کیسہ سے گھری ہوئی ہیں جو
زلالی تہ سے استر کی ہوئی ہے۔ حرکات جو ان جوڑوں پر واقع ہوتی ہیں۔ دو طرح کی ہیں یعنی (۱) پھسلنے
کی (۲) گردشی۔ پہلی صورت میں حلقی کری کی رو یکیں درقی کری کی سطحوں پر مختلف رخوں میں پھسلتی ہے۔ گردشی
حرکت وہ ہے، جس میں حلقی کری ایک آڑے محور کے گرد گھومتی ہے، جو ان دو جوڑوں کے مرکزوں میں سے
گزرتا ہے۔ ہر ایک مفصلی کیسہ جوڑ کے پچھلے رخ پر مضبوط بندوں سے طاقت پاتا ہے (تصویر 129)۔ 342

تقطیع ۔ ان رباطوں کو کاٹ دو جو حلقی درقی جوڑ کو گھیرتے ہیں اور درقی کری
کو نکال دو۔

حلقی کری ۔ یہ کری مہر دار انگوٹھی کی شکل کی ہے۔ چوڑا پچھلا حصہ یعنی ورقہ شکل میں
کسی قدر چوکون ہے۔ اس کے بالائی کنارے پر ایک ہلکے وسطانی کٹاؤ کا نشان ہے۔ اور اس کٹاؤ کے
ہر طرف ایک بیضوی محدب رویک ہے، جو سبوچہ نما کری کے قاعدہ کے ساتھ جڑتی ہے۔ ورقہ کی پچھلی سطح
ایک اٹھی ہوئی وسطانی جید کے ذریعہ دو ذرا سے نشیب دار رقبوں میں منقسم ہے، جس میں پچھلے حلقی
سبوچہ نما عضلے چپکے ہوئے ہیں۔ وسطی جید پر خود اس وتری بند کا مبدی ہے۔ جوفی (œsophagus) 343
کے طولانی ریشوں سے اوپر کو جاتا ہے۔ حلقی کری کا اگلا حصہ محراب کہلاتا ہے۔ اور آگے کی طرف تنگ ہو جاتا
ہے۔ اس محراب کا زیرین کنارہ افقی ہوتا ہے اور ایک چھلی یعنی حلقی قصبلی رباط (crico-tracheal)

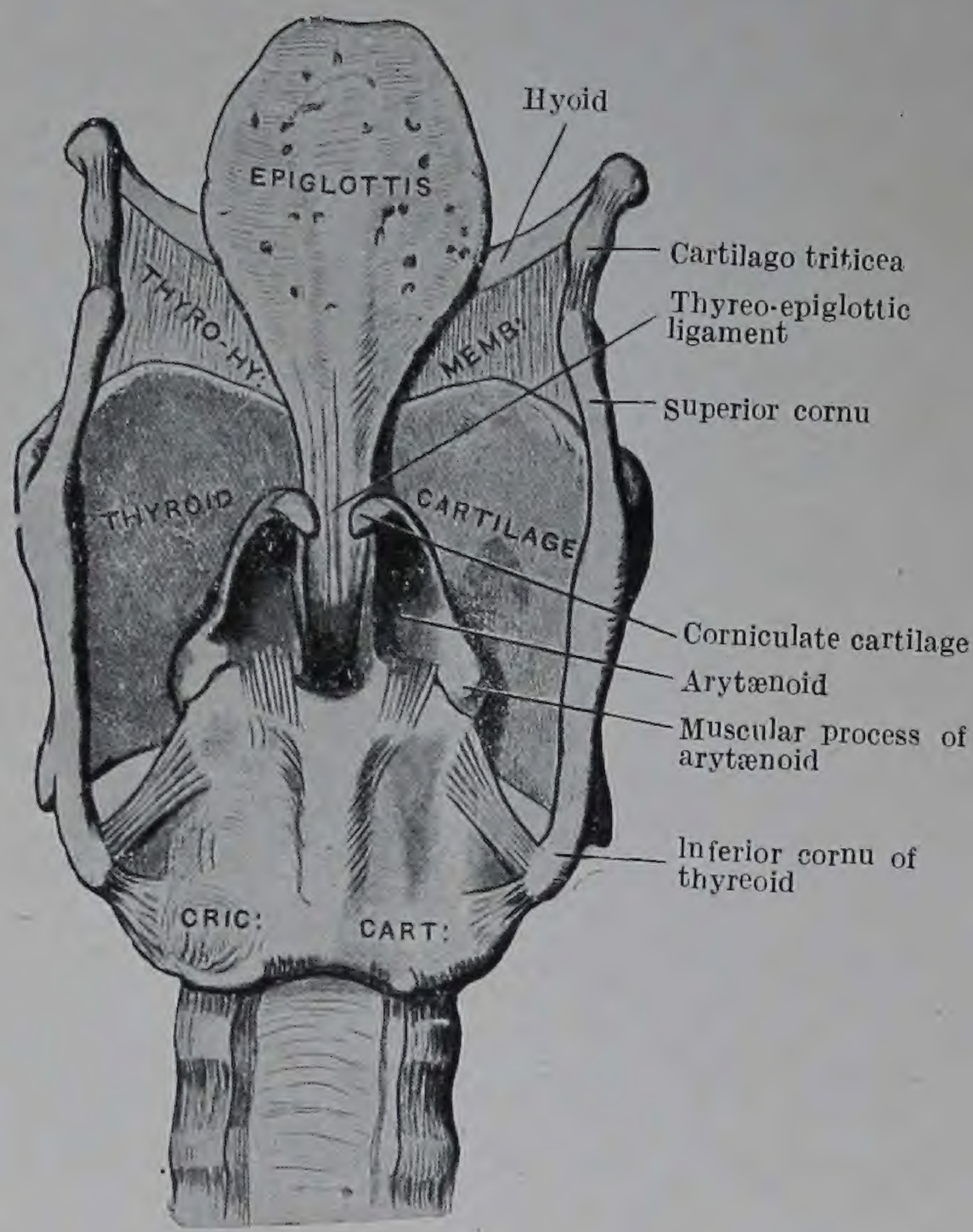

FIG. 129.—Posterior aspect of Cartilages and Ligaments of Larynx.

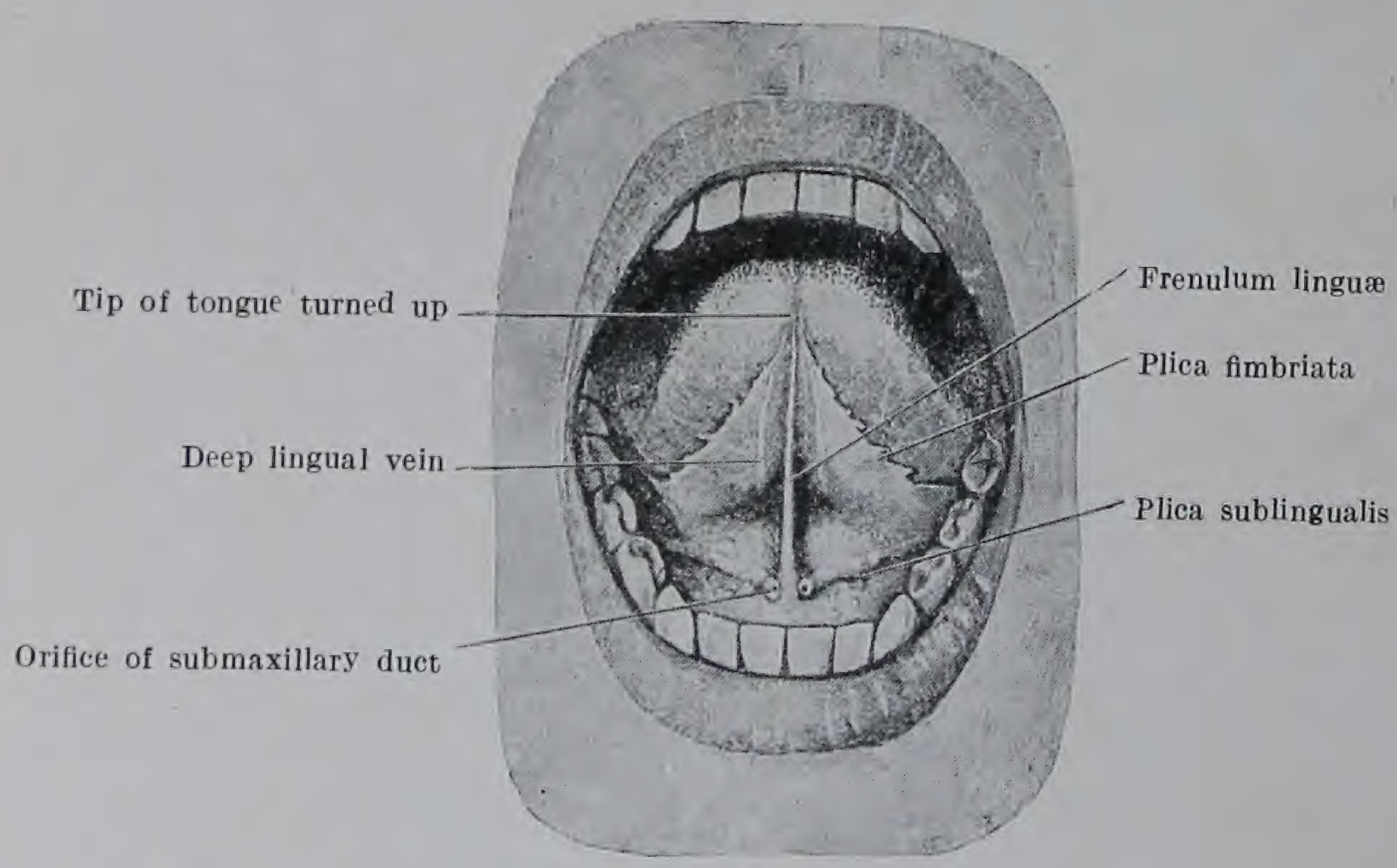

FIG. 130.—The Sublingual Region in the interior of the mouth.

ligament) کے ذریعہ قصبہ کے پہلے حلقہ کے ساتھ ملا رہتا ہے۔ بالائی کنارہ آگے کی طرف حلقی درقی رباط کے ذریعہ درقی کری کے زیرین کنارے سے چپکا رہتا ہے۔ پیچھے کی طرف بالائی کنارہ صعود کرتا ہے اور مخروطِ لچکدار کے متناظر نصف کے ساتھ چپکا ہوا ہے۔ حلقی کری کی جانبی سطح کے پچھلے حصے پر ایک گول ذرا سی اٹھی ہوئی محدب رویک ہے۔ جس کا رُخ جانبی اور بالائی ہے۔ اور درقی کری کے زیرین قرن کے ساتھ جڑتی ہے۔ اندر کی طرف حلقی کری مخاطی جھلی سے استر کی ہوئی ہے۔

حلقی کری کی اگلی محراب کا تنگ بند نما حصہ درقی کری کے زیرین کنارے کے نیچے واقع ہے اور اسکا ورقہ درقی کری کے ورقوں کے پچھلے حصوں کے درمیانی فصل میں آجاتا ہے۔

قرن دار کریاں۔ سبوچہ نما کریوں کا مطالعہ شروع کرنے سے پہلے تقطیع کار کو قرن دار کریوں کا اور اس طریقہ کا مطالعہ کرنا چاہیئے۔ جس سے یہ اپنے مقام پر قائم ہیں۔ یہ دونوں زرد لچکدار کری کی باریک مخروطی گرہیں ہیں۔ جو سبوچہ نما کریوں کی چوٹیوں پر واقع ہیں۔ اور پیچھے کو اور وسطانی جانب رخ رکھتی ہیں۔ ہر ایک قرن دار کری مخاطی جھلی کے متناظر سبوچی برمزماری شکن (ary-epiglottic fold) میں ملفوف ہے۔ اور ایک موثق الحرکت غضروفی (synchondrodial) جوڑ کے ذریعہ سبوچہ نما کری کے راس سے جڑا ہوا ہے۔

سبوچہ نما کریاں ان کریوں کا مطالعہ شروع کرنے کے لئے پہلے ان کے آپس کے تعلق اور حلقی کری کے ساتھ ان کے تعلق کا مطالعہ کرو۔ پھر ایک کری کو نکال دو۔ اور اس کی سطحوں اور کناروں کا امتحان کرو۔ حلقی سبوچہ نمائی جوڑ اور ان حرکات کا امتحان کرنے کے لئے جو اس جوڑ پر ہو سکتی ہیں، دوسری کری کو جگہ پر رہنے دو۔

سبوچہ نما کریاں شکل میں ہرمی ہوتی ہیں، اور حلقی کری کے ورقہ کے بالائی کنارے پر واقع ہوتی ہیں۔ ہر ایک کا راس اوپر کو رُخ رکھتا ہے، اور پیچھے کو اور وسطانی جانب خم کھاتا ہے۔ یہ قرن دار کریوں کو سہارا دیتا ہے۔ تین سطحوں میں سے ایک کا رُخ وسطانی جانب مخالف کری کی متناظر سطح کی طرف ہے۔ جس سے اس کو فتحہ مزمار علیحدہ کرتا ہے۔ دوسری سطح کا رخ پیچھے کو ہے۔ اور تیسری کا پیش جانبی سمت میں۔ وسطانی سطح تنگ۔ انتصابی اور ہموار ہوتی ہے۔ مخاطی جھلی سے ڈھکی ہوتی ہے۔ پچھلی سطح مقعر ہے۔ یہ سبوچہ نمائیہ مستعرضہ کو جگہ دیتی اور وہ اس سے چپکا ہوا ہے۔ پیش جانبی سطح تینوں میں وسیع ترین ہے۔ اور عضلی اور باطی چسپیدگیوں کی وجہ سے ناہموار ہوتی ہے۔ سبوچہ نما کری کے اس رخ پر صوتیہ عضلہ اور درقی سبوچہ نمائی عضلہ ختم ہوتے ہیں۔ سبوچہ نما کری کی سطحیں تین کناروں کے ذریعہ

علیحدہ رہتی ہیں - یعنی ایک اگلا - ایک پچھلا - اور ایک جانبی - جانبی کنارہ طویل ترین ہے - اور کری کے قاعدے پر پیچھے کو اور جانبی رخ میں ایک مضبوط نمایاں زاویہ یا زائدہ کی شکل میں ابھر آتا ہے، جس کو عضلی زائدہ (processus muscularis) کہتے ہیں - اس زائدہ سے آگے حلقیہ سبوچہ نمائیہ جانبی اور پیچھے حلقیہ سبوچہ نمائیہ لسین چپکے ہوئے ہیں - سبوچہ نماکری کا اگلا کنارہ قاعدہ کے باہر نکلے ہوئے اگلے زاویہ میں بڑھ جاتا ہے، جس کو صوتی زائدہ (processus vocalis) کہتے ہیں - یہ صوتی زائدہ تیز اور نوک دار ہوتا ہے - اور صوتی رباط (قدیم نام: رباط صوتی صادق: O. T. true vocai cord) اس کے ساتھ چپکا ہوتا ہے - سبوچہ نماکری کا قاعدہ اپنے زیریں رخ پر ایک لمبوتری مقعر رویک پیش کرتا ہے جو حلقی کری کے ورقہ کے بالائی کنارے کے ساتھ جڑتا ہے -

حلقی سبوچہ نمائی جوڑ - یہ جوڑ سلس الحرکت قسم کے ہیں - ہر ایک میں ایک واضح مفصلی کہفہ ہوتا ہے، جس کے گرد ایک مفصلی کیسہ ہوتا ہے - اس کا استر زلالی تہ سے بنتا ہے - حلقی کی مفصلی سطح محدب ہوتی ہے - سبوچہ نما کی مقعر ہوتی ہے - دونوں شکل میں لمبوتری ہوتی ہیں - لیکن ایک دوسری کے ساتھ ایسے تعلق سے واقع ہیں کہ ایک کا لمبا محور دوسری کے محور کا تقاطع کرتا ہے - اور جوڑ کی کسی وضع میں بھی یہ دونوں سطحیں ٹھیک ٹھیک مطابق نہیں ہوتیں، جیسا کہ تقطیع کار جلد معلوم کر سکتا ہے - اس جوڑ پر ہونے والی حرکات دو قسم کی ہیں - (۱) پھسلنے کی، جس کی وجہ سے ایریٹینائڈ کری جانبی یا وسطانی رخ چلی جاتی ہے - یا بالفاظ دیگر یہ وہ حرکت ہے کہ جس کی وجہ سے سبوچہ نما اپنے رفیق کی طرف بڑھتی یا اس سے پیچھے ہٹتی ہے - (۲) گردشی، جس کی وجہ سے سبوچہ نماکری ایک تقابلی محور کے گرد گھومتی ہے - اس حرکت کی وجہ سے صوتی زائدہ جانبی یا وسطانی رخ میں اتنا جھول جاتا ہے کہ فتحۂ مزمار کو بند کر دیتا یا کھول دیتا ہے -

تقطیع کار کو یہ دیکھنا چاہیے کہ ہر ایک جوڑ کے کیسہ کو پیچھے ایک مضبوط بند سے طاقت پہنچتی ہے جو سبوچہ نماکری کی حرکت کو محدود کرتا ہے - 345

فانہ شکل کریاں - یہ کریاں زرد لچکدار کری کی دو چھوٹی چھوٹی عصا نما گرہیں ہیں جو اس کے پچھلے سرے کے قریب ہر ایک سبوچی بر مزماری شکن میں ایک ایک واقع ہیں (تصویر (120) ہمیشہ موجود نہیں ہوتیں -

حنجرتی عضلوں کے افعال - اب تقطیع کار کو اس طریقہ پر غور کرنا چاہیے، جس سے حنجرہ کے عضلے آواز کے پیدا کرنے میں صوتی شکنوں پر عمل کرتے ہیں - صوتی شکنوں کا تناؤ حلقی درقی عضلوں کے

انقباض سے پیدا ہوتا ہے۔ عضلوں کے سیدھے حصّے حلقی کری کے بالائی کنارے کو کھینچتے ہیں۔ اور ترچھے حصّے زیرین قرنوں میں ان کے منتہیٰ ہونے کی وجہ سے حلقی کری کو پیچھے کی طرف کھینچتے ہیں۔ اور اس طرح درقی کری کے زاویہ اور سبوچہ نماکریوں کے صوتی زائدوں کے درمیان فاصلہ زیادہ کرتے ہیں۔ جب حلقی درقی عضلے سکڑنا چھوڑ دیتے ہیں تو رباطوں کی لچک سے صوتی شکن ڈھیلے ہو جاتے ہیں۔ صوتی اور درقیہ سبوچہ نمائیہ عضلوں کو حلقیہ درقیہ (crico-thyreoid) عضلوں کا مخالف سمجھنا چاہیئے۔ جب یہ سکڑتے ہیں تو درقی کری کے زاویہ کو سبوچہ نماکریوں کے قریب لاتے ہیں۔ اور اس کے بعد صوتی شکنوں کو ڈھیلا کرتے ہیں۔ اور جب سکڑنا بند کر دیتے ہیں تو حنجرہ کے لچکدار رباط پھر توازن کی حالت پیدا کر دیتے ہیں۔

فتحۂ مزمار (rima glottidis) کی چوڑائی کا انتظام سبوچہ نمائیہ عضلہ کرتا ہے، جو سبوچہ نماکریوں کو کھینچ کر قریب کر دیتا ہے۔ جانبی اور پچھلے حلقیہ سبوچہ نمائیہ عضلے بھی فتحۂ مزمار کی چوڑائی میں ترمیم کرتے ہیں۔ جب یہ اکٹھے عمل کرتے ہیں تو فتحۂ مزمار کو بند کرنے میں سبوچہ نمائیہ عضلہ کی مدد کرتے ہیں۔ لیکن جب اکیلے اکیلے عمل کرتے ہیں تو ایک دوسرے کے مخالف ہوتے ہیں۔ اس طرح پچھلے حلقیہ سبوچہ نمائیہ عضلے سبوچہ نماکریوں کے عضلی زائدوں کو پیچھے کو اور جانبی رُخ کھینچ کر صوتی زائدوں اور صوتی شکنوں کو جانبی طور پر جھولا دیکر فتحہ کو کھول دیتے ہیں۔ جانبی حلقیہ سبوچہ نمائیہ عضلے اسکے بالکل برعکس کام کرتے ہیں۔ عضلی زائدوں کو سمتِ مخالف میں کھینچ کر فتحہ کو بند کر دیتے ہیں۔

لیکن آواز پیدا کرنے کے علاوہ حنجرہ کے عضلوں کو ایک اور عمل کرنا پڑتا ہے۔ پہلے یہ خیال کیا جاتا تھا کہ حنجرہ کا بالائی منفذ نگلتے وقت برمزمار کے پیچھے کو پلٹنے سے بند ہو جاتا ہے۔ یعنی یہ کہ برمزمار غذا کے لقمہ کے گزرتے وقت حنجرہ کی دہلیز کے دروازہ کے اوپر ڈھکن کی طرح آجاتا ہے۔ اینڈرسن اسٹوارٹ (Anderson Stuart) کی تحقیقات نے یہ بتا دیا ہے کہ حنجرہ کا بالائی روزن نگلتے وقت دونوں سبوچہ نماکریوں کے خوب مل جانے اور آگے بڑھ آنے سے بند ہوتا ہے جو برمزمار کے درنہ پر دبا دی جاتی ہیں۔ اس حرکت میں زیادہ حصّہ لینے والے عضلے درقیہ سبوچہ نمائیہ عضلے اور مستعرض سبوچہ نمائیہ عضلہ ہیں۔ یہ سب مل کر دہلیز کا عاصرِ عضلہ بناتے ہیں۔ سبوچی برمزماری عضلے بھی بند کرنے میں مدد دیتے ہیں۔

346

زبان

زبان ایک متحرک عضو ہے جو منہ کے فرش پر واقع ہے۔ یہ عضلوں کی ایک پوٹ سے بنی ہے

جو مخاطی جھلی سے ڈھکی ہے۔ اور جس کے اندر چربی کی تھوڑی مقدار اور کچھ غدے کہیں کہیں موجود ہیں، چکھنے، چبانے، نگلنے اور تلفظ کے افعال کے ساتھ اس کا گہرا تعلق ہے۔

اس کی شکل ایسے جوتے کی ہے جو الٹا رکھا ہو۔ اور جوتے کے فتحہ میں سے جو زبان کی جڑ سے مطابقت رکھتا ہے، وہ عضلے گزرتے ہیں جو زبان کو لامی ہڈی اور چانہ کے ساتھ ملاتے ہیں (تصاویر 131، 133)۔

زبان کا آزاد حصہ ایک زیرین سطح اور ایک پشت رکھتا ہے۔ پشت ایک فمی یعنی بالائی حصے میں جس کو بالائی سطح بھی کہتے ہیں، اور جو آگے راس پر ختم ہوتی ہے، اور ایک پچھلے بلعومی حصے میں تقسیم ہو سکتی ہے، جس کو قاعدہ بھی کہتے ہیں۔ زیرین سطح جو ہموار ہوتی ہے۔ منہ کے فرش پر واقع ہے۔ بالائی سطح کھردری ہوتی ہے۔ یہ منہ کی چھت سے متعلق ہے (تصاویر 72, 110, 114)۔ راس کترنے دانتوں کو چھوتا ہے۔ اور قاعدہ بلعوم کی اگلی دیوار کا ایک حصہ بناتا ہے (تصویر 110)۔ قاعدہ کا بالائی کنارہ بالائی سطح کے ساتھ مسلسل ہے، اور حلقوم (fauces) کی خاکنائے کی زیرین حد بناتا ہے۔ بالائی سطح ہر طرف زیرین سطح سے ایک واضح مگر گول کنارے کے ذریعہ الگ رہتی ہے (تصویر 134)۔

مخاطی جھلی - زبان ایسی مخاطی جھلی سے ڈھکی ہے جو فمی کہفہ اور بلعوم کے عام استر کے ساتھ مسلسل ہے۔ لیکن زبان کے مختلف رقبوں میں مختلف شکلیں پیش کرتی ہے۔ زبان کے وسطی خط میں بالائی سطح اور بلعومی سطح کے اتصال پر مخاطی جھلی میں ایک وسطی گڑھا ہوتا ہے جسکو سوراخ اعور (cæcum) کہتے ہیں۔ سوراخ اعور سے V نما میزاب کے دو بازو پیش جانبی رخ میں متسع ہوتے ہیں تاکہ زبان کے کناروں پر لسانی حنکی محرابوں کی چسپیدگیوں پر ختم ہوں۔ اس V نما میزاب کو تجویف اختتامی (terminalis) کہتے ہیں۔ یہ زبان کے دوسرے آغاز کی نشانی ہے۔ اس میزاب سے آگے کا حصہ جو منہ کے فرش میں واقع ہے، اور اسی لئے فمی حصہ کہلاتا ہے۔ چانہ کی محرابوں اور مضغہ میں اس کے متعلقہ ورنہ فرد (tuberculum impar) سے بنتا ہے۔ پچھلا یعنی بلعومی حصہ احشائی محرابوں کے دوسرے جوڑے سے بنتا ہے۔

بلعوم کی سطح کی مخاطی جھلی نرم تالو اور بلعوم کی پچھلی دیوار سے متعلق واقع ہے۔ اور یہ جانبی رخ میں حنکی لوزہ کی مخاطی جھلی اور پیچھے برمزمار کی جھلی کے ساتھ مسلسل ہے۔ جہاں یہ زبان کی بلعومی سطح کو ڈھانکتی ہے، وہاں ہموار اور چکلدار ہوتی ہے، اور اس میں ابھرے ہوئے حلیمے نہیں ہوتے، لیکن اس میں کم بلند ارتفاعات (elevations) ہوتے ہیں جو ان ملفی جرابوں کی پوٹوں سے بنتے ہیں جو زیر مخاطی بافت میں

347

جمے ہوئے ہیں ۔ اور ہر ایک ارتفاع میں عموماً ایک مرکزی گڑھا ہوتا ہے۔ جب مخاطی جھلی زبان سے برمزمار کو جاتی ہے تو یہ ایک وسطی شکن میں اُٹھ آتی ہے جس کو لسانی برمزماری شکن کہتے ہیں ۔

848 سوراخِ اعور اور تجویف اختتامی سے آگے وہ مخاطی جھلی جو پشت پہلوؤں اور زبان کے فمی حصے کے سرے کو ڈھانکتی ہے۔ مختلف قسم کے حلیموں سے بھری ہوئی ہے ۔ چونکہ یہ برہنہ آنکھ کو علیحدہ علیحدہ دکھائی دیتے ہیں۔ اس لئے مخاطی جھلی ایک مخصوص شکل پیش کرتی ہے۔ علاوہ ازیں ایک وسطی میزاب زبان کی نوک سے پیچھے کی طرف سوراخ اعور تک جاتا ہے۔ اور اس کی پشت کے اگلے دو تہائی حصہ کو دو نصفوں میں تقسیم کرتا ہے۔

زبان کی زیرین سطح پر مخاطی جھلی ہموار اور مقابلتاً پتلی ہوتی ہے ۔ وسطی مستوی میں یہ **لجیم لسان** (frenulum linguæ) بناتی ہے، جس کا مطالعہ ایک سابقہ منزل میں ہو چکا ہے ۔ وسطی خط کے ہر طرف عمقی لسانی (lingual) اور ید زندہ موضوع میں نوک کی طرف جاتی ہوئی دیکھی جا سکتی ہے ۔ اس ورید کے جانبی طرف اور اسی لئے زبان کے کنارہ کے کسی قدر قریب تر مخاطی جھلی کی ایک نازک اور ایک کم واضح چیدہ ہے جس کے آزاد کنارے سے جھالر نما زائدوں یا کرنوں کی ایک قطار نکلتی ہے۔ اس کو شکن **جھالر دار** (plica fimbriata) کہتے ہیں۔ جب یہ آگے کے رُخ زبان کی نوک کی طرف جاتا ہے تو وسطی مستوی کی طرف جھک جاتا ہے ۔ زبان کے پہلو پر لسانی حنکی محرابوں کی لسانی چسپیدگیوں سے آگے پانچ چھوٹے چھوٹے شقاق مخاطی جھلی کے اندر درمیانی شکنوں کے ذریعہ الگ دیکھے جا سکتے ہیں ۔ ان شکنوں کو **برگ نما حلمے** (papillæ foliatæ) کہتے ہیں ۔ یہ مخاطی جھلی کے ان برگ نما شکنوں کے نمائندے ہیں ۔ جو بعض اسفل حیوانات میں خوب نمو پاتے ہیں (خرگوش hare) اور (rabbit میں)۔ اور حسِ ذائقہ کے اثرات کو قبول کرنے کے ساتھ خاص تعلق رکھتے ہیں ۔

زبان کے حلیمے ۔ یہ حلیمے چار قسم کے ہیں، اور جسامت اور شکل میں اس مقام کے لحاظ سے مختلف ہوتے ہیں جو یہ زبان کی سطح پر رکھتے ہیں ۔ ان کو حصار دار (vallate) کھمبی نما (fungiform) مخروطی اور دھاگا نما کہتے ہیں ۔

حصار دار حلیمے (قدیم نام: حصار بند حلیمے (circumvallate papiliæ)۔ یہ حلیمے تعداد میں سات سے بارہ اور سب سے بڑے ہوتے ہیں ۔ اور تجویف اختتامی کے ذرا آگے دو قطاروں میں واقع ہیں جو پیش جانبی رخ میں حرف V کے دونوں بازوؤں کی طرح ایک دوسرے سے متبع ہوتے ہیں ۔ شکل میں حصار دار حلیمہ چوڑا اور کسی قدر استوانی ۔ اپنے آزاد سرے کی نسبت پیچھے ہوئے

349

سرے پر ذرا سا زیادہ تنگ ہوتا ہے، اور ایک گڑھے میں ڈوبا ہوتا ہے۔ اس طرح یہ ایک گہری خندق سے گھرا رہتا ہے جن کی بیرونی دیوار کو **ویلم** (vallum) (فصیل) کہتے ہیں جو مخاطی جھلی کی عام سطح سے ذرا زیادہ اٹھی ہوتی ہے، اور ایک حلقہ دار ابھار بناتی ہے جو اس حلیمہ کے آزاد سرے یعنی چوٹی کو گھیرتا ہے۔

کھمبی نما حلیمے ۔ یہ حلیمے بہت چھوٹے ہوتے ہیں، لیکن تعداد میں بہت زیادہ ہوتے ہیں۔ یہ زیادہ تر زبان کی نوک اور پہلوؤں پر ہوتے ہیں۔ لیکن بالائی سطح پر بھی بے قاعدہ فاصلوں کے بعد بکھرے ہوئے ملتے ہیں۔ ہر حلیمہ ایک بڑا ابھرا ہوا گول گرہ نما سرا پیش کرتا ہے۔ اور اس مقام پر جہاں یہ مخاطی جھلی سے نکلتا ہے بہت سکڑا ہوتا ہے۔ زندہ زبان میں کھمبی نما حلیمے اپنے تیز سرخ رنگ سے پہچانے جاتے ہیں۔

مخروطی حلیمے ۔ یہ حلیمے بہت بڑی تعداد میں موجود ہوتے ہیں۔ یہ کھمبی نما قسم سے چھوٹے ہوتے ہیں۔ اور اگرچہ برہنہ آنکھ کو خوب دکھائی دیتے ہیں۔ لیکن معمولی جیبی عدسہ کے ذریعہ ان کا مطالعہ زیادہ آسانی کے ساتھ ہو سکتا ہے۔ یہ باریک مخروطی ابھار ہیں جو اپنے آزاد کناروں کی طرف گاؤدم ہو جاتے ہیں، اور تجویف اختتامی سے آگے زبان کی پشت اور پہلوؤں پر واقع ہیں۔ یہ متوازی قطاروں میں مرتب ہیں جو ایک دوسرے کے قریب واقع ہیں۔ بالائی سطح کے پچھلے حصے پر یہ قطاریں وسطی تجویف سے پیش جانبی رخ میں متسع ہوتی ہیں۔ زبان کی نوک کی طرف مخروطی حلیموں کی قطاریں رخ میں کم و بیش ترچھی ہو جاتی ہیں۔ اور زبان کے پہلوؤں پر عموداً مرتب ہوتی ہیں۔ 350

خیط نما حلیمے ۔ یہ حلیمے عمومی خصوصیات میں مخروطی حلیموں سے مشابہ ہوتے ہیں۔ لیکن مخروط کے راس پر کی سرحلمی ٹوپی خیط نما زائدوں میں تقسیم ہو جاتی ہے۔

زبان کے عضلے ۔ زبان تقریباً ساری کی ساری عضلی ریشوں سے بنی ہے، جن میں کچھ شحمی اور غدی اور ریشہ دار بافت ملی ہوئی ہے۔ یہ ایک وسطی حاجز کے ذریعہ دو نصفوں میں منقسم ہے۔ اور ہر ایک نصف کے عضلے ایک اندرونی اور ایک بیرونی گروہ پر مشتمل ہیں۔ وہ یہ ہیں:۔

غیر ذاتی عضلے

۱۔ ذقنیہ لسانیہ (genie-glosaus)
۲۔ لامیہ لسانیہ (hyo-glossus)
۳۔ غضروفیہ لسانیہ (chondro-glossus)
۴۔ ابریہ لسانیہ (stylo-glossus)
۵۔ لسانیہ حنکیہ (glosso-palatinus)

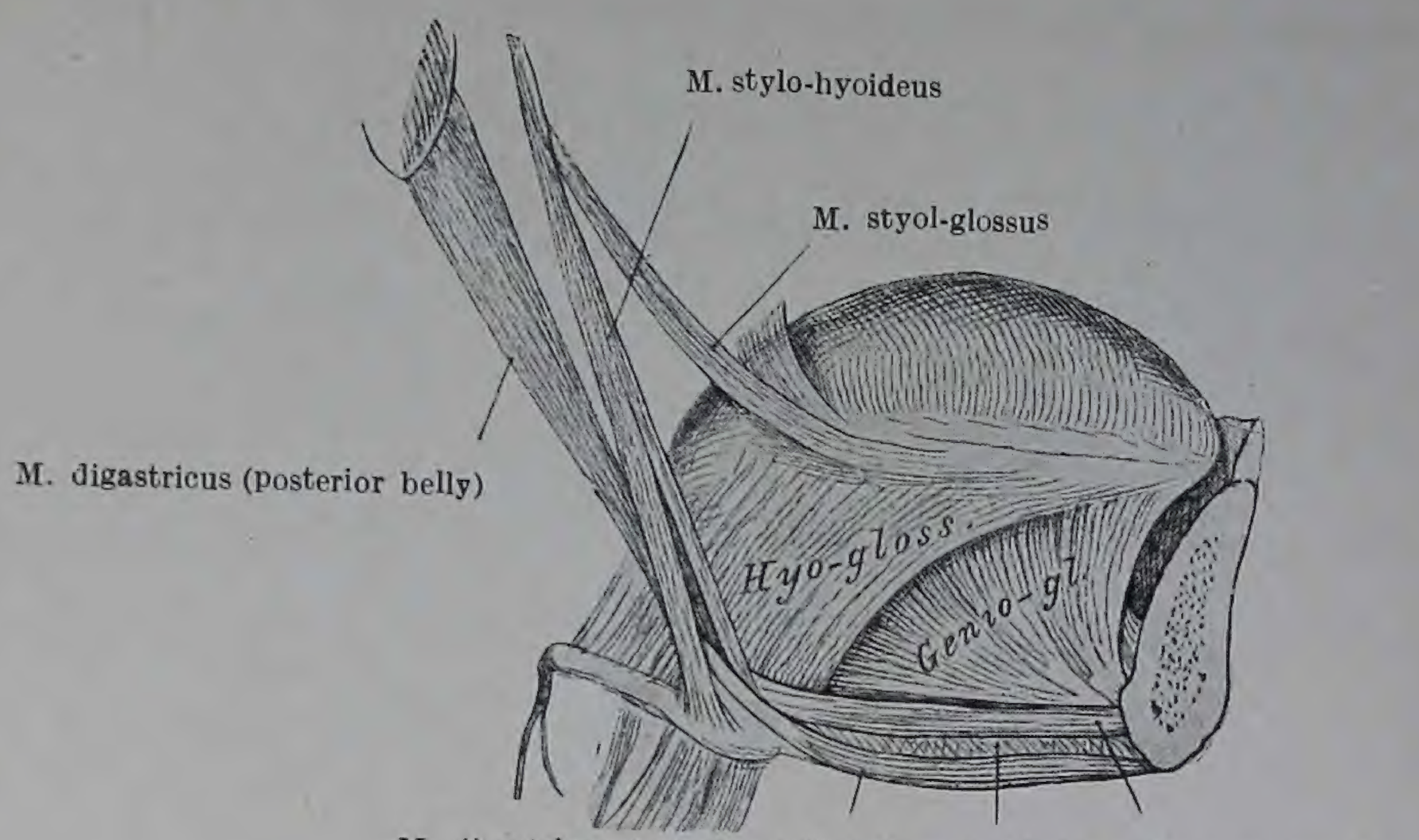

FIG. 131.—Muscles of the Tongue. (From Gegenbaur.)

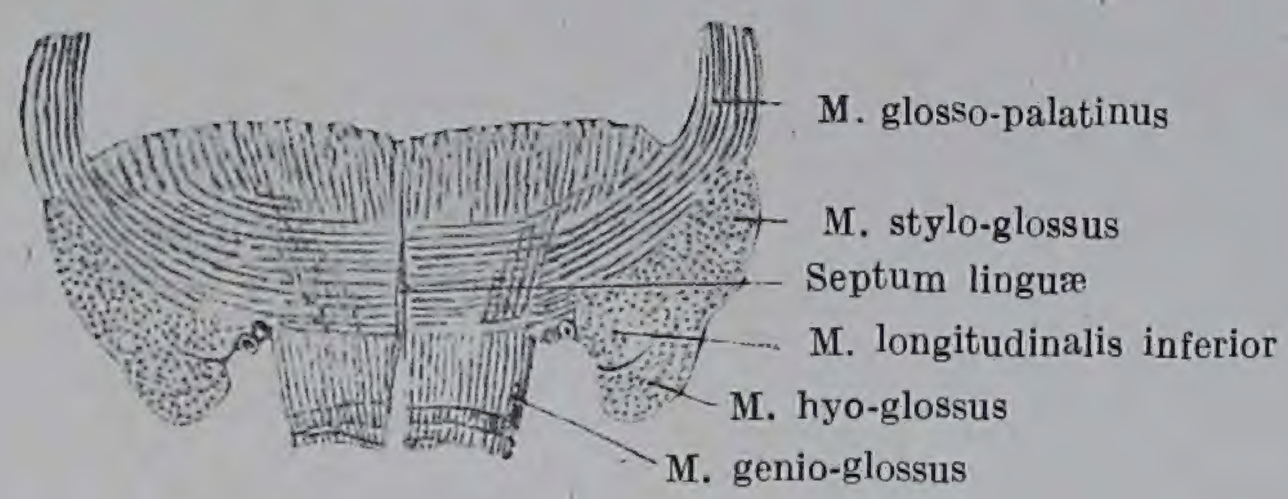

FIG. 132.—Transverse section through the posterior part of the Tongue. (From Gegenbaur.)

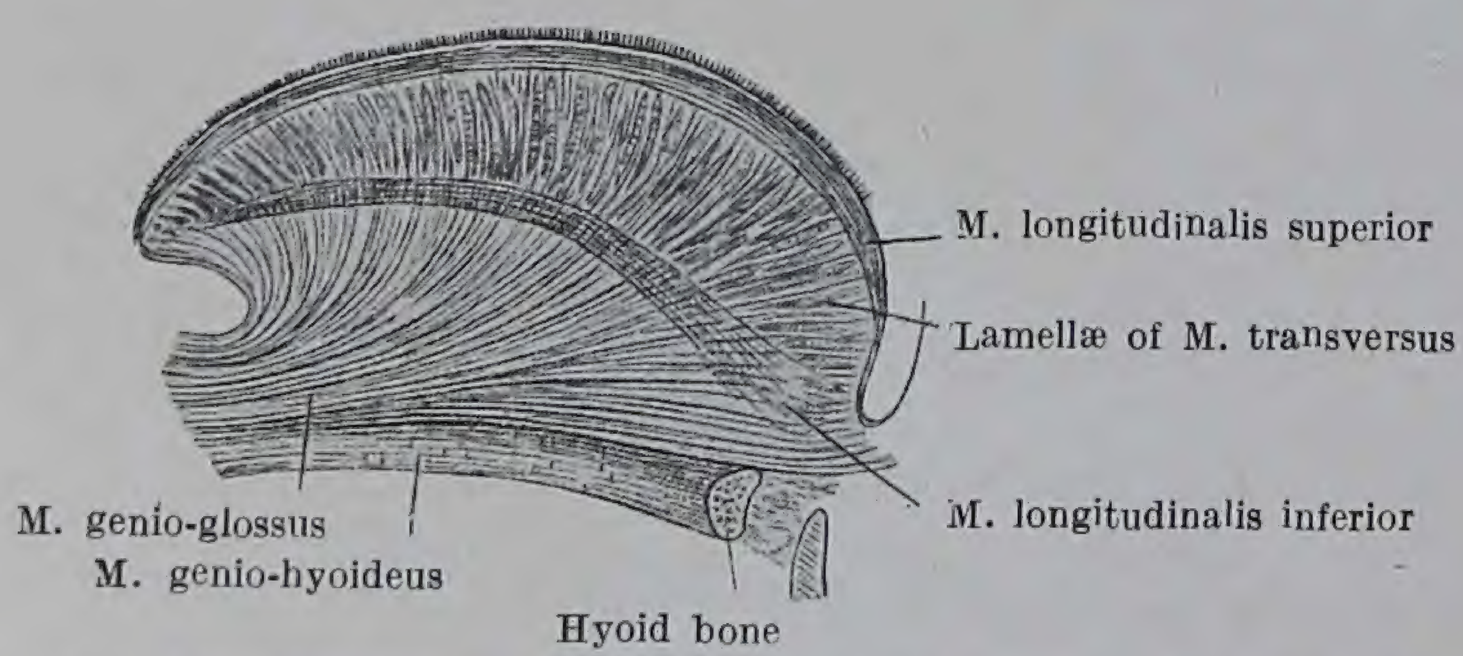

FIG. 133.—Longitudinal section through the Tongue. (From Aeby.)

ذاتی عضلے
- ۱۔ بالائی طولی (superior longitudinal)
- ۲۔ زیریں طولی (inferior longitudinal)
- ۳۔ عمودی (vertical)
- ۴۔ مستعرض (transverse)

غیر ذاتی عضلے ایسے حصوں سے اٹھتے ہیں جو زبان سے باہر ہیں۔ اور اس لئے اس عضو کی شکل ہی میں تبدیلیاں نہیں پیدا کر سکتے بلکہ اس کے مقام میں بھی تبدیلیاں پیدا کر سکتے ہیں۔ ذاتی عضلے جو پورے کے پورے جرمِ زبان کے اندر واقع ہیں۔ بیشتر کر کے اس کی شکل ہی میں تبدیلیاں پیدا کر سکتے ہیں۔

تقطیع عضلہ غضروفیہ لسانیہ کے سوا غیر ذاتی عضلوں کا مطالعہ پہلے ہی ہو چکا ہے لیکن تقطیع کا کو ان کے کا منتہی کا مطالعہ زیادہ وضاحت سے اس وقت کر لینا چاہئے۔ اور وہ طریقہ دیکھنا چاہئے جس میں ان کے ریشے ایک دوسرے سے اور ذاتی عضلوں کے ریشوں سے متعلق ہیں۔ تفصیلات کو واضح کرنے کے لئے مخاطی جھلی کو زبان کے دائیں نصف سے باحتیاط الٹ دو۔ اور ان عضلوں کا تعاقب اس عضو کے اس پہلو تک کرو۔ اس کے ساتھ ہی لسانی عصب اور عمقی لسانی شریان کو بھی محفوظ کر لینا چاہئے۔ زبان کی زیریں سطح پر اس کی نوک کے قریب مخاطی جھلی کے اتر جانے سے غدوں کا ایک گروہ نمایاں ہو جائے گا جو اس طرح جمع ہو گئے ہیں کہ وسطی مستوی کے ہر جانب ایک چھوٹی بیضوی پوٹ بناتے ہیں۔ غدوں کی یہ پوٹ اسی غدہ (apical gland) یا نوہن (Nuhn) کا غدہ کہلاتی ہے۔

351

ابریہ لسانیہ (stylo-glossus) عضلہ زبان کے پہلو کے ساتھ ساتھ اس کی نوک تک جاتا ہوا ملیگا۔ جہاں سمتِ مخالف کے عضلے ایک خاص حد تک مسلسل ہو جاتے ہیں۔ لامیہ لسانیہ (hyoglossus) عضلہ زبان کے پہلو کی طرف اوپر کو جاتا ہے۔ اور اس کے ریشے زیادہ تر ابریہ لسانیہ کے ریشوں کے اوجھل جاتے ہیں تاکہ زبان کی پشت تک پہنچیں جس کے پچھلے حصے پر یہ مخاطی جھلی کے نیچے پھیل جاتے ہیں۔ ذقنیہ لسانیہ عضلہ (genio-giossus) اپنے ریشے اوپر کے رُخ زبان کے اندر وسطی حاجز کے ہر طرف بھیجتا ہے۔ اور اس کا منتہی نوک سے قاعدہ تک پھیلا ہوا ہے۔ لسانیہ حنکیہ (glosso-palatinus) کے ریشے ذاتی آڑے ریشوں کے ساتھ مسلسل ہو جاتے ہیں۔

عضروفیہ لسانیہ عضلہ ہمیشہ موجود نہیں ہوتا ۔ یہ لسانی عروق کے ذریعہ لامیہ لسانیہ (hyo-glossus) کی عمقی سطح سے الگ رہتا ہے ۔ یہ ایک نازک عضلی بند ہے جو چھوٹے قرن کی جڑ کے وسطانی رخ اور لامی ہڈی کے جسم کے متصل حصے سے اٹھتا ہے ۔ اس کے ریشے صعود کرتے ہیں تاکہ زبان میں داخل ہوں جہاں یہ آخر کو زبان کی پشت پر بالائی طولی عضلہ کے اوجھل پھیل جاتے ہیں ۔

بالائی طولی (superior longitudinal) عضلہ ۔ یہ عضلہ مخاطی جھلی کے ذرا نیچے واقع ہے اور ملبوتر ے ریشوں کی ایک مسلسل تہ ہے جو جڑ سے لیکر نوک تک زبان کی کل پشت کو ڈھانکتی ہے ۔ زبان کے قاعدے کی طرف یہ سامنے کی نسبت پتلی ہے ۔ اور لامیہ لسانیہ کے آڑے ریشے اس کا تراکب کرتے ہیں اور عضروفیہ لسانیہ کے ریشوں میں ملی ہوتی ہے ۔ 352

زیرین طولی عضلے یہ دونوں گول لمبی بنڈل ہیں جو زبان کے زیرین رُخ پر ہر طرف ایک ایک واقع ہیں ۔ پیچھے ہر ایک زیرین طولی عضلہ لامیہ لسانیہ اور ذقنیہ لسانیہ کے درمیانی فصل میں واقع ہے ۔ اور لامی ہڈی سے چپکا ہوا ہے ۔ آگے کی طرف یہ زبان کی نوک تک ابریہ لسانیہ کے وسطانی کنارے اور ذقنیہ لسانیہ کے درمیان بڑھ جاتا ہے ۔ اور اول الذکر میں کم و بیش ضم شدہ ہوتا ہے ۔

زبان کا مستعرض عضلہ ۔ اس عضلہ کے ریشے بالائی طولانی ریشوں کے نیچے واقع ہیں اور ایک موٹی تہ بناتے ہیں جو زبان کے حاجز کی سطح سے جانبی رُخ زبان کے پہلو تک جاتی ہے ۔ ذقنیہ لسانیہ کے ریشے آڑے طبق میں سے صعود کرتے ہیں ۔ اور بہت سے ورقوں میں پھٹ جاتے ہیں (تصویر 134) ۔ اس میں لسانیہ حنکیہ کے ریشے آکر ملتے ہیں (ہنلی Henle) (تصویر 132) ۔

زبان کا انتصابی عضلہ ۔ انتصابی ریشے زبان کی پشت سے زیرین رخ تک خمدار رُخ میں جاتے ہیں اور مستعرض عضلہ کے ریشوں کا تقاطع کرتے ہیں ۔

زبان کے اعصاب اور عروق ۔ زبان کے اعصاب یہ ہیں (۱) لسانی بلعومی (۲) لسانی (۳) زیر لسانی اور (۴) چند شاخیاں اندرونی حنجری سے ۔ ان کو زبان کے بائیں طرف کھوجنا چاہئے جہاں مخاطی جھلی ابھی قائم ہے ۔

لسانی بلعومی عصب کو اس مقام تک کھوج لیا گیا ہے جہاں یہ لامیہ لسانیہ عضلہ کے اوجھل غائب ہوتا ہے ۔ یہاں یہ دو شاخوں میں تقسیم ہوتا ہے ۔ دونوں میں سے چھوٹی شاخ آگے کے رُخ زبان کے پہلو پر جاتی ہے اور اُس مقام تک کھوجی جا سکتی ہے جو جڑ اور نوک کے بالکل درمیان میں واقع ہے ۔ بڑی شاخ 353

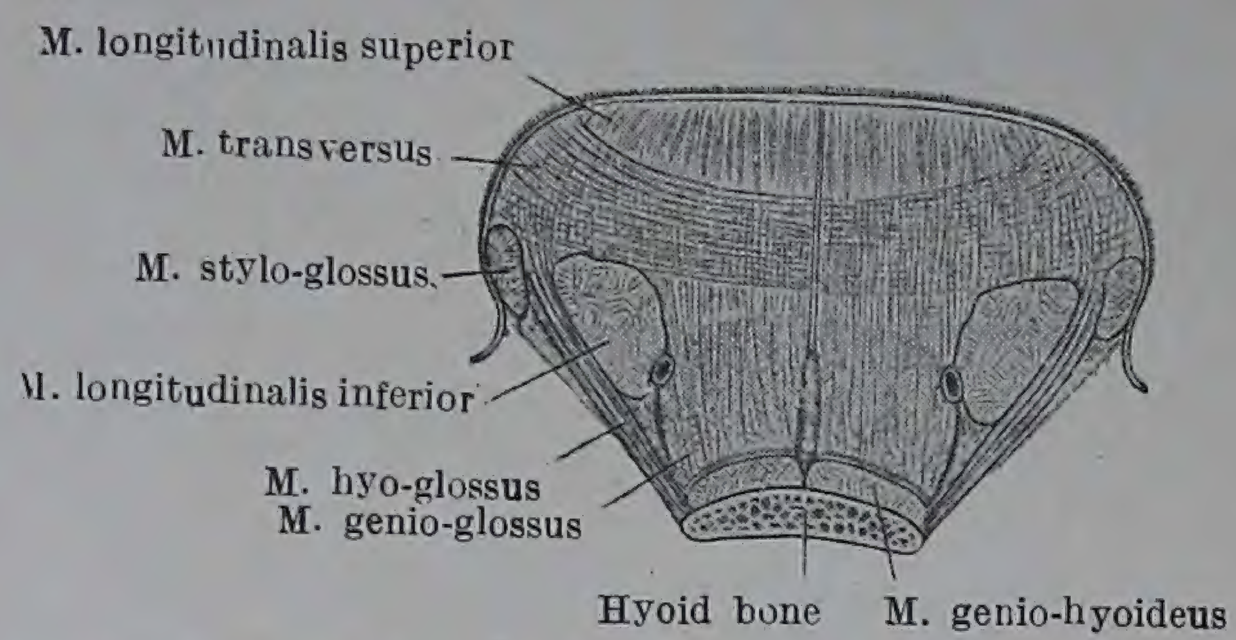

FIG. 134.—Transverse section through the Tongue. (From Aeby.)

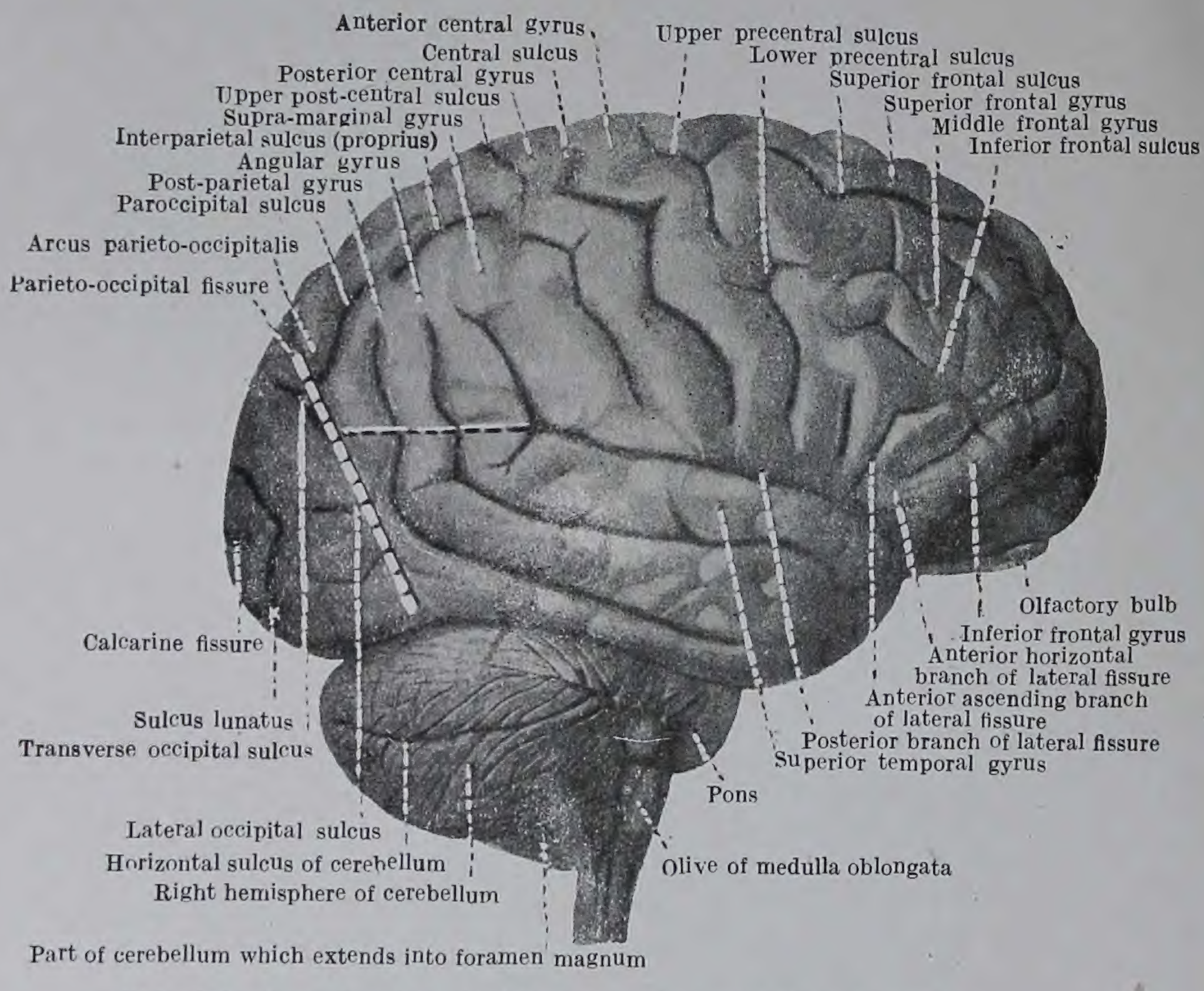

FIG. 135.—Lateral surface of Right Half of the Brain (semi-diagrammatic). The horizontal dotted line completes the separation between the parietal and temporal areas, and the oblique dotted line, which runs from the parieto-occipital fissure to the pre-occipital notch, separates the occipital from the parietal and temporal areas.

اوپر کو مڑتی ہے۔ اور اس مخاطی جھلی میں پھیلتی ہے جو زبان کی پشت کے پچھلے ثلث کو ڈھانکتی ہے۔ یہ حصار دار حلیموں کو شاخچیاں دیتی ہے۔ اور بعض باریک ریشوں کا تعاقب برمزمار کی اگلی سطح تک ہو سکتا ہے۔ لسانی بلعومی عصب ذائقہ اور معمولی حس کا عصب ہے۔

لسانی اور زیر لسانی اعصاب کا بیان صفحات 182 اور 196 پر ہو چکا ہے۔ اور اب ان کی اختتامی شاخوں کا کھوج جتنی دور تک ہو سکے لگانا چاہئے۔

اندرونی حنجری عصب چند باریک ریشے لسانی برمزماری اور بلعومی برمزماری شکنوں اور زبان کے بلعومی رخ کی مخاطی جھلی کو دیتا ہے۔

عقبی لسانی شریان کا تعاقب زبان کی نوک تک ہونا چاہئے۔ جہاں یہ اپنے سمتِ مخالف کے رفیق کے ساتھ تفرع کا ایک چھوٹا جز بناتی ہے۔

زبان کا حاجز۔ زبان کا حاجز اس عضو کے اندر سے گزری ہوئی آڑی تراش میں دیکھا جا سکتا ہے۔ ایسی تراش ایک طرح سے آڑے اور انتصابی عضلی ریشوں کو بھی واضح کر دیگی۔ یہ حاجز ایک وسطی لیفی حاجز ہے۔ پیچھے کی طرف یہ مضبوط ترین ہے۔ جہاں لامی ہڈی سے چپکا ہے۔ یہ زبان کی پشت تک نہیں پہنچتا۔ کیونکہ اس کو طولی عضلہ پشت سے علیحدہ رکھتا ہے۔

دماغ

(ENCEPHALON)

دماغ کی تقطیعات شروع کرنے سے پہلے تقطیع کار کو اس کے بڑے خط و خال اور اس کے حصوں کی عام ترتیب سے واقف ہونا چاہئے۔ اس مطلب کے لئے اس کو دماغ کا وہ نصف لینا چاہئے جس کو سہمی (sagittal) تراش کے ذریعہ تقسیم کیا گیا ہو۔ اور جس کی جھلیاں اتار دی گئی ہوں۔ یا اس کا ایک بیکہ لینا چاہئے۔ اور اس کے وسطانی اور جانبی رخوں سے اس کا امتحان کرنا چاہئے (دیکھو تصاویر 135 - 136)۔

دماغ مرکزی نظامِ عصبی کا وہ حصّہ ہے جو جمجمی کہفہ میں واقع ہے۔ اور تین جھلیوں سے گھرا ہوا ہے۔ ایک اُمِّ جافیہ (dura mater) جس کا امتحان پہلے ہو چکا ہے (صفحہ 99) اور

354 عنکبوتیہ (arachnoid) اور اُمِّ حنونہ (pia mater) جو ابتک تقطیع کار کے اپنے نمونے کو ڈھانکتی ہیں۔ اور جن کا امتحان ایک آئندہ منزل میں ہوگا۔ دماغ کا بڑا حصّہ دو کسی قدر نیم کروی پوٹوں سے بنا ہے۔ جن کو دماغی نیم کرّے (cerebral hemispheres) کہتے ہیں جو انسانی موضوع میں اتنے بڑے ہوتے ہیں کہ جب بھیجے کو اوپر سے دیکھتے ہیں تو یہ باقی سب حصّوں کو ڈھانک لیتے ہیں (تصویر 137)۔

یہ دونوں کرّے آپس میں ان ساختوں کے ذریعہ جڑے ہوئے ہیں (۱) ایک بڑا آڑا ملتقی (commissure) جو جسم ثفنی (corpus callosum) کہلاتا ہے (تصویر 136) (۲)

355 دو چھوٹے آڑے ملتقیات (الف) اُزج (fornix) کے آڑے ریشے اور (ب) اگلا رابطہ (۳) ایک پتلی جھلی جو ورقہ اختتامی (lamina terminalis) کہلاتی ہے جس کے اندر سے اگلے رابطہ کے ریشے گزرتے ہیں (تصاویر 136, 156, 159, 173)۔

یہ دونوں نیم کرّے مل کر منتہائی دماغ (telencephalon) کہلاتے ہیں۔ جو اخیر میں بنتا ہے۔ لیکن بھیجے کا سب سے اعلیٰ نمو پایا ہوا حصّہ ہے۔ ہر ایک نیم کرّے میں ایک کہفہ ہوتا ہے۔ جس کو جانبی بطین (lateral ventricle) کہتے ہیں۔ اور اس لئے منتہائی دماغ میں دو جانبی کہفے یعنی دایاں اور بایاں ہوتے ہیں جن کو کبھی کبھی پہلا اور دوسرا کہتے ہیں (تصاویر 163, 164, 165)۔

دونوں دماغی نیم کروں کے ذرا نیچے اور درمیان بھیجے کا ایک حصّہ یعنی بین دماغ (diencephalon) واقع ہے۔ یہ پیچھے کی طرف میان دماغ (mesencephalon) کے ساتھ اور آگے اور جانبی طرف دماغی نیم کرّوں کے ساتھ مسلسل ہے۔ بین دماغ کے اندر ایک کہفہ واقع ہے جس کو تیسرا بطین کہتے ہیں (تصاویر 136, 168)۔ یہ کہفہ آگے ان سوراخوں میں سے جنکو بین بطینی سوراخ (interventricular foramina) کہتے ہیں۔ منتہائی دماغ کے جانبی بطینوں کے ساتھ مسلسل ہے۔ اور پیچھے اُس قنال کے ساتھ جو مصیف دماغ (aquæductus cerebri) کہلاتا ہے۔ اور وسط دماغ کے اندر سے گزرتا ہے اور بین دماغ کے کہفہ کو معین دماغ (rhombencephalon) یا پس دماغ کے کہفہ کے ساتھ ملاتا ہے۔

جب اس کا امتحان بطینی پہلو سے کرتے ہیں تو بین دماغ کا ہر نصف ایک پیش پسی تجویف کے ذریعہ جو زیر عرشی تجویف (sulcus hypothalamicus) کہلاتی ہے۔ ایک ظہری اور ایک اگلے حصے میں تقسیم ہوتا ہے۔ ظہری حصّہ کو عرشہ (thalamus) کہتے ہیں۔ اور اگلے حصّے کو زیر عرشہ (hypothalamus) کہتے ہیں۔ تصویر 36 میں تیر کی نوک اور منفصل حصہ زیر عرشی حصّہ میں

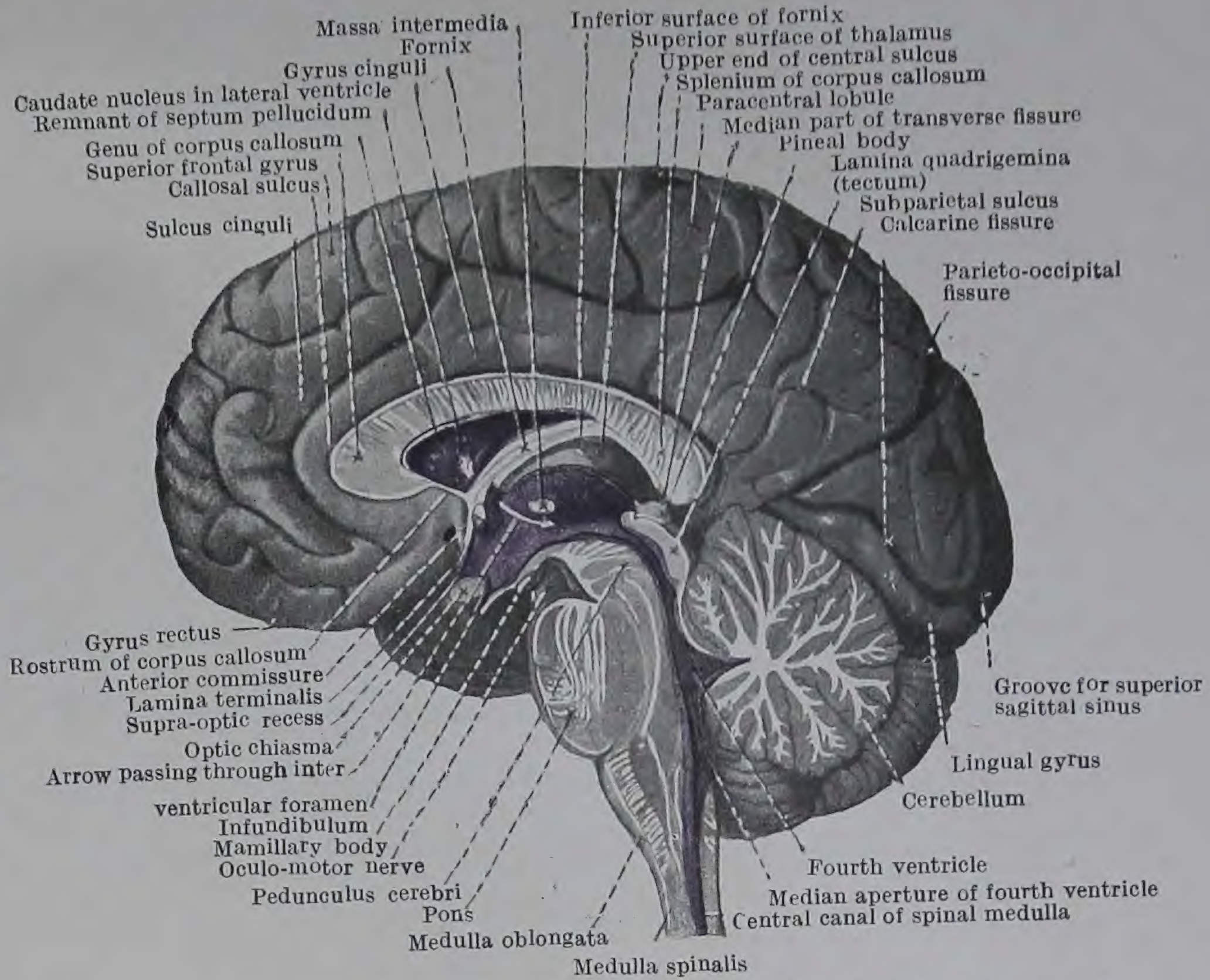

FIG. 136.—Medial surface of the Right Hemisphere, and the structures seen after a sagittal section has been made through Corpus Callosum, the Fornix, the Diencephalon, the Mesencephalon, and the Rhombencephalon, and after the Septum Pellucidum has been removed from between the Corpus Callosum and the Fornix. The arrow passes through the interventricular foramen from the right lateral ventricle to the third ventricle, where it lies in the hypothalamic sulcus in the side wall of the third ventricle.

واقع ہیں۔

بین دماغ کے کہفہ کی ظہری دیوار کو تیسرے بطین کی چھت کہتے ہیں۔ اور اس سے ایک مخروطی پوٹ جسے جسم صنوبری (pineal body) کہتے ہیں پیچھے کی طرف وسط دماغ پر بڑھ آتی ہے۔ یہ برعرشہ (epithalamus) کا ایک حصّہ ہے۔ برعرشہ کا باقی حصّہ جسم صنوبری کے آگے اور جانبی طرف عرشہ کے بالائی اور پچھلے حصّہ پر واقع ہے۔ اور یہ ہر طرف عنان (habenula) اور مثلث عنانی (trigonum habenulæ) پر مشتمل ہے (تصویر 176)۔

بین دماغ (diencephalon) کی بطنی دیوار کو بنانے والے دو گول سفید جسم ہیں جنکو اجسامِ حلمی (corpora mamillaria) کہتے ہیں۔ اور اس کے آگے بڑھ کر ایک مخروطی مرمیہ یعنی حدبۂ رمادی (tuber cinereum) ہے جو زیر بالہ (hypophysis) کے ساتھ ایک باریک ڈنڈی یعنی قمع (infundibulum) کے ذریعہ ملا ہوا ہے (تصاویر 136, 139)۔ بطنی دیوار کے کل حصّے زیر عرشہ کا جزو ہیں۔

856 بین دماغ کے پیچھے اور کسی قدر نیچے میان دماغ (mesencephalon or mid brain) یا وسطی دماغ واقع ہے۔ اس کے حصّے یہ ہیں (۱) ایک ظہری حصّہ یعنی ورقۂ چار توامی (lamina quadrigemina) یا سقف (tectum) وایک طولی اور ایک آڑی تجویف کے ذریعہ چار گول جسموں یعنی اکمتوں (coilliculi) یا اجسام چار توامی میں منقسم ہے (تصویر 195 اور (۲) ایک بطنی حصّہ جو ایک نشیب یعنی بین ساقینی حفرہ (interpeduncular fossa) کے ذریعہ دو گول ستونوں یعنی ساقین دماغ (pedunculi cerebri) میں منقسم ہے۔ وسطی دماغ

357 کے اندر سے ورقۂ چار توامی اور ساقین کے درمیان ایک قنال گزرتی ہے جو مصیف دماغ کہلاتی ہے اور جو تیسرے بطین کو جو بین دماغ کے اندر واقع ہے چوتھے بطین سے جو پس دماغ میں واقع ہے ملاتی ہے۔

اس سے اور نیچے اور زیادہ پیچھے یعنی وسطی دماغ کے نیچے اور پیچھے معیّن دماغ یا پس دماغ (hind-brain) ہے۔ یہ بھی ظہری اور بطنی حصّوں میں منقسم ہے اور ان کے درمیان پس دماغ کا کہفہ ہے جو چوتھا بطین کہلاتا ہے (تصویر 136)۔ ظہری حصّہ دماغ (cerebellum) ہے۔ یہ دماغی نیم کرّوں کے پچھلے حصّوں کے ذرا نیچے اور چوتھے بطین کے اوپر اور پیچھے واقع ہے۔ پس دماغ کا بطنی حصہ ایک بالائی حصّہ یعنی جسر (pons) پر مشتمل ہے جو وسطی دماغ کے ساقین کے ساتھ مسلسل ہے۔ اور ایک زیرین حصہ پر جس کو لب مستطیل کہتے ہیں، اور جو نیچے شوکی لُب کے ساتھ مسلسل ہے۔

جب بھیجا نکالا گیا تھا تو تقطیع کار نے یہ دیکھا تھا کہ دماغی نیم کرے مخچہ کے اگلے اور وسطی حفرہ میں واقع ہیں ۔ اور اس سے زیادہ پیچھے یہ خیمۂ دمیغ (tentorium cerebelli) پر واقع ہیں جو اُمِّ جافیہ کی ایک تہ ہے ۔ اور ان کو پس دماغ سے الگ کرتی ہے (تصاویر 32, 35) ۔ تقطیع کار نے خیمۂ دمیغ کو نکال لینے کے بعد یہ دیکھا تھا کہ پس دماغ مخچہ کے پچھلے حفرہ میں واقع ہے اور یہ کہ وسطی دماغ ایک بیضوی کٹاؤ یعنی خیمی کٹاؤ (incisura tentorii) میں سے ہو کر پچھلے حفرہ سے وسطی حفرہ میں جاتا ہے ۔

بھیجا تین جھلیوں سے ڈھکا ہوا ہے یعنی اُمِّ جافیہ (dura mater) عنکبوتیہ (arachnoid) اور اُمِّ حنونہ اور عنکبوتیہ اور اُمِّ حنونہ (pia mater) کے درمیان دماغ کی دموی عروق کے اصلی تنے واقع ہیں ۔

اُمِّ جافیہ کا امتحان بھیجے کو جمجمی کہف سے نکالتے وقت اور اس کے بعد کیا گیا تھا (صفحات 99-102) لیکن بیشتر اس کے کہ عنکبوتیہ، اُمِّ حنونہ اور ان کے درمیانی دموی عروق کا امتحان ہو تقطیع کار کو نہ صرف بھیجے کی خاص تختی تقسیموں سے واقف ہونا چاہئے، بلکہ اس کو ان ساختوں سے اچھی واقفیت ہونی چاہئے (۱) دماغی نیم کروں کے شقاق اور تجاویف (۲) ان کے مختلف کناروں ۔ سطحوں ۔ اور لختوں کے نام اور مقامات (۳) دماغی اعصاب کے مقامات ۔ چنانچہ اُس کو ایک ایسا دماغ لینا چاہئے جس پر سے جھلیاں اتار دی گئی ہوں، اور جس میں وسطی دماغ کو افقی رُخ میں کاٹ دیا گیا ہو تاکہ وسطی دماغ کا زیریں حصہ اور پس دماغ نکالے جا سکیں ۔ اس کو ایک دماغی نیم کرہ بھی لینا چاہئے جس کو اس کے سمتِ مخالف کے رفیق اور وسطی دماغ سے الگ کر لیا گیا ہو ۔ اور جس سے یہ جھلیاں الگ کر لی گئی ہوں ۔ 358

اگر اصلی نمونے نہ مل سکیں تو ان کے عمدہ سیکے کام دے سکتے ہیں ۔ نمونے لے کر وہ ان کا امتحان اوپر سے، نیچے سے، جانبی اور وسطانی رخ سے کرے، اور یہ امتحان نمونوں کے بالائی رخوں سے شروع کرے ۔

359 جب وہ یہ کریگا تو اُس کو گول اگلے سرے یعنی وجہی قطب (frontal pole) اور زیادہ نوکدار پچھلے سرے یعنی قذالی قطب (occipital pole) میں فرق معلوم ہوگا ۔ اور وہ ضرور دیکھے گا کہ اُس نیم کرے کی ہر ایک سطح جس کو وہ دیکھ رہا ہے، محدب ہے ۔ اور اوپر اور جانب کو رخ رکھتی ہے ۔ اور اسی لئے فوق جانبی سطح کہلاتی ہے ۔ اس کے علاوہ وہ یہ دیکھے گا کہ یہ سطح دماغی جرم کی بہت سی خمیدہ حیدوں میں ڈھلی ہوئی ہے ۔ ان حیدوں کو تزریدیں (gyri) کہتے ہیں ۔ اور یہ ایک دوسری سے اُن تنگ نشیبوں کے ذریعہ الگ ہیں جن میں سے بعض کو تجاویف (sulci) اور بعض کو شقوق (fissures) کہتے ہیں ۔ سب شقاق اور بعض تجاویف نام دار ہیں ۔ لیکن بہت چھوٹی تجاویف بے نام ہیں ۔

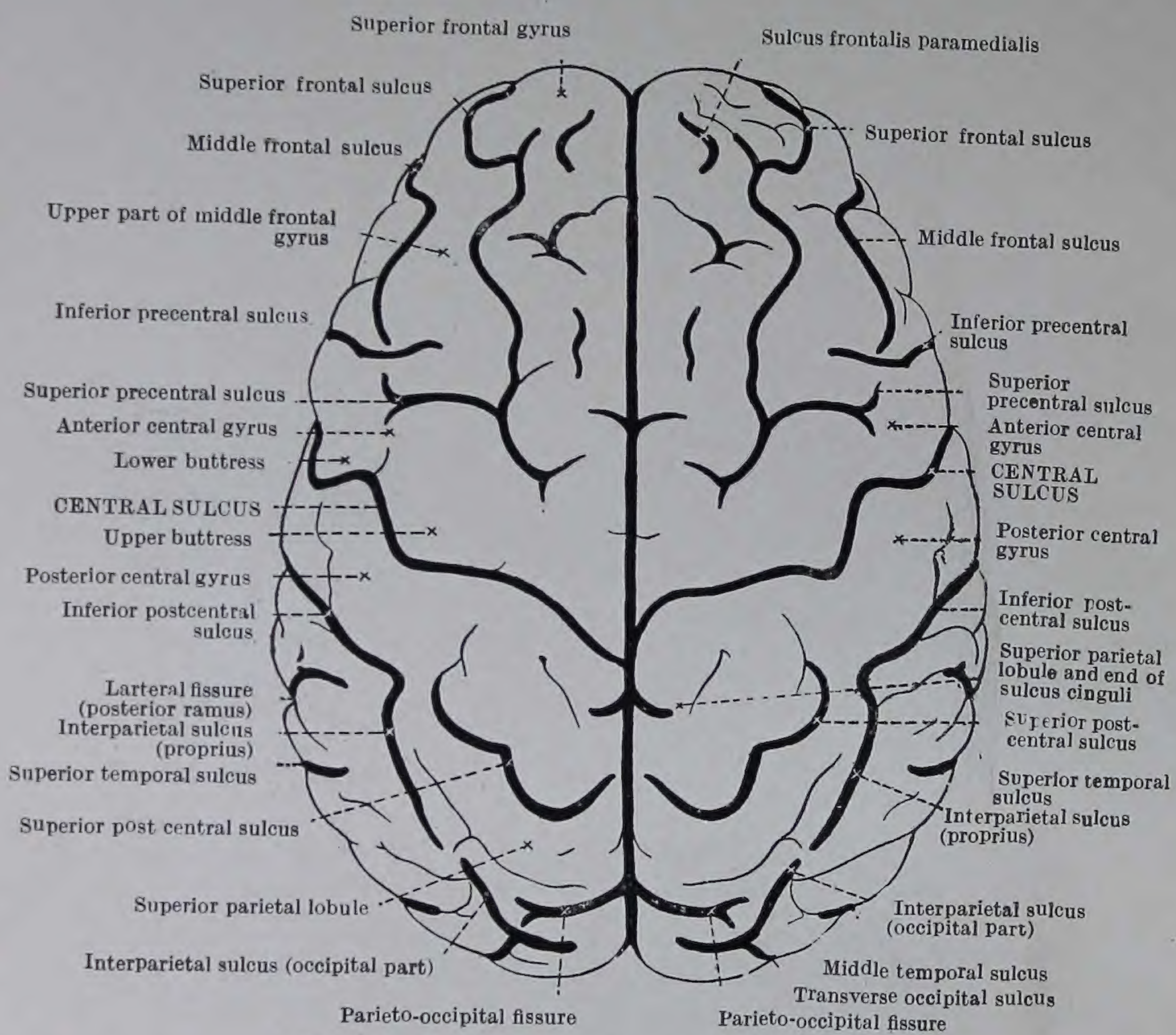

FIG. 137.—View of the Hemispheres from above (semi-diagrammatic).

ایک سرسری نگاہ تقطیع کار کو یقین دلا دیگی کہ تزاریدمیں سے بیشتر جن کو وہ دیکھ رہا ہے، پیش پسی رُخ میں جاتی ہیں - لیکن ہر طرف کی دو تزاریدجو نیم کروں کے پیش پسی طول کے مرکز سے ذرا پیچھے واقع ہیں - بالکل مختلف رُخ رکھتی ہیں - اس لئے یہ واضح حدنشانات ہیں یہ اگلی اور پچھلی مرکزی تزاریدکہلاتی ہیں - اوران کی درمیانی درزگی کو مرکزی تجویف کہتے ہیں (تصاویر 135, 137) [رولینڈو (Rolando) کا شق] - اکثر صورتوں میں اس کا بالائی سرا نیم کرے کے بالائی یا فوق وسطانی کنارے کو کاٹتا ہے -

مرکزی تجویف کے بالائی سرے اور نیم کرے کے قذالی قطب کے درمیان لیکن اول الذکر کی نسبت آخرالذکر کے زیادہ قریب ایک گہری درز نیم کرے کے فوق وسطانی کنارے کو کاٹتی ہے - اور تھوڑے فاصلہ تک جانبی رُخ اس کی فوق جانبی سطح پر جاتی ہے - یہ جداری قذالی شق (parieto-occipital fissure) کا جانبی حصّہ ہے (تصویر 137) -

اگر ممکن ہو تو تقطیع کار بھیجے یا اُس نمونے کو جس کے ساتھ وہ کام کر رہا ہے، مناسب جسامت کی کھوپری کی سہمی تراش میں ڈالے، اور دیکھے کہ مرکزی تجویف کا بالائی سرا کھوپری کی چوٹی پر اس مقام کا جواب ہے جو ناک کی جڑ اور بیرونی قذالی ابھار (external occipital protuberance) یعنی بالترتیب نیزیان (nasion) اور اینیان (inion) کے درمیان کے مرکزی مقام سے ۱۲ ملی میٹر (نصف انچ) پیچھے واقع ہے - اور یہ کہ جداری قذالی شق لیمبڈا (lambda) کے تقریباً ۶ ملی میٹر آگے واقع ہے -

جب تقطیع کار اپنا اطمینان مذکورہ مقامات کے متعلق کر لے تو اُس کو نیم کرہ کی فوق جانبی سطح کا امتحان جانبی رُخ سے کرنا چاہئے - وہ دوبارہ تزاریداور تجاویف کے عام پیش پسی رخ کو اور مرکزی تجویف اور اگلی اور مرکزی تزاریدکے نمایاں طور پر مختلف رخ کو دیکھے گا - وہ یہ بھی دیکھے گا کہ مرکزی تجویف کے زیرین سرے کے ذرا نیچے اور کبھی کبھی اس کے ساتھ مسلسل ایک خوب نمایاں پیش پسی درز ہوتی ہے - یہ جانبی شق (lateral fissure) (سلویسی Sylvian) کی پچھلی شاخ ہے (تصویر 135) - جانبی شق نیم کرے کی زیرین سطح پر شروع ہوتی ہے (تصویر 138) اور جانبی سطح پر پہنچتے ہی فوراً اگلی افقی، اگلی صعودی، اور پچھلی شاخوں میں تقسیم ہو جاتی ہے، جن سب کی شناخت کرنا تقطیع کار کے لئے ضروری ہے (تصاویر 135, 152) - پچھلی شاخ ہمیشہ بآسانی پہچان لی جاتی ہے - لیکن اگلی شاخیں دقت پیش کر سکتی ہیں -

نیم کرہ کا وہ حصّہ جو جانبی شق کے نیچے واقع ہے - قذالی لختہ کا اگلا حصّہ ہے - یہ آگے کی طرف

آگے گول مقام یعنی قذالی قطب (temporal pole) میں ختم ہوتا ہے۔

اب تقطیع کار کو اپنی توجہ نیم کرہ کے کناروں کی طرف پھیرنی چاہئے۔ جیسے کہ وہ جانبی پہلو سے دکھائی دیتے ہیں (تصویر 135)۔ یہ کنارے فوق وسطانی، زیر جانبی اور فوق ہدبی (superciliary) ہیں۔

فوق وسطانی کنارہ محدب ہوتا ہے۔ یہ جبہی قطب سے قذالی قطب تک بالائی سہمی وریدی جوف کے ساتھ ساتھ جاتا ہے اور فوق جانبی سطح کو وسطانی سطح سے علٰحدہ کرتا ہے۔

زیر جانبی کنارہ مقعری محدب ہے۔ یہ قذالی سے صدغی قطب تک جاتا ہے۔ اس کا پچھلا اور بڑا حصہ مستعرض وریدی جوف کے خط کے ساتھ ساتھ واقع ہے اور اس کا اگلا حصہ حجری فلسمانی درز (petrosquamous suture) کے خط کے ساتھ ساتھ جاتا ہے۔ یہ فوق جانبی سطح کو نیم کرہ کی زیرین سطح کے پچھلے حصے سے علٰحدہ کرتا ہے۔ اس کنارہ پر قذالی سے اس تک کے طول کے ثلث پر ایک نمایاں کٹاؤ موجود ہے جس کو پیش قذالی کٹاؤ کہتے ہیں۔ یہ اس ورید کے اختتامی حصے کی وجہ سے بنتا ہے جو نیم کرہ کے اوپر مستعرض جوف تک صعود کرتی ہے۔

فوق ہدبی کنارہ صدغی قطب سے جبہی قطب تک جاتا ہے۔ آگے یہ مقام کے لحاظ سے کھوپری کی فوق ہدبی محراب سے مطابقت رکھتا ہے۔ اور فوق جانبی سطح کو زیرین سطح کے اگلے یعنی محجری حصہ سے علٰحدہ کرتا ہے۔ تقطیع کار کو مذکورہ بالا بیانات کی تصدیق اپنا نمونہ اگر ممکن ہو تو مناسب جسامت کی کھوپریوں کی سہمی اور افقی تراشوں میں رکھ کر کرنی چاہئے۔

بیان کرنے اور مقام قائم کرنے کے لئے ہر ایک نیم کرہ شقوق اور تجاویف کے ذریعہ رقبوں میں منقسم ہے جن کو لختے کہتے ہیں۔ اور ہر ایک لختہ کے رقبہ کے اندر عموماً کئی تزارید ہوتی ہیں۔

چار لختوں یعنی جبہی، جداری، قذالی اور صدغی کے کچھ حصے فوق جانبی سطح پر دکھائی دیتے ہیں۔ 361

جبہی لختہ مرکزی تجویف کے آگے اور جانبی شق کی پچھلی شاخ کے تنے اور اگلے حصے کے اوپر واقع ہے۔ اس کے اندر مرکزی تجویف کے ذرا آگے اگلی مرکزی تزرید ہے جس میں دماغی قشرہ (cortex) کا حرکی رقبہ ہے (تصویر 153)۔ اگلی مرکزی تزرید جبہی لختہ کے زیادہ اگلے حصے سے جزوی طور پر ایک پیش مرکزی (precentral) تجویف کے ذریعہ الگ ہے جو عموماً بالائی اور زیرین حصوں میں منقسم ہوتی ہے۔ اس پیش مرکزی تجویف کے آگے تین تزریدیں ہیں جو پیش پسی رخ میں جاتی ہیں۔ ان کے نام اوپر سے نیچے بالائی، وسطی اور زیرین جبہی تزارید ہیں (تصاویر 137 ,135)۔

تقطیع کار کو یہ دیکھنا چاہیے کہ (۱) جانبی شق کی اگلی افقی اور اگلی صعودی شاخیں زیرین جبہی تزرید کو کاٹتی ہیں، اور (۲) یہ کہ جبہی لختہ جزوی طور پر جبہی ہڈی سے ڈھکا ہے۔ لیکن اس کے پچھلے حصہ کا بڑا قطعہ جس میں اگلی مرکزی تزرید اور پیش پسی تزارید کے پچھلے حصے شامل ہیں، جداری ہڈی کے اگلے حصے کے اوجھل واقع ہے (تصویر 177)۔

جداری لختہ اس طرح محدود ہے کہ آگے مرکزی تجویف سے، پیچھے جداری قذالی شق اور وہ خط سے جو اس سے لیکر زیر جانبی کنارے پر کے ایک کٹاؤ (تصویر 135) یعنی پیش قذالی کٹاؤ (preoccipital notch) تک جاتا ہے۔ نیچے جانبی شق کی پچھلی شاخ اور ایک خط جو اس طرح کھینچا جاتا ہے کہ جہاں شق افقی رخ سے انتصابی رخ میں بدلتا ہے اس مقام کو اس خط کے ساتھ ملا دیا جاتا ہے جو جداری قذالی شق سے پیش قذالی کٹاؤ تک جاتا ہے۔ جداری لختہ کی فوق جانبی سطح تین بڑے رقبوں میں منقسم ہے۔ مرکزی تجویف سے ذرا پیچھے پچھلی مرکزی تزرید (posterior central gyrus) ہے۔ اس تزرید کے پیچھے پس مرکزی تجویف (post-central sulcus) ہے۔ اور یہ معمولی حس کا خطہ ہے (تصویر 153)۔ پس مرکزی تجویف کے پیچھے جداری لختہ ایک بالائی اور ایک زیرین جداری لختک میں اس پیش پسی تجویف کے ذریعہ منقسم ہے جس کو تجویف بین جداری خاص (interparietalis proprius) کہتے ہیں۔

قذالی لختہ (occipital lobe) جداری قذالی شق اور اس خط کے پیچھے واقع ہے، جو اس شق کو پیش قذالی کٹاؤ سے ملاتا ہے۔ اس کی سطح تین تجویفوں کے ذریعہ چار رقبوں میں منقسم ہے۔ قذالی لختہ کے خطے میں کا رقبہ ایک خمیدہ تجویف رکھتا ہے جو پیچھے کی طرف مقعر ہے۔ اور تجویف ہلالی (sulcus lunatus) کہلاتی ہے۔ بڑا اگلا حصہ دو پیش پسی تجویفوں کے ذریعہ جن کو جانبی قذالی تجویف (lateral occipital sulcus) اور نزو وسطانی (paramedial) قذالی تجویف کہتے ہیں۔ تین تزارید یعنی بالائی، وسطی اور زیرین میں منقسم ہے۔

صدغی لختہ کی جانبی سطح دو تجاویف کے ذریعہ جو پیش پسی رخ میں جاتی ہیں۔ بالائی، وسطی اور زیرین صدغی تزارید میں منقسم ہے۔

جب فوق جانبی سطح کا امتحان ہو چکے تو ایسے نمونے کا امتحان ہونا چاہیے جس میں جانبی شق کے لب علیحدہ ہو چکے ہوں یا نکال دئے گئے ہوں۔ ایسے نمونہ میں یہ واضح ہوگا کہ اس شق کی تہ میں دماغی قشرہ کا ایک ڈوبا ہوا علاقہ ہے (تصویر 157)۔ اسکو جزیرہ (insula) کہتے ہیں اور یہ اپنے متصل

حصّوں سے ایک تجویف یعنی گول تجویف (circular sulcus) کے ذریعہ الگ رہتا ہے۔

فوق جانبی سطح کے عام تعلقات کا مطالعہ ہو چکنے کے بعد نیم کرہ کی وسطانی سطح کا امتحان ہونا چاہئے۔ اس کے اوپر اس کے پچھلے سرے کی نسبت اسکے اگلے سرے کے زیادہ قریب اور بالائی کنارے کی نسبت زیرین کنارہ کے زیادہ قریب علیحدہ شدہ جسم ثفنیہ (corpus callosum) کی تراش کی سطح دکھائی دیگی (تصویر 136)۔

جسم ثفنیہ ایک تنے پر مشتمل ہے جو پیچھے ایک آزاد، دبیز، گول سرے میں ختم ہوتا ہے جس کو عصابہ (splenium) کہتے ہیں، اور آگے ایک مڑے ہوئے سرے میں ختم ہوتا ہے جس کو رکبہ (genu) کہتے ہیں۔ رکبہ سے جسم ثفنیہ کا ایک پتلا ہونے والا حصّہ جس کو منقار (rostrum) کہتے ہیں، نیچے کو اور پیچھے کو گزرتا ہے۔ یہ نیچے ایک پتر (lamina) میں ختم ہوتا ہے جس کو ورقۂ انتہائی (lamina terminalis) کہتے ہیں جو یہاں تک صعود کرتا ہے کہ بصری تصالب (opticchiasma) کی بیضوی آڑی تراش تک پہنچتا ہے جو ان دونوں اعصاب کو ملاتا ہے۔ انتہائی ورقہ بصری تصالب کے پیچھے گزرتا ہے اور تیسرے بطن کے فرش میں حدبۂ رمادی (tuber cinereum) میں مل جاتا ہے (تصاویر 136, 159)۔ آڑا چھوٹا اور گول سفید بنڈل جو بصری تصالب کے اوپر ورقۂ انتہائی میں سے گزرتا ہے اگلا ملتقہ (anterior commissure) کہلاتا ہے۔ وسطی مستوی میں جسم ثفنیہ کے جسم، رکبہ اور منقار کے درمیانی زاویہ میں ایک پتلا انتصابی ورقہ ہے جس کو حاجز المشف (septum pellucidum) کہتے ہیں۔ اس کی پچھلی حد سفید مادے (white matter) کے ایک چپٹے بند سے بنتی ہے جس کو طاق (fornix) کہتے ہیں (تصاویر 136, 156)۔

نیم کرّے کی وسطانی سطح کی حدود یہ ہیں (۱) فوق وسطانی کنارہ جو جبہی قطب سے قذالی قطب تک جاتا ہے، اور وسطانی سطح کو فوق جانبی سطح سے علیحدہ کرتا ہے۔ (۲) وسطانی قذالی کنارہ جو قذالی قطب سے جسم ثفنیہ کے عصابہ تک جاتا ہے۔ یہ وسطانی سطح کو زیرین سطح کے پچھلے حصہ سے علیحدہ کرتا ہے۔ (۳) وسطانی محجری (orbital) کنارہ جو بصری تصالب کے ذرا آگے ایک مقام سے جبہی قطب تک جاتا ہے۔ اور وسطانی سطح کو زیرین سطح کے اگلے حصہ سے علیحدہ کرتا ہے۔

وسطانی قذالی اور وسطانی محجری کناروں کے درمیان وسطانی سطح کی زیرین حد عصابہ (splenium) کے زیرین کنارے اور طاق کے زیرین کنارے سے بنتی ہے جو بین دماغ کے ذرا اوپر واقع ہے، جسم ثفنیہ تزرید منطقی (gyrus cinguli) سے جو اس کے عین قریب واقع ہے۔

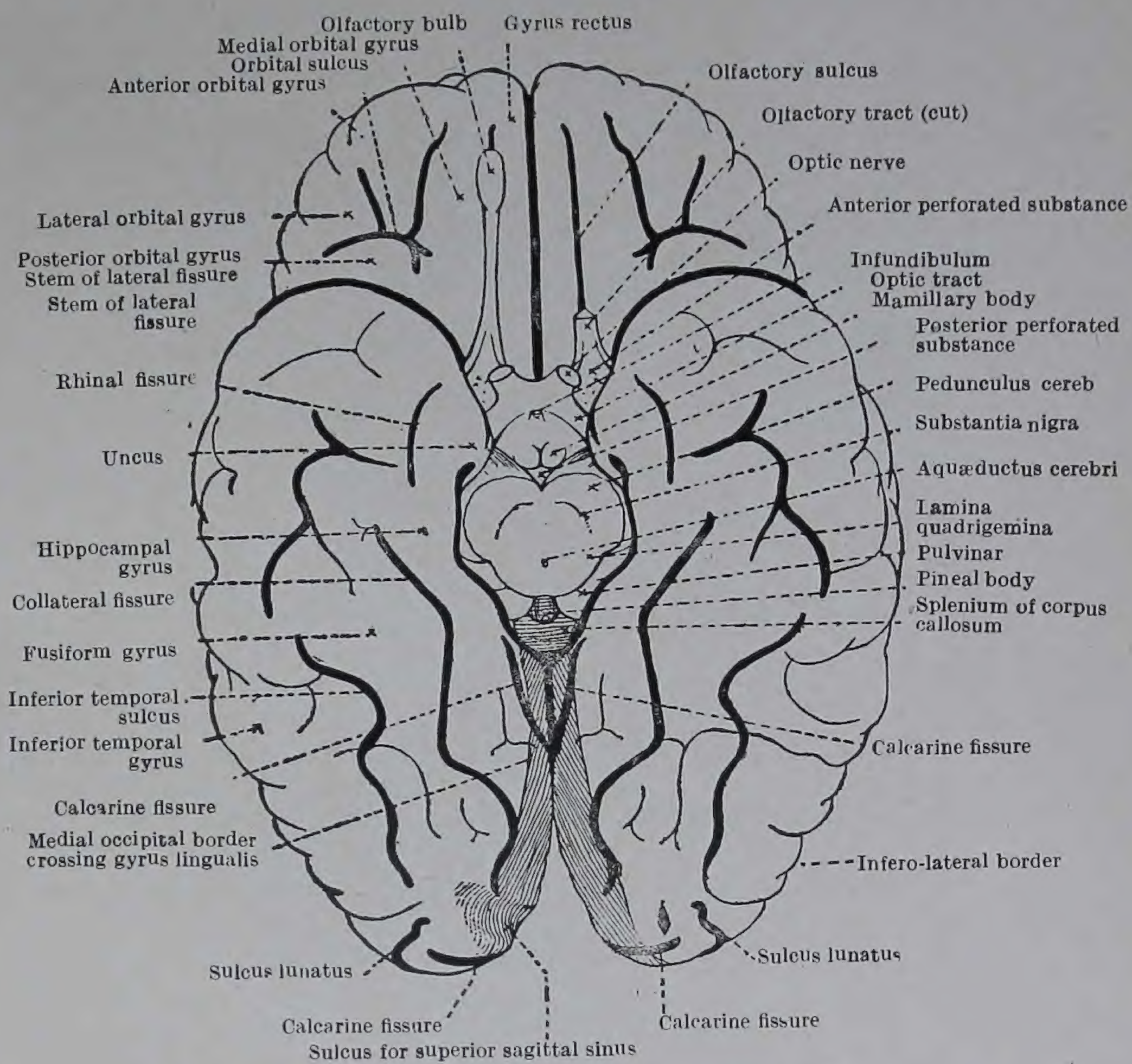

FIG. 138.—Inferior surfaces of Hemispheres (semi-diagrammatic).

ثفنی تجویف (callosal sulcus) کے ذریعہ الگ رہتا ہے (تصویر 136)۔

تزرید منطقی (gyrus cinguli) جبہی اور جداری لختوں کی وسطانی سطحوں کے متصل حصوں سے تجویف منطقی کے ذریعہ الگ رہتی ہے جو اس کے پچھلے کنارے پر اوپر کو مڑتی ہے۔ اور نیم کرہ کے فوق وسطانی کنارے کو مرکزی تجویف کے بالائی سرے کے تھوڑا فاصلہ پیچھے کاٹتی ہے (تصاویر 136, 156)۔ اس کے پچھلے سرے سے تھوڑا فاصلہ آگے تجویف منطقی ایک شاخ دیتی ہے جو فوق وسطانی کنارے کی طرف صعود کرتی ہے۔ اس شاخ کا کوئی نام نہیں۔ لیکن یہ نیم کرے کی فوق جانبی سطح پر پیش مرکزی تجویف کے متوازی اور کسی قدر سامنے واقع ہے۔ نیم کرہ کی وسطانی سطح کا وہ حصہ جو تجویف منطقی کے پچھلے سرے اور اس بے نام اوپر کو مڑی ہوئی شاخ کے درمیان ہے۔ عام طور پر پچھلی اور مرکزی تزریدوں کے بالائی سروں سے متناظر ہوتا ہے۔ اور نزد مرکزی (paracentral) لختک کہلاتا ہے (تصاویر 136, 159)۔

تجویف منطقی سے اوپر اور جبہی قطب اور نزد مرکزی لختک کے درمیان وسطانی سطح کا حصہ بالائی جبہی تزرید کا وسطانی حصہ ہے اور وہ حصہ جو جبہی قطب سے بصری تصالب تک تجویف منطقی کے نیچے جاتا ہے، تزرید مستقیم ہے جو زیرین سطح پر بھی دکھائی دیگا۔

تجویف منطقی کے اوپر کو مڑے ہوئے پچھلے سرے کے پیچھے لیکن اس کے بڑے حصے کے ساتھ سیدھے خط میں ایک چھوٹی الگ تجویف ہے جو زیر جداری تجویف (subparietal sulcus) کہلاتی ہے اور نیم کرہ کے فوق وسطانی کنارے کو قذالی قطب سے اس کے فاصلہ کے چوتھے حصے کے قریب جداری قذالی شق (parieto-occipital fissure) ہے جو وسطانی سطح کے پچھلے حصے کا تقاطع کرتا ہے۔ جداری قذالی شق کا زیرین سرا زاویۂ حاد پر ایک اہم شق سے ملتا ہے جس کو ظفری (calcarine) کہتے ہیں۔ وسطانی سطح کا وہ حصہ جو زیر جداری تجویف کے اوپر اور جداری قذالی شق اور تجویف منطقی کے اوپر کو مڑے ہوئے سرے کے درمیان واقع ہے، پیش سفین (præcuneus) کہلاتا ہے۔ یہ بالائی جداری لختک کا وسطانی حصہ ہے۔ 364

فوق وسطانی کنارے کو قذالی قطب سے تھوڑی دور کاٹتا ہوا ظفری شق (calcarine fissure) ہے۔ یہ ایک گہرا شق ہے جو وسطانی سطح پر آگے کو جاتا ہے اور نیچے کی طرف وسطانی قذالی کنارے کے اگلے حصے کے پار گزرتا ہے۔ اور اس مقام پر جداری قذالی شق اس میں ملتا ہے۔ پھر یہ ترچھے رخ میں نیچے کو اور آگے کو جسم ثفنیہ کے عصابہ کے نیچے زیرین سطح کے پچھلے حصہ میں جاتا ہے۔ ظفری شق 365

اس کا تعلق ہونے کی وجہ سے اس کو اکثر خیمی (tentorial) سطح کہتے ہیں۔

زیرین سطح کا پچھلا حصہ آگے صدغی قطب سے محدود ہے۔ پیچھے قذالی قطب سے، جانبی طرف زیر جانبی کنارے سے جو اسکو فوق جانبی سطح سے علیحدہ کرتا ہے، وسطانی جانب اپنی وسعت کے پچھلے حصے میں وسطانی قذالی کنارے سے جو اس کو وسطانی سطح سے الگ کرتا ہے، اور زیادہ آگے جا کر ایک شق یعنی مشیمیتی (chorioidal) شق سے جو اس کے اور نیم کرہ کے زیر حدبی (sublentiform) حصے کے درمیان واقع ہے۔ 867

اُس حصہ پر جو صدغی ہڈی کے حجری حصے پر واقع ہے، صدغی قطب سے تھوڑا فاصلہ پیچھے ایک نشیب دکھائی دیگا جو صدغی ہڈی کے فراز محرابی (eminentia arcuata) کی وجہ سے پیدا ہوتا ہے۔ بھیجے کے قشرہ کا وہ حصہ جو اس نشیب سے ذرا پیش جانبی واقع ہے، معمولی وضع میں غطائے طبلی (tegmen tympani) اور حجری فلسمانی (petrosquamous) درز پر واقع ہوتا ہے۔

جسم ثفنی سے تھوڑا فاصلہ پیچھے وسطانی قذالی کنارے کو کاٹنے والا ظفری شق (calcarine fissure) کا تنہ یا اگلا حصہ ہے جس کا ذکر اوپر آچکا ہے۔ یہ تھوڑی دور تک آگے کی طرف زیرین سطح کے پچھلے حصے پر جاتا ہے۔ اس کے اور جسم ثفنی کے عصابہ کے درمیان کے قشرہ کا حصہ خاکنائے (isthmus) کہلاتا ہے۔ یہ اوپر تزرید منطقی اور نیچے فرس البحری (hippocampal) تزرید کے ساتھ مسلسل ہے۔ فرس البحری تزرید آگے کو جاتی ہے۔ اور اس کا اگلا سرا اوپر کو مڑتا ہے تاکہ کانٹا نما موڑ یعنی خطاف (uncus) بنائے۔ فرس البحری تزرید کا پچھلا حصہ تزدمسنن (paradentate) رقبہ کہلاتا ہے (تصویر 156)، اور اگلا حصہ ناشپاتی نما (piriform) رقبہ کہلاتا ہے۔ تزدمسنن رقبہ کے ساتھ مسلسل مگر اس کے پیچھے واقع اور ظفری شق کے تنے کے نیچے لسانی تزرید ہے جو پیچھے کو جاتی ہے اور وسطانی قذالی کنارے کے گرد گھوم کر قذالی لختہ کی وسطانی سطح کو جاتی ہے جہاں اسکو پہلے دیکھا جا چکا ہے۔ ناشپاتی نما (pyriform) رقبہ کے جانب میں اور آگے اور اس سے زیادہ نیچے مستوی پر ایک چھوٹا لیکن صاف شق ہے جو انفی شق (rhinal fissure) کہلاتا ہے اور انفی شق کے پیچھے اور زیادہ نیچے مستوی پر تزدمسنن رقبہ اور لسانی تزرید کے جانبی طرف ایک صاف تجویف ہے جو پیش پسی رُخ میں جاتی ہے، اور مجانب (callateral) شق کہلاتی ہے۔ وہ تزرید جو مجانب شق کے نیچے اور جانبی طرف واقع ہے دوکی تزرید (fusiform gyrus) کہلاتی ہے۔ اس کو قذالی صدغی تزرید بھی کہتے ہیں۔ اس کے اور زیر جانبی کنارے کے درمیان زیرین صدغی تجویف واقع ہے جو اس کو زیرین صدغی تزرید کے زیرین 368

حصہ سے علیحدہ کرتا ہے (تصویر 188)۔

جب دماغی کروں کی زیرین سطحوں کا امتحان ختم ہو چکے تو کسی دماغ کی زیرین سطح یا اُس سیکہ کا جس میں وسطی اور پس دماغ ابھی اپنی جگہ پر (in situ) ہوں یا جس میں پھر اپنی جگہ پر رکھے جا سکیں، امتحان ہونا چاہیئے۔

جب یہ ہو چکا تو معلوم ہوگا کہ نیم کروں کی زیرین سطحوں کے پچھلے حصے دمیغ (cerebellum) نے چھپا رکھے ہیں۔ لیکن زیرین سطحوں کے زیادہ آگے والے حصے ابھی دکھائی دیتے ہیں۔ وسطی مستوی میں زیرین سطحوں کے اگلے حصوں کے درمیان طولی شق کا اگلا حصہ ہے۔ طولی شق کے اگلے حصہ کے پیچھے بصری تصالب (optic chiasma) واقع ہے لیکن اگر اِس تصالب کو بہ احتیاط پیچھے کو الٹ دیں تو ورقۂ انتہائی اوپر اور آگے کے رُخ طولی شق میں جاتا ہوا دکھائی دیگا (تصویر 162)۔ بصری تصالب کے پیش جانبی زاویوں پر بصری (optic) اعصاب ملتے ہیں۔ اپنے ہر ایک پس جانبی زاویہ سے یہ ایک بصری قطعہ (tract) دیتا ہے جو پس جانبی رُخ میں جاتا ہے اور ناشپاتی نما رقبہ کے نیچے نگاہ سے غائب ہو جاتا ہے۔

بصری تصالب کے پیچھے حدبۂ رمادی (tuber cinereum) ہے جس کے راس سے قمع نکلتا اور اس کو زیر بالہ (غدۂ نخامیہ) کے ساتھ ملاتا ہے۔ حدبۂ رمادی کے پیچھے دو گول سفید جسم یعنی اجسام حلمی (corpora mammillaria) واقع ہیں۔ اور اس سے اور پیچھے بین ساقینی حفرہ (interpeduncular fossa) کا عمقی ترین حصہ ہے جو دماغی ساقین (peduncles) کے وسطانی کناروں کے درمیان واقع ہے۔ بین ساقینی حفرہ کی بالائی حد پچھلا مثقب جرم (posterior perforated substance) ہے۔

ساقینِ دماغ اوپر کو، آگے کو، اور جانبی رخ میں بین ساقینی حفرہ کے پہلوؤں پر جاتے ہیں۔ ہر ایک کا بالائی سرا قنطر نیم کرے کے قاعدہ میں غائب ہوتا ہے اور اس کا زیرین سرا پس دماغ کے جسر (pons) کے ساتھ مسلسل ہے۔

ہر ایک ساق کے وسطانی پہلو سے اٹھنے والا قنطر چشمی حرکی (oculomotor) عصب ہے۔ اور اس کے جانبی پہلو کے گرد گھومنے والا بکری (trochlear) عصب ہے۔

وسطی دماغ کے ساقینِ دماغ کے نیچے پس دماغ کا جسر (pons) ہے جو ہر طرف دمیغ کے قنطر نیم کرے سے ملا ہوا ہے۔

جسر کے ہر ایک پہلو سے اٹھنے والی دمیغ کے قناطر نیم کرہ کے ذرا وسطانی جانب اس جانب کے تین توامی عصب (trigeminal nerve) کی حرکی جڑ اور حسی جڑ ہیں۔

869 جسر (pons) کے نیچے دمیغ کے نیم کروں کے درمیان نشیب (vallecula) میں لب مستطیل (madulla oblongata) واقع ہے۔ لب مستطیل اور جسر کی درمیانی تجویف میں سے مبعدِ (abducens)، وجہی اور سمعی اعصاب اس ترتیب میں ہر طرف وسطی مستوی سے جانبی کنارے تک نکلتے ہیں۔

لبِ مستطیل وسطی مستوی میں ایک مقدم طولی شق کے ذریعہ بٹا ہوا ہے جس کے ہر طرف ایک طولی ابھار یعنی ہرم (pyramid) واقع ہے۔ ہر ایک ہرم کے بالائی حصے کے جانبی پہلو پر ایک بیضوی ابھار ہے جس کو زیتون (olive) کہتے ہیں۔ اور زیتون اور ہرم کے درمیان زیر لسانی عصب کے خیط واقع ہیں۔ اور لبِ مستطیل سے چپکے ہوئے، زیتون سے ذرا ظہری رُخ لسانی بلعومی تائیہ، اور معین اعصاب کے ریشے اوپر سے نیچے اس ترتیب میں واقع ہیں۔

جسر اور لبِ مستطیل کے پہلوؤں پر دمیغ کے نیم کروں کی زیرین سطحیں ہیں۔

جب دماغی اعصاب کے آغاز کے خیطوں کے مقامات کا امتحان ہو چکے تو پس دماغ اور وسطی دماغ کے زیرین حصے کو نکال دینا چاہئے جب یہ ہو چکا تو نیم کروں کی زیرین سطحوں کے پچھلے حصے نمایاں ہو جائیں گے۔ یہ پیچھے ایک دوسرے سے وسطی مستوی میں طولی شق کے پچھلے حصے کے ذریعہ الگ رہتے ہیں لیکن اس سے آگے جا کر وسطی دماغ کے اگلے حصے سے ذرا ظہری جانب جسم ثفنیہ کے عصابہ کے ذریعہ جڑے رہتے ہیں (تصویر 138)۔

جب مندرجہ بالا نکات کی تصدیق ہو چکے تو تقطیع کار کو پس دماغ کے پچھلے رُخ کا امتحان کرنا چاہئے جو دمیغ سے بنتا ہے، اور اس کو یہ دیکھنا چاہئے کہ یہ ایک وسطی حید کے ذریعہ جس کو بالائی دودہ (superior vermis) کہتے ہیں۔ دو کروں میں منقسم ہے۔ بالائی دودہ کی پیش پسی لمبائی اتنی بڑی نہیں، جتنی نیم کروں کی پیش پسی لمبائی ہے، اس لئے نیم کرے آگے ایک اگلے کٹاؤ اور پیچھے پچھلے کٹاؤ کے ذریعہ الگ رہتے ہیں۔

اگر تقطیع کار کے زیر امتحان دماغ کا نمونہ ہے۔ اور ایسا نہیں تو اس کو لبِ مستطیل کو دمیغ کے زیرین رخ سے آہستہ سے الگ کر کے بھیجے کے عام خط و خال کا امتحان ختم کر دینا چاہئے۔ جب وہ یہ کر چکا تو وہ یقین کر سکیگا کہ درز یعنی نشیب (vallecula) کی چھت جس میں لبِ مستطیل واقع ہے۔ دمیغ کے وسطی حصے کے زیرین حصہ سے بنتی ہے جو نیچے کے رُخ نشیب میں اُبھر آتا ہے اور زیرین دودہ کہلاتا ہے۔

جب ان نمونوں کا امتحان ختم ہو جائے جن پر سے جھلیاں اتار لی گئی ہیں تو تقطیع کار کو جھلیوں کے امتحان کی طرف توجہ کرنی چاہئے جو ابھی تک اس کے اپنے نمونہ کو ڈھانکے ہوئے ہیں۔ یہ عنکبوتیہ اور اُم حنونہ ہیں۔

بھیجے کی عنکبوتیہ (arachnoid)۔ عنکبوتیہ بھیجے کے لئے درمیانی جھلی ہے۔ یہ اُم جافیہ اور اُم حنونہ کے درمیان ہے۔ یہ شوکی لب کی عنکبوتیہ کے ساتھ بلا واسطہ مسلسل ہے اور یہ عصبی جڑوں اور دماغ کی دموی عروق کے ساتھ ساتھ اُم جافیہ اور اُم حنونہ سے ملی ہوئی ہے۔ یہ ایک بے انتہا پتلی اور نازک جھلی ہے، جس کو بہترین طور پر دماغ کے قاعدے پر دیکھ سکتے ہیں، کیونکہ اس مقام پر یہ اُم حنونہ کے ساتھ اتنی زیادہ چپکی ہوئی نہیں، جتنی کہ اور مقامات پر ہوتی ہے۔ اُم حنونہ کے برعکس یہ جھلی (سوائے طولی اور جانبی شق کے) دماغ اور دمیغ کی سطح پر تجاویف یا شقوق میں داخل نہیں ہوتی۔ بھیجے کی سطح کی ناہمواریوں کے اوپر پل بناتی ہے۔ اور ایک بہت واضح چادر کی شکل میں لب منتطیل، جسر، اور بھیجے کی زیرین سطح کے اُس خلا پر جو جسر کے آگے واقع ہے، پھیلی ہوئی ہے۔ کئی دماغی اعصاب کے کٹے ہوئے سرے عنکبوتیہ میں سے گزرتے ہوئے ملیں گے، اور آگے کی طرف بصری عصب کے ذرا جانبی طرف اندرونی سباتی شریان (internal carotid artery) اس کو چھیدتی ہوئی ملے گی۔

زیر عنکبوتی کہفک (cavum subarachnoidale)۔ عنکبوتیہ اور اُم حنونہ کے درمیانی فاصلہ کو زیر عنکبوتی فضا کہتے ہیں۔ اس میں زیر عنکبوتی سیال ہوتا ہے اور یہ باریک ریشوں اور سہکوں کے ذریعہ جو دونوں محدود کرنے والی جھلیوں (یعنی عنکبوتیہ اور اُم حنونہ) کو خوب ملاتی ہیں۔ اور جو ان کے درمیان ایک نازک اسفنج نما جال بناتی ہیں، تقسیم ہو جاتی ہے۔ جس مقام پر عنکبوتیہ کسی دماغی تزرید کی چوٹی پر سے گزرتی ہے، اور اسی لئے تحتی اُم حنونہ سے خوب چپکی ہوتی ہے، یہ جال اتنا گھنا اور سہکیں اس قدر چھوٹی ہوتی ہیں کہ یہ دونوں جھلیاں ایک دوسری سے علیحدہ نہیں ہو سکتیں۔ تقطیع کار کو یہ دونوں ایک واحد ورقہ بناتی معلوم ہوتی ہیں۔ متصل تزاوید کے گول کناروں کے درمیانی فاصلوں میں عنکبوتیہ اور اُم حنونہ کے درمیان زاویہ دار فضائیں واقع ہیں۔ ان فضاؤں میں زیر عنکبوتی بافت کا مطالعہ ہو سکتا ہے۔ اور یہ بات دکھائی دیگی کہ یہ فضائیں زیر عنکبوتی سیال کے لئے بھیجے کے ایک حصہ سے دوسرے حصہ تک آزادانہ طور پر جانے کے لئے ربطی مجریات بناتی ہیں۔ بھیجے کی شریانوں اور وریدوں کی بڑی شاخیں زیر عنکبوتی فضا میں سے گزرتی ہیں۔ ان کی دیواریں زیر عنکبوتی سہکوں کے ساتھ بلا واسطہ ملی ہوئی ہیں۔ اور زیر عنکبوتی سیال ان کے اوپر سے گزرتا رہتا ہے۔

زیر عنکبوتی برکہ جات (cisterns)۔ بعض مقامات میں عنکبوتیہ کافی گہرے اور

872

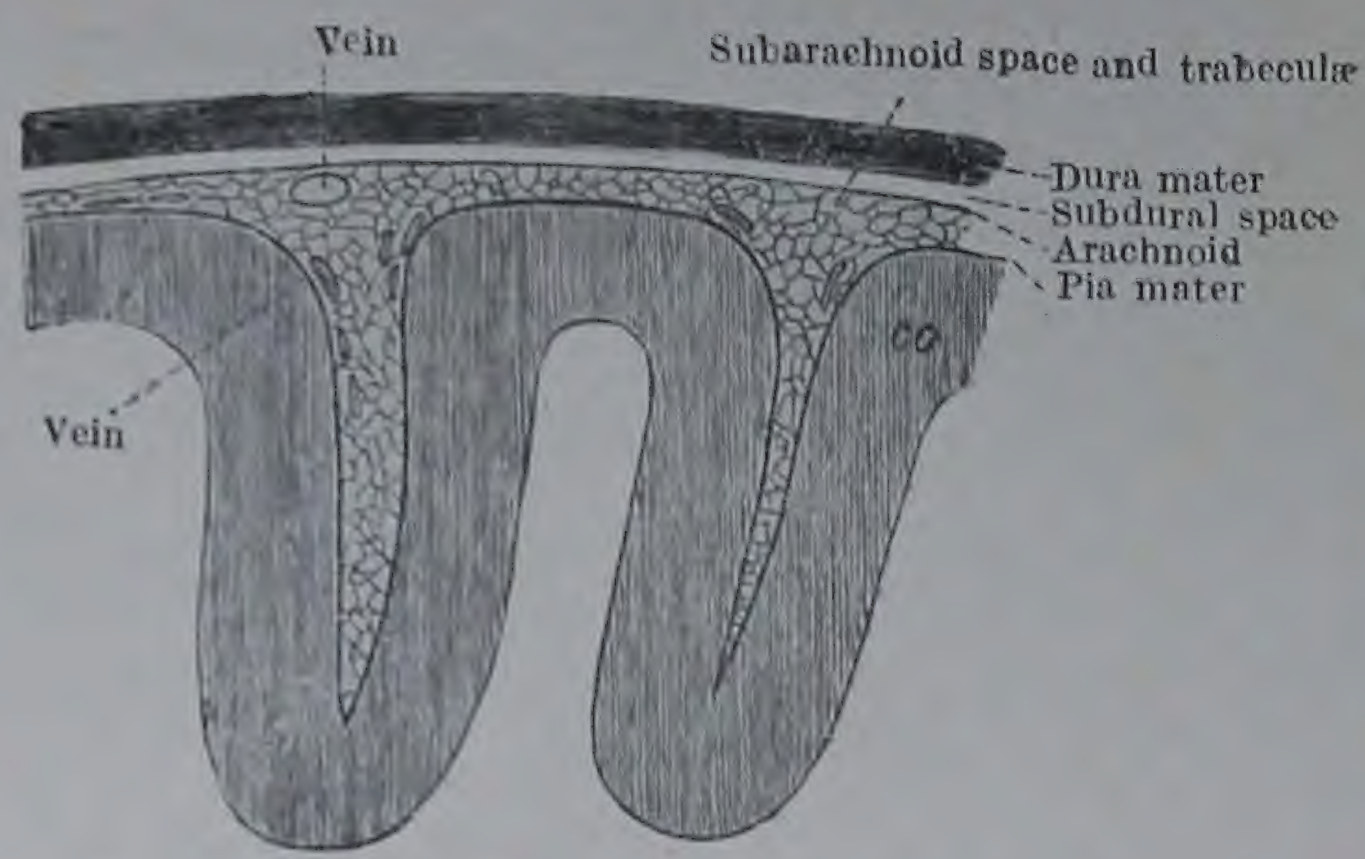

FIG. 140.—Diagrammatic section through tde Meninges of the Brain. (Schwalbe.)
co. Grey matter of cerebral gyri.

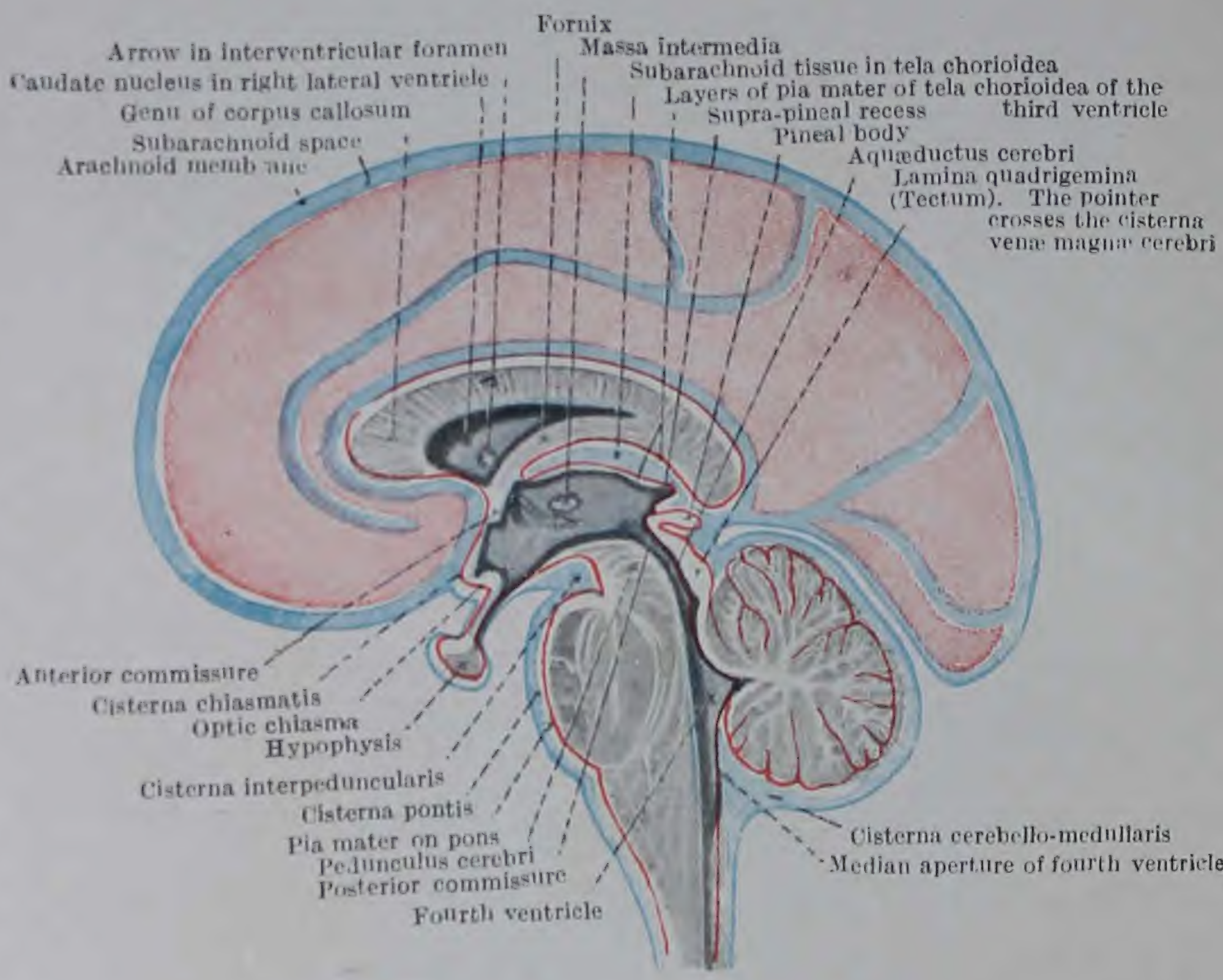

FIG. 141.—Diagram showing some of the Subarachnoid Cisternæ. Dark blue line indicates arachnoid membrane. Pale blue, subarachnoid tissue containing cerebro spinal fluid. Dark red indicates cut margin of pia mater. Pale red, surface of pia mater from which arachnoid has been removed. Purple indicates epithelial lining of the cavities of the brain.

وسیع فاصلوں کے ذریعہ اُم حنونہ سے الگ رہتی ہے۔ زیر عنکبوتی فضا کے چھپلاؤ زیر عنکبوتی برکہ جات کہلاتے ہیں۔ ان کے اندر زیر عنکبوتی بافت نسبتاً کم ہو جاتی ہے۔ ان میں اب گھنا جال نہیں رہتا۔ دونوں محدود کرنے والی جھلیوں کو ملانے والی سہکیں ایک دوسرے کو کاٹنے والے لمبے رشتکی دھاگوں کی شکل اختیار کر لیتی ہیں جو ان فضاؤں میں سے گزرتے ہیں۔ تقطیع کار کو مذکورہ حالات کا ایک خوبصورت مظاہرہ اُس وقت مل جائیگا جب وہ عنکبوتیہ کی اُس جھلی کو کاٹ دیگا جو لب مستطیل اور جسر پر پھیلی ہوئی ہے اور ان دونوں حصوں کو آہستہ سے الگ الگ کر دیگا۔ یہ تقسیم قینچی کے ساتھ وسطی مستوی میں ہونی چاہیئے۔

برکہ جات میں سے بعض خاص ذکر کے محتاج ہیں۔ سب سے بڑے اور سب سے نمایاں برکہ کو دمیغی لبی برکہ (cisterna cerebello medulla) (قدیم نام کبیر O. T. Magna) کہتے ہیں (تصویر 141)۔ یہ مخچہ کے پچھلے حصے کے اندر نخاعی جھلیوں کی زیر عنکبوتی فضا کے پچھلے حصہ کا اوپر کو جانے والا سیدھا بڑھاؤ ہے۔ یہ لب مستطیل اور دمیغ کی زیرین سطح کے پچھلے حصے کے درمیانی وسیع فاصلہ کے اوپر عنکبوتی جھلی کے پل بنانے سے بنتا ہے۔ 372

برکہ جسر (cisterna pontis) زیر عنکبوتی فضاؤں میں سے ایک اور کا نام ہے۔ یہ مخچہ کے فرش پر نخاعی جھلیوں کی زیر عنکبوتی فضا کے اگلے حصے کا اوپر کی طرف کا بڑھاؤ ہے۔ لب مستطیل کے اندر یہ ہر طرف دمیغی لبی (cerebello medullary) برکہ کے ساتھ مسلسل ہے اس لئے بھیجے کی قیمت ایک چوڑی زیر عنکبوتی فضا سے گھری ہوئی ہے۔ برکہ جسر کے اندر فقری اور قاعدی شریانیں واقع ہیں۔

373 جسر سے آگے عنکبوتیہ جھلی بڑھے ہوئے صدغی لختوں کے درمیان مستعرضاً گزرتی ہے۔ اور بھیجے کے قاعدے کے اس خطہ میں کے عمیق خلا کو ڈھانکتی ہے۔ اس طرح کی بند فضا کو برکہ بین ساقینی (interpeduncularis) کہتے ہیں۔ اور اس کے اندر وہ شریانیں واقع ہیں جو شریانی حلقہ (circulus arteriosus) کی بناوٹ میں حصہ لیتی ہیں۔ برکہ بین ساقینی آگے کی طرف تصالبی برکہ (chiasmatis) سے مسلسل ہے جو بصری تصالب کے آگے واقع ہے۔ اور اس کے اندر دماغی شریانیں واقع ہیں (تصویر 141)۔

سارے زیر عنکبوتی برکہ جات بہت آزادی سے ایک دوسرے کے ساتھ اور نیز دماغ کی سطح پر تنگ زیر عنکبوتی فاصلوں کے ساتھ راہ رکھتے ہیں۔ زیر عنکبوتی فضا کسی طرح سے زیر جافی فضا کے ساتھ راہ نہیں رکھتی لیکن بعض مقامات میں یہ بھیجے کے بطینی نظام کے ساتھ چھوٹے روزنوں کے ذریعہ راہ رکھتی ہے۔ تین ایسے روزن چوتھے بطین کے سلسلہ میں مذکور ہیں۔ اور کہتے ہیں کہ ہر طرف ایک جھری کے ذریعہ

برکۂ بین ساقین سے جانبی بطین کے تناظر زیرین قرن کے زیرین اور اگلے سرے میں راستہ جاتا ہے۔

برکۂ بین ساقین (cisterna interpeduncularis) سے ہر طرف جانبی رخ جانے والا دماغی جانبی حفرہ کا برکہ (cisterna fossae lateralis cerebri) ہے جو جانبی شق کے تنے کے ساتھ ساتھ جانبی حفرہ میں جاتا ہے جو وہ گوشہ ہے جس میں جزیرہ (insula) واقع ہے۔ اس کے اندر وسطی دماغی عروق واقع ہیں۔ آگے کی طرف تصابی برکہ اُس بڑھاؤ کے ساتھ مسلسل ہے جو اگلی دماغی عروق کے ساتھ ساتھ طولی شق میں جاتا ہے۔ بڑی دماغی ورید کے گرد وسطی دماغ کی پشت پر کی زیر عنکبوتی فضا کا ایک پھیلاؤ دماغ کی بڑی ورید کا برکہ (قدیم نام جالینوس کی بڑی ورید) (vena magna Jaleni) کہلاتا ہے۔

دماغ کی بڑی ورید کا برکہ اس وقت کھلا تھا، جب بھیجے کو نکالتے وقت وسطی دماغ کو کاٹا گیا تھا۔ اب تقطیع کار کو دوسرے برکوں کا امتحان عنکبوتیہ کو احتیاط کے ساتھ کاٹ کر جہاں یہ اب تک نہیں کٹی کرنا چاہیے۔

تقطیع - عنکبوتیہ کو وسطی مستوی میں لب منتطیل اور جسر کی اگلی سطحوں کے ساتھ ساتھ (بشرطیکہ اس کو پہلے سے یہاں نہیں کاٹا گیا) کاٹنا چاہیے اور دامنوں کو پہلوؤں کی طرف الٹ دو۔ جب یہ ہو چکا تو فقری شریانوں کے بالائی سرے، اور قاعدی شریان جو ان کے ملاپ سے بنتی ہے۔ برکۂ جسر میں پڑی ہوئی ملے گی۔

عنکبوتیہ کے ہر ایک دامن کے اندر سے ایک شگاف پیچھے کو اور جانبی رخ لب منتطیل اور دماغ کی زیرین سطح کے پچھلے حصے کے درمیانی زاویہ کے اندر تک لیجاؤ اور اس طرح برکۂ دمغی لبی (cisterna cerebello-medullaris) کو کھول دو۔ یہ دماغ کے زیرین دودہ (vermis) اور لب منتطیل کی ظہری سطح کے درمیان واقع ہے۔ اور لب منتطیل کی پتلی ظہری دیوار کے اندر سے پس دماغ کے کہف کے ساتھ راہ رکھتا ہے جس کو چوتھا بطین کہتے ہیں۔ یہ دیکھو کہ ہر ایک فقری شریان کی ایک بڑی شاخ یعنی پچھلی زیرین دمغی (cerebellar) دماغ کے زیرین رخ کے پچھلے حصے میں اپنے انقسام کو جاتے وقت دمغی لبی (cerebellomedullary) برکہ میں چلی جاتی ہے۔

جسر کی زیرین سطح پر پھر آؤ اور عنکبوتیہ میں وسطی شگاف کو آگے کی طرف بین ساقینی خط کے اندر قمع کے پچھلے کنارے تک لیجاؤ اور یوں برکۂ بین ساقین کو کھول دو۔ دیکھو کہ وہ عنکبوتیہ جو بین ساقینی برکہ کا

فرش یا زیرین دیوار بناتی ہے۔ پیچھے ہر طرف چشمی حرکی عصب سے اور آگے اور زیادہ جانبی طرف اندرونی سباتی شریان سے چھدی ہوئی ہے۔

اُتنی عنکبوتیہ کو اتار دو جو برکۂ بین ساقین کی زیرین دیوار بناتی ہے۔ اور اس طرح قاعدی شریان کو جہاں یہ اپنی دو پچھلی دماغی شاخوں میں ختم ہوتی ہے، نمایاں کرو۔ دو پچھلی ربطی شاخوں کو بھی تلاش کرو جو متناظر پچھلی دماغی شریان سے نکل کر ہر دو جانب آگے کی طرف جا کر اندرونی سباتی شریانوں میں ملتی ہیں جو کہ برکۂ بین ساقین کے پیش جانبی زاویوں میں داخل ہوتی ہیں۔

بصری تصالب کو احتیاط سے پیچھے کو کھینچو اور اس کے عین آگے عنکبوتیہ کو کاٹو تاکہ برکۂ تصالبی کھل جائے تشکاف کو برکۂ تصالبی کی عنکبوتیہ میں جانبی رخ بصری تصالب کے جانبی کناروں کے ارد گرد لیجاؤ۔ اور دیکھو کہ برکۂ تصالبی تصالب کے کناروں کے گرد ہو کر برکۂ بین ساقین کے ساتھ راہ رکھتا ہے۔ اُس عنکبوتیہ کو نکال دو جو پہلے ہی کاٹ دی گئی ہے اور دیکھو کہ بصری تصالب کے جانبی کناروں سے اُدھر برکۂ بین ساقین اور برکۂ تصالبی جانبی رخ میں ہر طرف بھیجے کے جبہی اور صدغی خطوں کے درمیان بڑھ کر جانبی شق کے تنے میں چلے جاتے ہیں۔

اندرونی سباتی شریانوں کو جہاں وہ بصری تصالب کے پہلوؤں پر واقع ہیں، صاف کرو۔ اور یہ دیکھو کہ (۱) ہر ایک شریان متناظر پچھلی دماغی شریان کے ساتھ پچھلی ربطی شریان کے ذریعہ راہ رکھتی ہے (۲) ہر ایک اندرونی سباتی ایک وسطی اور ایک اگلی دماغی شاخ میں تقسیم ہوتی ہے۔ وسطی دماغی شاخ جانبی رخ لے کر جانبی شق کے تنے میں چلی جاتی ہے اور اگلی دماغی وسطانی رخ بصری تصالب کے اوپر برکۂ تصالبی میں سے گزرتی ہے تاکہ طولی شق میں پہنچے، جس کے اندر یہ چلی جاتی ہے۔ لیکن اس شق میں داخل ہوتے وقت اگلی ربطی شریان کے ذریعہ اپنی سمتِ مخالف کی رفیق سے مل جاتی ہے۔

دماغی شریانوں کا تعاقب اس منزل پر اور زیادہ کرنا قرین مصلحت نہیں ہے۔

عنکبوتی اریکے (arachnoidal granulations) (قدیم نام پیکی اونی اجسام: Pacchionian bodies) - عنکبوتیہ کے ساتھ عنکبوتی اریکوں کے تعلق کا ذکر پہلے ہو چکا ہے (صفحہ 100)۔

375 بھیجے کی اُمِّ حنونہ۔ اُمِّ حنونہ بھیجے کا بالکل متصلہ غلاف ہے۔ یہ شوکی لب کی جوابی جھلی سے زیادہ پتلی اور زیادہ نازک ہوتی ہے۔ اور بھیجے کی سطح کی کل ناہمواریوں کا تعاقب ان کے بہت قریب رہ کر کرتی ہے۔ اس طرح یہ دماغ کی صورت میں ہر ایک تجویف کے اندر ایک شکن بناتی ہے۔ اور دریدگی کے

دونوں پہلوؤں کو استر کرتی ہے۔ دمیغ کے اوپر کا تعلق اتنا گہرا نہیں ہوتا اور یہ دماغ کے بڑے شقاق ہی ہیں جن کے اندر اُم حنونہ کے شکن موجود ہیں۔

یہ بات دیکھی جا چکی ہے کہ بھیجہ کی بڑی دموی عروق زیر عنکبوتی فضا میں سے گزرتی ہیں۔ زیادہ باریک شاخچیاں اُم حنونہ میں داخل ہوتی ہیں۔ جہاں یہ شاخ شاخ ہوتی ہیں۔ اور بھیجہ کے جرم میں داخل ہونے سے پہلے تفمم کرتی ہیں۔ جب یہ بھیجہ میں داخل ہوتی ہیں تو اپنے ساتھ اُم حنونہ سے لئے ہوئے غلاف لیجاتی ہیں۔ اسی لئے اگر تقطیع کار اس جھلی کے کسی حصہ کو دماغ کی سطح پر سے اٹھائیگا تو بہت سے زائدے دماغی جرم سے کھنچتے ہوئے دکھائی دینگے۔ یہ دموی عروق ہیں اور اس جھلی کی عمقی سطح کو ایک کھردری اور رویں دار شکل دیتی ہیں۔

اُم حنونہ بھیجہ کی بیرونی سطح ہی تک محدود نہیں بلکہ اس کے اندرون میں بھی ایک شکن جاتا ہے جو بھیجہ کی تقطیع میں نمایاں ہوگا۔ اور تیسرے بطین کے نسیجہ مشیمیہ (tela chorioidea) (قدیم نام: نقاب حائل velum interpositum) کے نام سے مذکور ہوگا (تصویر 174)۔

بھیجہ کی دموی عروق

376

تقطیع کار کو بھیجہ کی دموی عروق کا مطالعہ بھیجہ کی وریدوں کے امتحان سے شروع کرنا چاہئے۔ وہ فوراً وریدی سبیلوں کو پالیگا۔ اور بآسانی ان میں سے بعض کا تعاقب کر سکیگا۔ لیکن بعض کو ان کی ابتداؤں سے ان کے اختتاموں تک کھوجنے میں بہت دقت ہوگی۔ اور حقیقتاً یہ بھی ممکن ہے کہ بعض دیکھنے کے قابل نکات کی تصدیق کے لئے اس کو خاص طور پر تیار کئے ہوئے نمونوں کو پڑھنا پڑے۔

بھیجہ کی وریدیں۔ بھیجہ کی وریدی سبیلوں میں اُم جافیہ کے وریدی دموی اجواف اور ان میں کھلنے والی وریدیں شامل ہیں۔ وریدی جوفوں کو اس وقت دیکھا گیا تھا جب اُم جافیہ کا مطالعہ بھیجہ کو نکالنے کے بعد کیا گیا تھا (صفحات 113, 114,115)۔

دماغی نیم کروں کی وریدیں۔ وہ وریدیں جو اُم جافیہ کے وریدی جوفوں میں ملتی ہیں۔ اور ان کی معاون وریدیں ابھی تک جگہ پر قائم ہیں۔ ان میں سے بیشتر زیر عنکبوتی فضا میں نیم کرہ کی سطحوں پر واقع ہیں۔ مگر چند بھیجہ کے اندر سے نکلتی ہیں۔ آخرالذکر میں سے ایک یعنی بڑی دماغی ورید (great cerebral

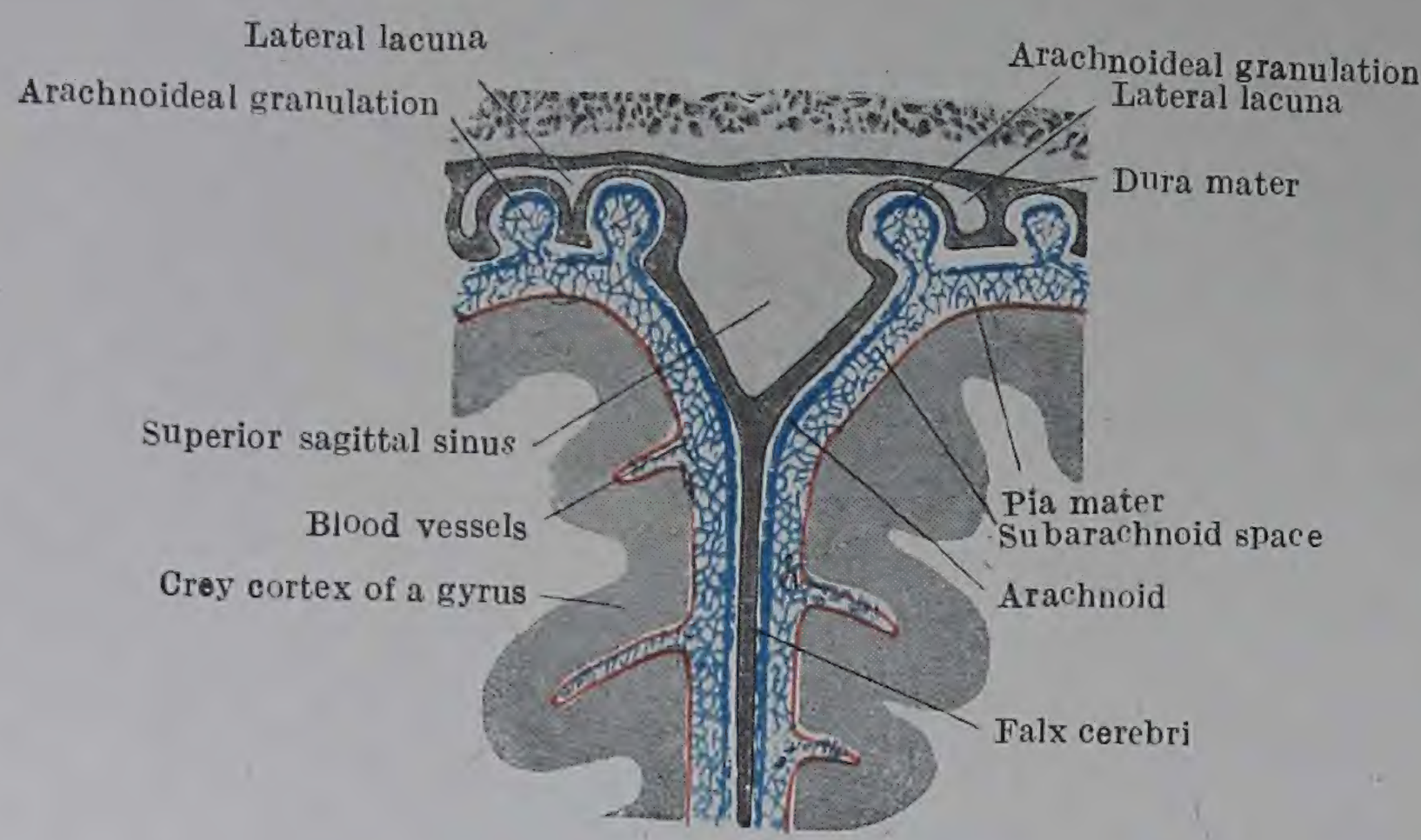

FIG. 142.—Diagram of a frontal section through the middle portion of the cranial vault and subjacent brain to show the membranes of the brain and the arachnoideal granulations.

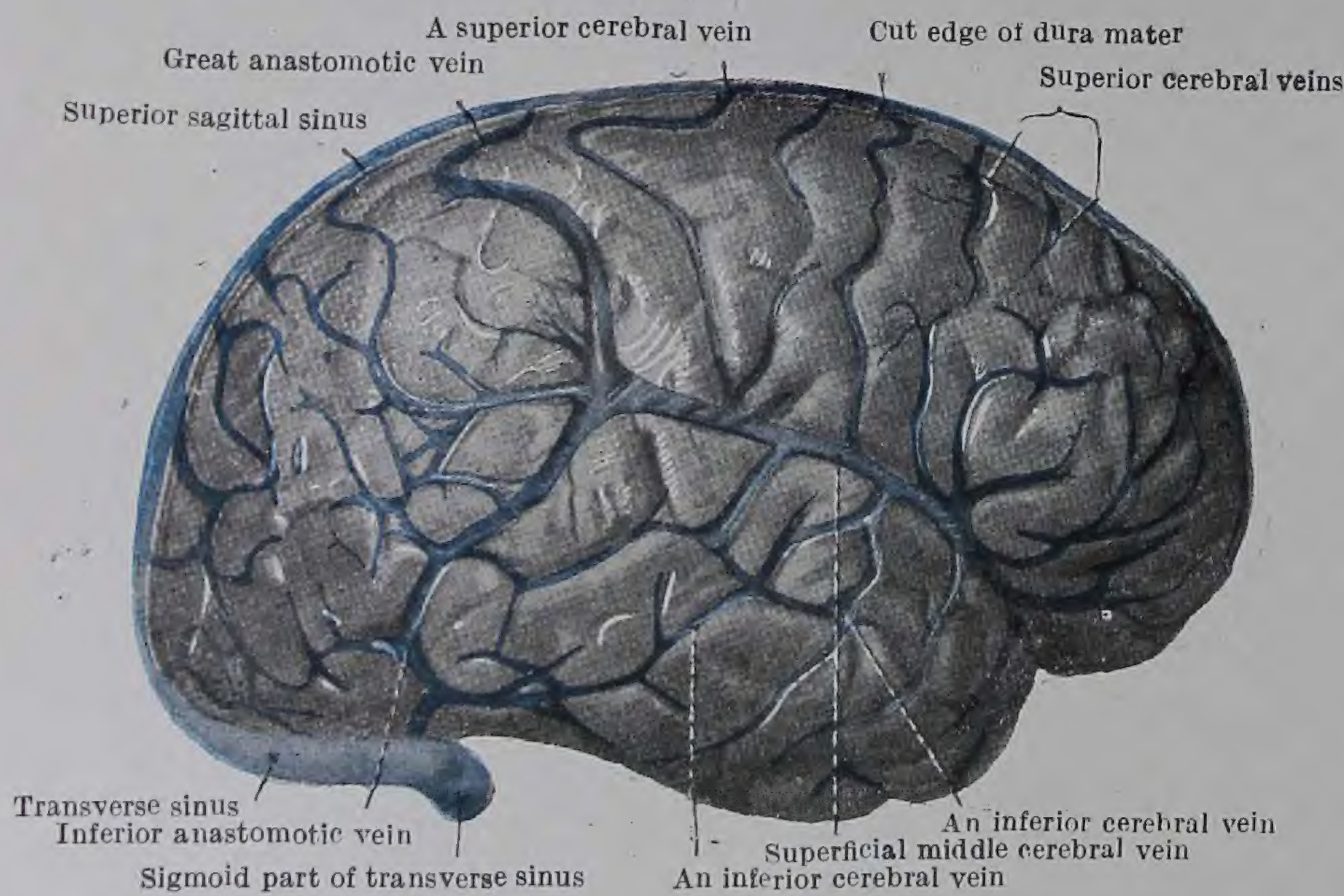

FIG. 143.—Veins of the supero-lateral surface of the Hemisphere. The dura mater has been removed, but the arachnoid and pia mater are *in situ*.

(vein) اس وقت دیکھی گئی تھی جب بھیجہ کے بالائی حصّے جمجمہ میں سے نکالے گئے تھے (صفحہ 108)۔ یہ ورید جسم ثفنیہ کے عصابہ (splenium) کے نیچے سے نکلتی ہے۔ اور اوپر اور پیچھے کو بڑی دماغی ورید کے برکہ میں جاکر خیمۂ دمیغ کے اندر سیدھے جوف کے اگلے سرے میں مل کر ختم ہو جاتی ہے (صفحہ 107۔ تصویر 35)۔ اس کا کٹا ہوا سرا ابھی تک جسم ثفنیہ کے عصابہ کے ذرا پیچھے والے برکہ میں پڑا ہوا ملتا ہے۔

ہر طرف بڑی دماغی ورید میں داخل ہونے والی ایک معاون ورید ہے جس کو قاعدی ورید (basal vein) کہتے ہیں۔ یہ اگلے ثقوب جرم (anterior perforated substance) کے خطہ سے ساقِ دماغ (pedunculus cerebri) کے پہلو کے گرد گھومتی ہے۔ قاعدی ورید زیر عنکبوتی فضا کے اندر اگلے ثقوب جرم کے نیچے تین وریدوں کے ملاپ سے بنتی ہے۔ یعنی (۱) اگلی دماغی ورید (۲) جزیرہ کی سطح سے ایک ورید جو عمیق وسطی دماغی ورید (deep middle cerebral vein) کہلاتی ہے۔ اور (۳) اگلی مخطط ورید (anterior striate vein) جو بھیجہ کے جرم میں سے نکلتی ہے۔ اگلی دماغی ورید (anterior cerebral vein) اپنی طرف کے کرہ کی وسطانی سطح کے بیشتر حصہ کا خون لاتی ہے۔ اور بصری تصالب سے ذرا آگے طولی شق کے اگلے حصہ سے نکلتی ہے۔ پھر یہ قاعدی ورید میں اپنے اختتام کی طرف جاتے وقت اگلے ثقوب جرم کا تقاطع کرتی ہے۔

377

بعض دفعہ تقطیع کار کے لئے قاعدی ورید یا اس کی معاونوں کو اگر وریدیں خالی ہوں، ظاہر کرنا مشکل بلکہ ناممکن ہوگا۔ لیکن نمونوں کی خاص تعداد میں یہ بغیر دقّت مل جاتی ہیں۔

نیم کرّہ کی فوق جانبی سطح کی وریدیں دو گروہوں یعنی بالائی اور زیرین دماغی وریدوں میں منقسم ہیں۔

بالائی دماغی وریدیں (superior cerebral veins) اوپر کے رُخ نیم کرہ کے فوق وسطانی کنارہ کی طرف جاتی ہیں۔ جہاں یہ بالائی سہمی جوف میں ختم ہوتی ہیں۔ یہ تعداد میں چھ سے بارہ تک ہوتی ہیں۔ زیادہ اگلی وریدیں اس جوف میں زاویہ قائمہ پر داخل ہوتی ہیں۔ لیکن زیادہ پچھلی وریدوں کے سوراخ ترچھے اور آگے کی طرف رخ رکھتے ہیں۔ یعنی جوف کے اندر کی دموی دھار کے خلاف (تصویر 143)۔

زیرین دماغی وریدوں (inferior cerebral veins) میں سے بیشتر جانبی شق کی پچھلی شاخ کی طرف متدفق ہوتی ہیں۔ جہاں یہ اوپری وسطی دماغی (superficial middle cerebral) وریدیں ختم ہوتی ہیں جو آگے کو اس شق کے ساتھ ساتھ جاتی ہے۔ اور پھر اس شق کی پچھلی

378 شاخ کو چھوڑ کر اس شق کے تنے کے ساتھ ساتھ وسطانی رُخ مڑتی ہے۔ اور کنفکی جوف میں ختم ہوتی ہے۔ اگر ورید کو کھوجا جائے تو اس کا آخری کٹا ہوا سرا بین ساقینی حفرہ کے اگلے حصے کے خط میں ملے گا۔

زیرین دماغی وریدیں جو اوپری وسطی دماغی ورید میں ختم نہیں ہوتیں، نیچے کے رخ میں نیم کرہ کے زیر جانبی کنارے کی طرف جاتی ہیں اور آڑے جوف (transverse sinus) میں ختم ہوتی ہیں۔

تقریباً تمام صورتوں میں ایک بلا واسطہ راستہ بالائی سہمی جوف (superior sagittal sinus) اور اوپری وسطی دماغی ورید کے پچھلے حصے کے درمیان ایک ورید کے ذریعہ ہوتا ہے جو بڑی یا اوپری تضمی ورید (great or superficial anastomatic vein) کہلاتی ہے اور اکثر اوپری سطحی دماغی ورید کا پچھلا حصہ آڑے جوف کے ساتھ زیرین دماغی وریدوں میں سے ایک ورید کے اندر سے راہ رکھتا ہے جو ان دونوں میں کھلتی ہے اور جو زیرین یا چھوٹی تضمی ورید (inferior or small anastomatic vein) کہلاتی ہے۔ یہ دونوں راہیں ان صورتوں میں ایک اہمیت اختیار کر لیتی ہیں جن میں بالائی سہمی جوف کا پچھلا حصہ یا دونوں آڑے جوفوں کی ابتدائیں بند ہو جاتی ہیں۔

نیم کرہ کی وسطانی سطح کی بیشتر وریدیں اگلی دماغی ورید میں ختم ہوتی ہیں جو جسم ثفنیہ کی بالائی سطح کے ساتھ ساتھ جاتی ہے۔ لیکن بعض زیرین سہمی جوف میں ختم ہوتی ہیں اور بعض بالائی سہمی جوف کی طرف صعود کرتی ہیں۔

نیم کرہ کی زیرین سطح کے اگلے حصے کی وریدیں یا تو اوپری وسطی دماغی ورید میں ملتی ہیں۔ یا اگلی دماغی ورید میں۔ زیرین سطح کے پچھلے حصے کی وریدیں قاعدی ورید، بالائی حجری جوف، سیدھے جوف (straight sinus) اور آڑے جوف کی طرف جاتی ہیں۔ نیم کروں کے اندر سے آنے والی وریدیں جو بڑی دماغی ورید میں ملتی ہیں، آئندہ بیان ہوں گی (دیکھو صفحہ 444)۔

وسط دماغ کی وریدیں۔ وسط دماغ سے کوئی بڑی وریدیں نہیں آتیں۔ اور وہ چھوٹی وریدیں جو دماغ کے اِس حصے کا خون واپس لاتی ہیں: یا تو بڑی دماغی ورید میں یا قاعدی وریدوں میں یا دونوں میں ختم ہوتی ہیں۔

دمیغ کی وریدیں۔ دمیغ کی بالائی سطح پر کی وریدیں آگے کو جاتی ہیں۔ بعض بڑی دماغی ورید میں ختم ہوتی ہیں۔ اور بعض بالائی حجری جوفوں میں۔ دمیغ کے زیرین رخ کی بعض وریدیں سیدھے جوف میں ختم ہوتی ہیں۔ اور بعض آڑے جوف، قذالی جوف یا زیرین حجری جوف میں۔

379 **جسر کی وریدیں۔** جسر کے بالائی حصے کی وریدیں قاعدی ورید میں ملتی ہیں اور زیرین حصے

سے آنے والی یا دمیغی وریدوں میں ملتی ہیں یا وہ زیرین حجری جوفوں میں ختم ہوتی ہیں۔

لبِ مستطیل کی وریدیں لبِ مستطیل کی چھوٹی وریدیں مستدق ہو کر اگلی یا پچھلی وسطی وریدبن جاتی ہیں۔ یا یہ دماغی اعصاب کے آخری چار جوڑوں کی جڑوں کے ساتھ ساتھ جاتی ہیں۔ اگلی وسطی وریداوپر جسر کی وریدوں کے ساتھ اور نیچے شوکی لب کی وریدوں کے ساتھ راہ رکھتی ہے۔ پچھلی وسطی وریدبھی نیچے شوکی لب کی وریدوں کے ساتھ راہ رکھتی ہے۔ اور اوپر یا تو زیرین حجری جوفوں میں یا قاعدی ضفیرہ میں ختم ہوتی ہے۔ برآمدہ وریدیں جو آخری چار اعصاب کے ہمراہ ہوتی ہیں، یا تو زیرین حجری جوفوں، اندرونی وداجی وریدوں کے بالائی حصوں یا ملعوم والے ضفیرہ میں ختم ہوتی ہیں۔

شریانیں جو بھیجہ کو خون پہنچاتی ہیں چار بڑے شریانی تنے بھیجہ کی رسد کے لئے جمجمہ کے اندر خون لیجاتے ہیں۔ یعنی دو اندرونی سباتی شریانیں، اور دو فقری شریانیں۔ فقری شریانیں سوراخ اعظم (foramen magnum) میں سے داخل ہوتی ہیں۔ اور اندرونی سباتی شریانیں سباتی قناتوں میں سے گزر کر دریدہ سوراخوں میں سے اندر آتی ہیں۔ فقری اور اندرونی سباتی شریانیں دماغ کو جمجمہ میں سے نکالتے وقت کاٹی گئی تھیں۔ اندرونی سباتی شریانوں کے کٹے ہوئے سرے دماغ کے قاعدے پر بصری تصالب کے پہلوؤں کے قریب ملیں گے۔ جب جھلیوں کے باقی ماندہ حصے اس کے گرد سے نکال لئے جائیں گے تو ہر ایک اندرونی سباتی اپنے کٹے ہوئے سرے سے تھوڑا فاصلہ اوپر اور اگلے ثقوب جرم سے ذرا نیچے ایک بڑی شاخ یعنی وسطی دماغی شریان میں جو جانبی رُخ جاتی ہے۔ اور ایک چھوٹی شاخ یعنی اگلی دماغی شریان میں جو وسطانی جانب جاتی ہے، تقسیم ہوتی ملیگی۔

فقری شریانیں لبِ مستطیل کے پہلوؤں کے گرد گھومتی ہیں اور اس کے بالائی کنارے پر وسطی مستوی میں مل کر قاعدی شریان بناتی ہیں جو جسر کے بالائی کنارے تک جاتی ہے جہاں یہ دو پچھلی دماغی شریانوں میں تقسیم ہو جاتی ہے۔

لیکن دماغی شریانیں جو مختلف جانبوں کی اندرونی سباتی شریانوں سے اٹھتی ہیں، ایک دوسری کے ساتھ اور پچھلی دماغی شریانوں کے ساتھ تفمموں کے ایک قابل ذکر اور مکمل سلسلہ کے ذریعہ جو بھیجہ کے قاعدے پر واقع ہوتے ہیں۔ اور نیز نیم کروں کی سطحوں پر ام حنونہ کے اندر اپنی اختتامی شاخوں کے تفمموں کے ذریعہ مل جاتی ہیں۔

تفمموں کے زیادہ قابل ذکر سلسلے بھیجہ کے قاعدے پر واقع ہیں۔ ان میں ولیس (Willis) کا شریانی دائرہ شامل ہے۔ اس دائرہ میں جو شریانیں حصہ لیتی ہیں وہ بین ساقینی برکہ اور برکۂ تصالبی کے اندر

واقع ہیں۔

شریانی دائرہ (قدیم نام دائرۂ ولّیس: circle of Willis) تفمات کا وہ سلسلہ جس سے شریانی دائرہ بنتا ہے، بھیجہ کے قاعدہ پر اس گہرے غار میں ہے جو جسر کے آگے اور تصالب بصری کے گرد واقع ہے۔ یہ نام نہاد دائرہ حقیقت میں ہفت پہلو یا شش پہلو شکل کا ہوتا ہے۔ اور وہ عروق جن سے یہ بنتا ہے جیسا کہ پہلے بیان ہوا، برکۂ بین ساقین اور برکۂ تصالبی میں واقع ہیں۔ آگے کی طرف یہ اگلی ربطی شریان سے بنتا ہے جو دونوں اگلی دماغی شریانوں کو جوڑتی ہے۔ ہر جانب پر پچھلی ربطی شریان واقع ہے جو اندرونی سباتی کو (جس میں سے اگلی دماغی شریان نکلتی ہے) پچھلی دماغی شریان کے ساتھ ملاتی ہے۔ یہ شریانی حلقہ پیچھے قاعدی شریان کی دو پچھلی دماغی شریانوں میں پھٹ جانے سے مکمل ہوتا ہے۔ عموماً یہ شریانی دائرہ متشاکل نہیں ہوتا۔ ایک پچھلی ربطی شریان تقریباً ہمیشہ اپنی سمتِ مخالف کی رفیق سے بڑی ہوتی ہے۔ 381

شاخوں کے دو سلسلے جو دونوں دماغ کو جاتے ہیں، لیکن اپنے طریقۂ تقسیم میں بہت اختلاف رکھتے ہیں، دماغی شریانوں سے چلتے ہیں۔ ایک سلسلہ بہت سی نازک شاخچیوں سے بنتا ہے جو عموماً خاص مقامات میں گروہوں میں نکلتی ہیں۔ اور فوراً دماغ کے جرم کو چھیدتی ہیں تاکہ اس کے اندر چلی جائیں۔ یہ مرکزی یعنی قاعدی شاخوں کا ایک سلسلہ ہے۔ دوسرا سلسلہ ان شاخوں سے بنا ہے جو دماغ کی سطح پر پھیلتی ہیں۔ اور اس کو قشری شاخوں (cortical branches) کا سلسلہ کہتے ہیں۔ بھیجہ کے مرکزی حصے جن میں قاعدی عقدے شامل ہیں۔ اپنی دموی رسد مرکزی نظام سے پاتے ہیں۔ اور وہ عروق جن سے یہ گروہ بنتا ہے، ایک دوسری کے ساتھ تفمم نہیں کرتیں۔ قشری عروق دماغی قشرہ کو رسد پہنچاتی ہیں۔ اور ان سے زیادہ باریک شاخیں جو ام حنونہ میں پھیلتی ہیں، ایک دوسری کے ساتھ تفمم کرتی ہیں۔ اس لئے دماغی قشرہ کے نواحی دموی علاقے ایک دوسرے سے اچھی طرح الگ نہیں ہیں۔ 382

فقری شریانیں۔ ہر ایک فقری شریان فقری قنال کے بالائی حصے میں امِّ جافیہ اور عنکبوتیہ کو چھید کر زیرِ عنکبوتی فضا میں داخل ہوتی ہے۔ سوراخِ اعظم میں سے جمجمہ کے اندر پہنچ کر یہ پہلے پہل لب مستطیل کے پہلو پر اوپر کو جاتی ہے۔ لیکن جلد ہی لب مستطیل کے اگلے رخ کی طرف جھک جاتی ہے۔ اور وسطی مستوی میں اپنی سمتِ مخالف کی رفیق کے ساتھ ہو کر جسر کے زیرین کنارے پر اس میں ملکر قاعدی شریان بناتی ہے۔

وہ شاخیں جو فقری شریان کے درجمجمی حصہ سے آتی ہیں۔ یہ ہیں:—

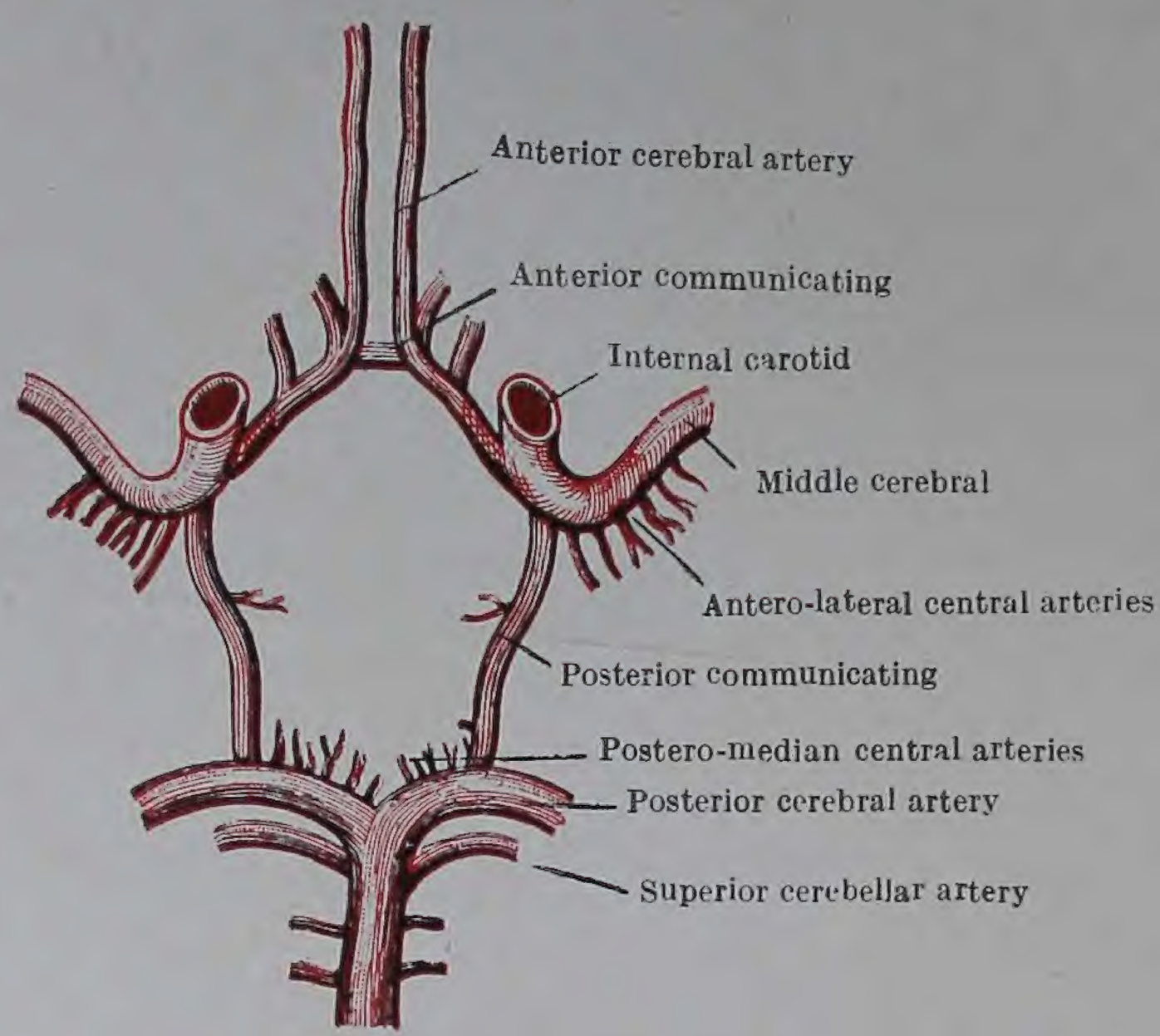

FIG. 144.—Diagram of the Circulus Arteriosus.

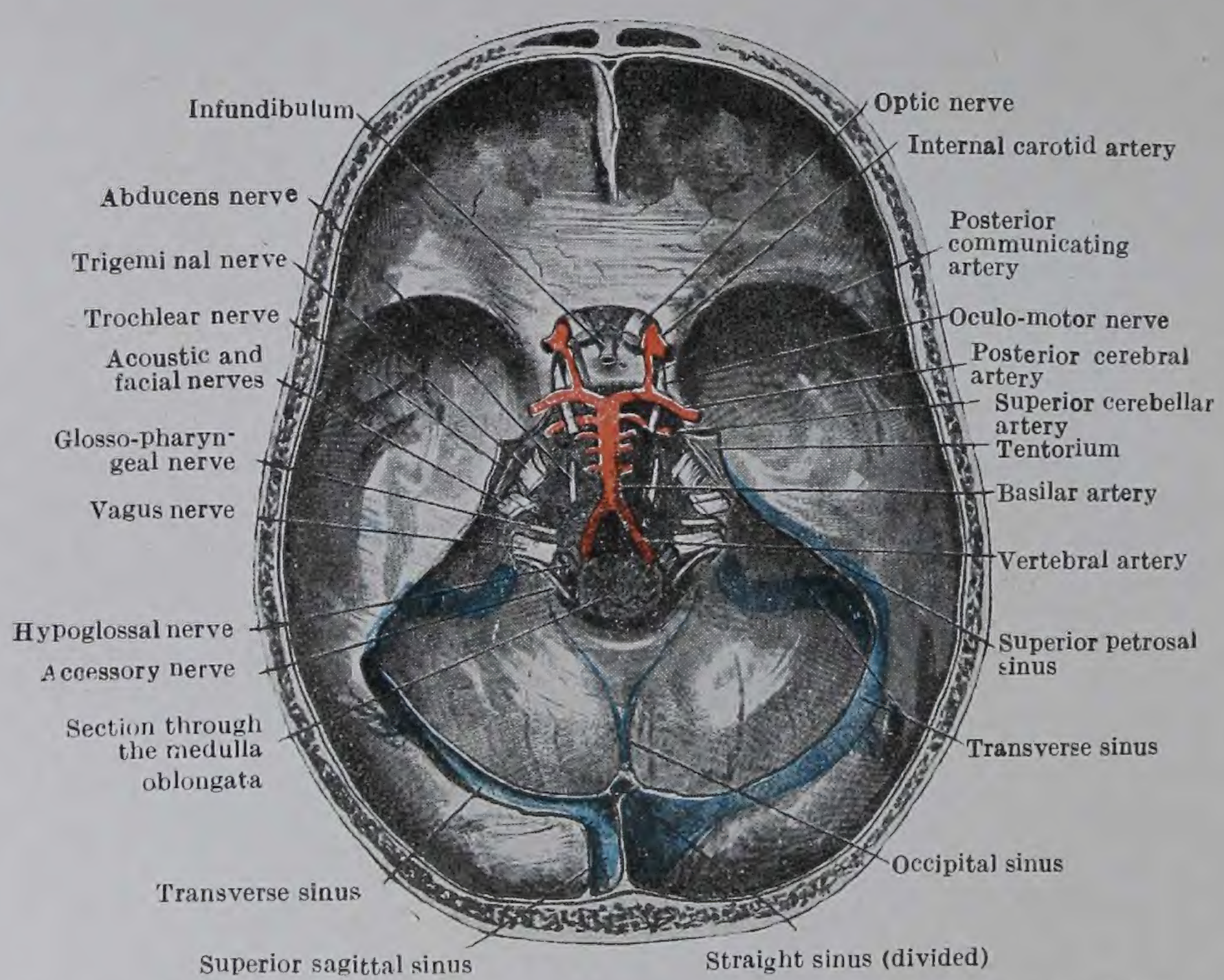

FIG. 145.—Floor of the Cranium after the removal of the Brain and the Tentorium Cerebelli. The blood vessels forming the Circulus Arteriosus have been left in place.

۱۔ پچھلی نخاعی
۲۔ پچھلی زیرین دمیغی
۳۔ اگلی نخاعی
۴۔ بصلی (bulbar)

پچھلی نخاعی شریان (arteria spinalis posterior) پہلی شاخ ہے۔ فقری شریان میں سے اس کے ام جافیہ کو چھیدنے کے بعد نکلتی ہے۔ یہ نیچے کی طرف شوکی لب پر پچھلی عصبی جڑوں کے خط کے ساتھ ساتھ جاتی ہے (صفحہ 90)۔

پچھلی زیرین دمیغی شریان (arteria cerebelli inferior posterior) یہ شریان فقری شریان کی سب سے بڑی شاخ ہے۔ یہ پچھلی نخاعی شریان سے ذرا اوپر نکلتی ہے۔ اور پیچھے کی طرف لب مستطیل کے بالائی حصے کے پہلو پر پہلے زیر لسانی عصب کے خیطوں کے درمیان اور پھر تائیہ کے خیطوں کے درمیان ایک خمدار راستہ اختیار کرتی ہے۔ آخر کار حبلی الشکل جسم (restiform body) کے گرد گھوم کر دمیغ کے نشیبوں میں پہنچتی ہے۔ اور برکۂ دمیغی لبّی میں داخل ہوتی ہے۔ جہاں یہ دو اختتامی شاخوں میں تقسیم ہو کر ختم ہو جاتی ہے۔ ایک شاخ متناظر دمیغی نیم کرہ کی زیرین سطح کے پچھلے حصے پر پھیلتی ہے۔ دوسری نشیبوں میں دودیہ اور نیم کرہ کے درمیانی میزاب میں ان دونوں کو رسد پہنچاتی جاتی ہے۔ اس شریان کا تنہ لب مستطیل کو وہ شاخیں دیتا ہے جو زیتون (olive)، شوکی دمیغی، شوکی عرشی (spino-thalamic)، احمری نخاعی (rubro spinal) اور زیتونی دمیغی قطعات، نیز تائیہ اور لسانی بلعومی اعصاب کی نواتوں کو رسد پہنچاتی ہیں (بری اور اسٹاپفورڈ: Bury and Stopford)۔

383 **اگلی نخاعی شریان** یہ شریان جسر کے زیرین کنارے کے قریب نکلتی ہے۔ اور دونوں جانب کی عروق شاذ ہی برابر جسامت کی ہوتی ہیں۔ یہ لب مستطیل کی اگلی سطح پر مستدق ہوتی ہیں۔ اور دونوں ملکر وسطی عرق کی ابتدا بناتی ہیں جو نیچے کی طرف شوکی لب کی بطنی سطح پر جاتی ہے۔

بصلی شرائین (bulbar arteries) وہ باریک عروق ہیں جو لب مستطیل کے جرم میں داخل ہوتی ہیں۔ یہ دونوں خود فقری شریان اور نیز اس کی شاخوں سے نکلتی ہیں۔

قاعدی شریان۔ یہ شریان جسر کے زیرین کنارے سے بالائی کنارے تک جاتی ہے۔ جسر کے وسطی میزاب میں اور برکۂ جسر کے وسطی حصہ میں واقع ہوتی ہے۔ یہ جسر کے زیرین کنارے پر

دونوں فقری شریانوں کے ملاپ سے بنتی ہے اور اس کے بالائی کنارے پر دونوں پچھلی دماغی شریانوں میں تقسیم ہو جاتی ہے۔ اس کو آگے کی طرف قذالی ہڈی کا قاعدی حصہ اور وتدی کی پشتِ سرج (dorsum sella) سہارا دیتے ہیں (تصویر 38)۔

بیشتر شاخیں جو قاعدی شریان سے نکلتی ہیں، اس کے پہلوؤں سے اٹھتی ہیں اور اس سے جانبی رخ جاتی ہیں، وہ یہ ہیں:—

۱۔ جسری
۲۔ اندرونی سمعی
۳۔ اگلی زیرین دمیغی
۴۔ بالائی دمیغی
۵۔ پچھلی دمیغی

384 **جسر کو جانے والی فروع** (rami ad pontum)۔ یہ شاخیں بہت سی نازک شاخچیاں ہیں جو جسر کی سطح پر اس کے جرم میں داخل ہونے سے پہلے جانبی رُخ جاتی ہیں۔

اندرونی سمعی شریان (arteria auditiva interna)۔ یہ شریان جسر والی شاخوں میں ملیگی۔ یہ سمعی عصب کے ساتھ اندرونی سمعی منفذ میں جاتی ہے۔ اور اندرونی کان میں پھیلتی ہے۔

اگلی زیرین دمیغی شریان (arteria cerebella anterior inferior)۔ یہ شریان پس جانبی رخ میں مڑتی ہے تاکہ دمیغ کی زیرین سطح کے اگلے حصے پر پہنچے۔

بالائی دمیغی شریان۔ یہ شریان ہر جانب ایک بڑی رگ ہے جو قاعدی سے اس کے اختتام کے قریب نکلتی ہے۔ یہ جانبی رخ اور پیچھے کی طرف متناظر ساق دماغ کے گرد گھوم کر، جسر کے بالائی کنارے کے ساتھ ساتھ، دمیغ کی بالائی سطح تک جاتی ہے جہاں اس کی اختتامی شاخیں رمادی مادے میں داخل ہونے سے قبل پھیلتی ہیں۔

پچھلی دماغی شریان (arteria cerebri posterior)۔ دونوں بالائی دمیغی شریانوں کے آغاز سے ہٹتے ہی قاعدی شریان دونوں پچھلی دماغی شریانوں میں تقسیم ہو جاتی ہے جو ایک دوسری سے متسع ہوتی ہیں۔ اور وسطی دماغ (mesencephalon) کے گرد جانبی رخ اور پیچھے کو مڑتی ہیں۔ پھر یہ عقبی رخ جسمِ ثفنی کے عصابہ کی زیرین سطح کی طرف جاتی ہیں۔ اپنی گزرگاہ کے پہلے حصہ میں ہر ایک پچھلی دماغی شریان متناظر ساقِ دماغ اور فرس البحری (hippocampal) تزرید کے درمیانی فصل میں عمقی واقع ہوتی ہے۔ پھر یہ ظفری شق میں داخل ہوتی ہے۔ اور اس شق کے اندر دو اختتامی شاخوں یعنی ظفری اور جداری قذالی میں تقسیم ہو کر ختم ہوتی ہے (تصاویر 146,147)۔

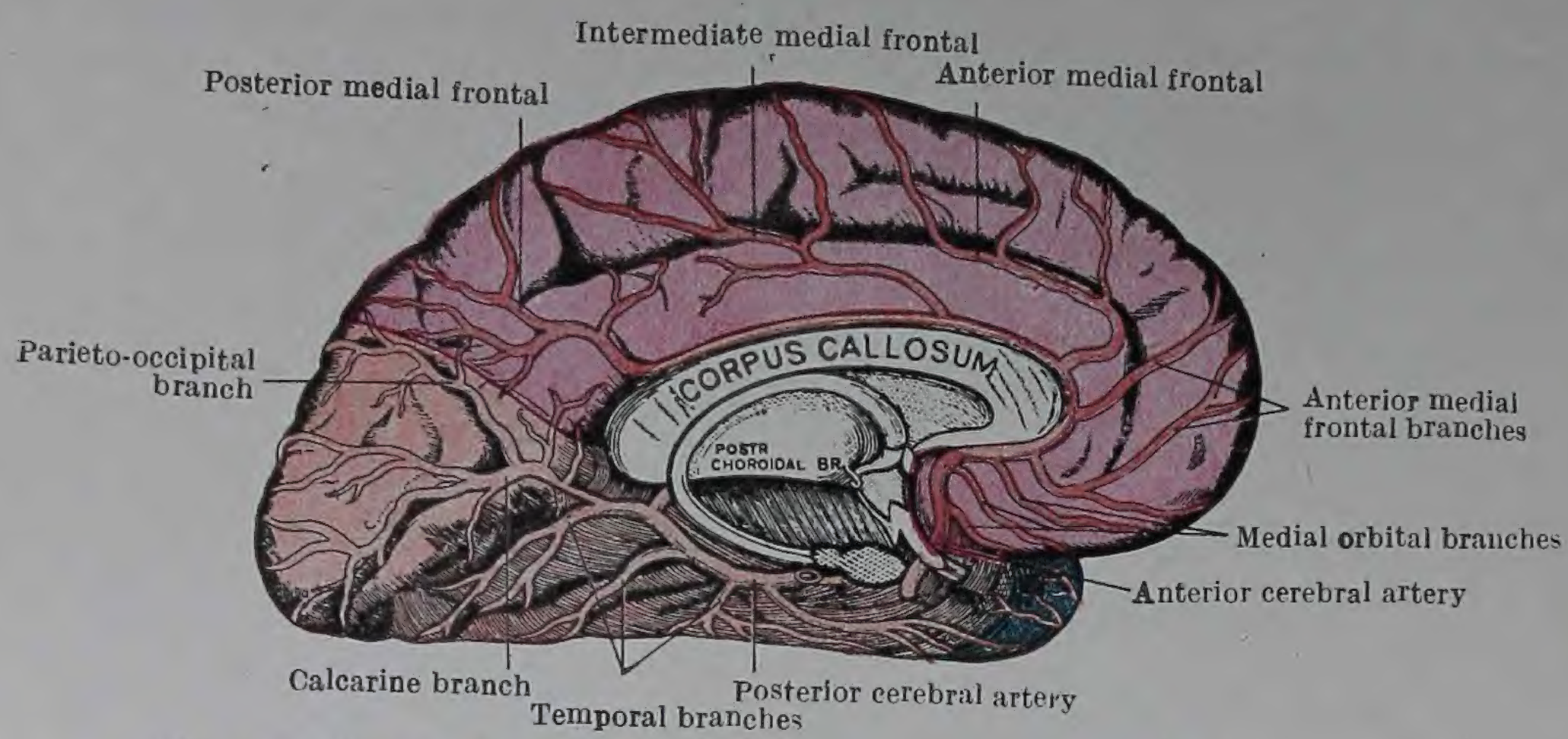

FIG. 146.—Medial and Tentorial Surfaces of the left Cerebral Hemisphere. The district supplied by the anterior cerebral artery is tinted *purple*; by the middle cerebral artery, *blue*; and by the posterior cerebral artery, *red*. (Semi-diagrammatic.)

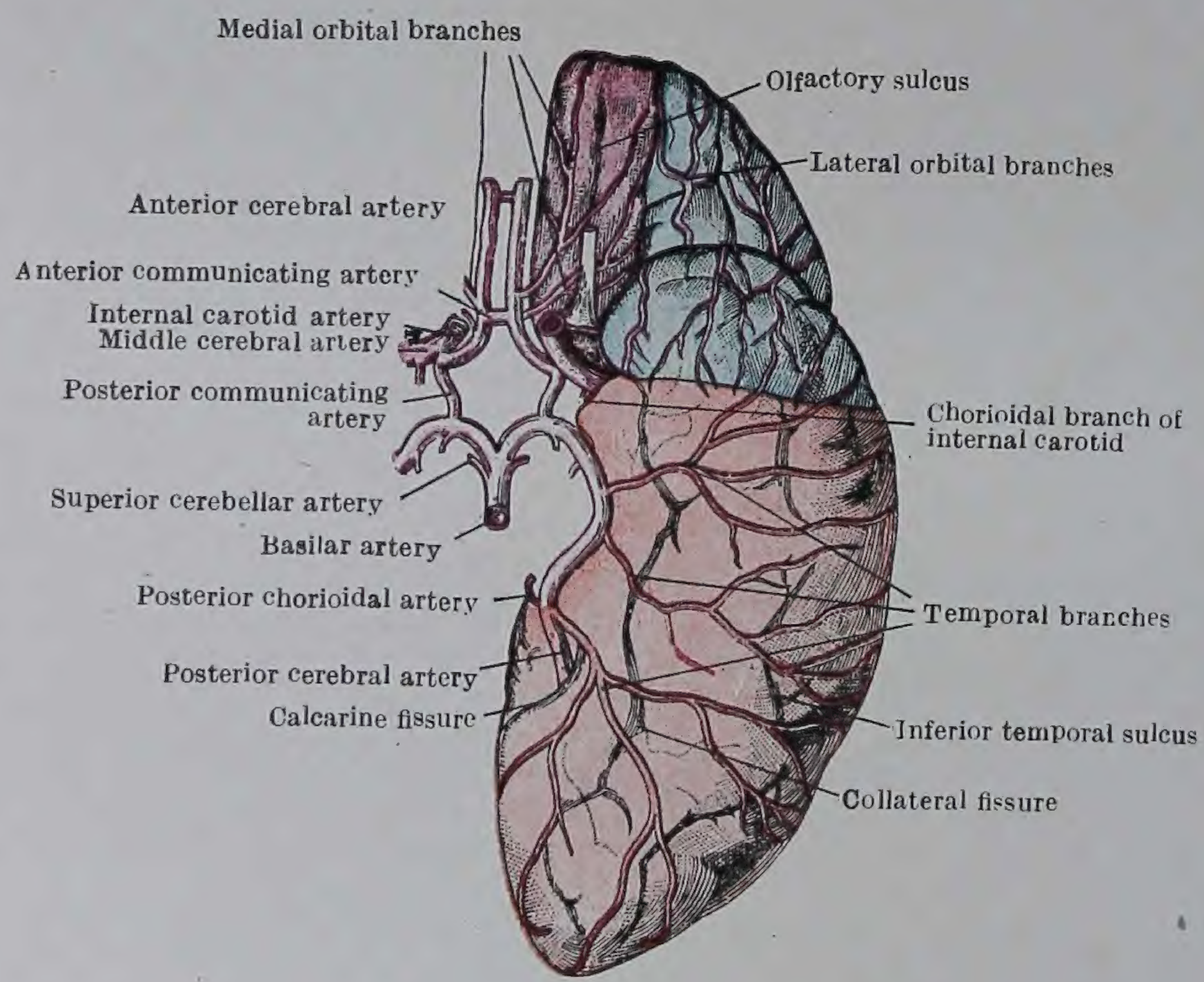

FIG. 147.—Inferior surface of the Cerebral Hemisphere. The districts supplied by the three cerebral arteries are tinted differently: posterior cerebral artery, *red*; middle cerebral artery, *blue*; anterior cerebral artery, *purple*.

چشمی حرکی عصب پچھلی دماغی اور بالائی ذہیفی شریانوں کے درمیانی فصل میں اُس جگہ کے قریب گزرتی ہیں جہاں یہ قاعدی سے نکلتی ہیں۔ اور جہاں چھوٹا بکری عصب (trochlear nerve) ساقِ دماغ کے گرد پچھلی دماغی شریان کے نیچے گھومتا ہے۔

ذیل کی شاخیں ہر ایک پچھلی دماغی شریان سے نکلتی ہیں:۔

مرکزی یا قاعدی
- پس وسطانی
- پس جانبی
- پچھلی مشیمیتی (chorioidal)

قشری
- صدغی
- ظفری
- جداری قذالی

پس وسطی مرکزی (postero-median central) شریانیں مادری تنے کے آغاز کے قریب نکلتی ہیں۔ یہ دونوں دماغی ساقین کے درمیانی فصل میں اوپر کو جاتی ہیں۔ اور پچھلے ثقوب جرم (قدیم نام = پچھلا ثقوب مقام) کو چھیدنے کے بعد زیر عرشہ۔ عرشہ۔ اور ساقِ دماغ کے وسطانی حصے کو رسد پہنچاتی ہیں۔

پس جانبی مرکزی (postero-lateral central) شریانیں چھوٹی نازک شاخچیاں ہیں جو ساقِ دماغ کی جانبی سطح سے اٹھتی ہیں۔ اور ورقۂ چار توامی اور عرشہ کو جاتی ہیں۔

پچھلی مشیمیتی (posterior chorioidal) شریان تیسرے بطین کے نسیجہ مشیمی (tela chorioidea) اور جانبی بطین کے مشیمیتی ضفیرہ کو جاتی ہے (تصاویر 148 اور 163)۔

قشری شاخیں نیم کرہ کے پچھلے حصہ کی وسطانی۔ زیریں اور فوق جانبی سطحوں کو جاتی ہیں (تصاویر 146, 147, 148)۔

صدغی شاخیں تعداد میں دو یا تین فرس البحری تزرید کے اوپر جانبی رخ مڑتی ہیں۔ اور دماغ کے صدغی لختہ کی زیریں سطح پر پھیلتی ہیں (تصاویر 146, 147)۔

ظفری شاخ ظفری شق کا تعاقب دماغی نیم کرہ کے قذالی لختہ تک کرتی ہے جس کے گرد گھوم کر قذالی لختہ کی جانبی سطح پر پہنچتی ہے۔ یہ سفین (cuneus) اور لسانی تزرید کے لیے رسد کی خاص شریان ہے۔ اور اس لئے دماغی قشرہ کے بصری مرکزوں کے تغذیہ میں خاص حصہ لیتی ہے (تصویر 146)۔

جداری قذالی شریان (parieto-occipital artery) پچھلی دماغی کی دو اختتامی شاخوں میں سے چھوٹی ہے۔ یہ جداری قذالی شق میں اوپر کو جاتی ہے۔ اور نیم کرہ کے فوق وسطانی کنارے پر جانبی رخ مڑ کر قذالی لختہ کی فوق جانبی سطح پر پہنچتی ہے۔ یہ سفین اور پیش سفین کو شاخیں دیتی ہے (تصاویر 146, 148)۔

اندرونی سباتی شریان (internal carotid artery)۔ اس شریان کا کٹا ہوا سرا بصری تصالب کے جانبی پہلو پر بصری عصب اور بصری قطعہ کے درمیانی زاویہ میں ملے گا۔ یہاں سے یہ شریان جانبی رخ اگلے ثقوب جرم کے نیچے جانبی شق کے آغاز کے قریب مڑتی ہے۔ اور اگلی اور وسطی دماغی شریانوں میں تقسیم ہو کر ختم ہو جاتی ہے (تصویر 144)۔ وسطی دماغی شریان دونوں اختتامی شاخوں میں سے بڑی ہے۔ یہ مادری تنے کا سلسلہ معلوم ہوتی ہے۔ اور جانبی رُخ جانبی شق کے تنے میں چلی جاتی ہے۔ لیکن اگلی دماغی شریان اندرونی سباتی شریان سے تقریباً زاویہ قائمہ پر وسطانی رخ گزرتی ہے۔ اسی لئے سدے (emboli) اگلی دماغی شریان کی نسبت وسطی دماغی شریان میں زیادہ کثرت سے چلے جاتے ہیں۔ ہر ایک اندرونی سباتی شریان میں سے اس کے کہفکی جوف میں سے نکل چکنے کے بعد (صفحہ 239) ذیل کی شاخیں نکلتی ہیں:—

۱۔ عینی، جس کا پہلے مطالعہ ہو چکا (صفحہ 252)۔ ۴۔ وسطی دماغی
۲۔ پچھلی ربطی ۵۔ اگلی دماغی
۳۔ مشیمیتی

پچھلی ربطی شریان (arteria comminicans posterior)۔ یہ شریان عموماً ایک نازک شاخ ہوتی ہے جو پیچھے مڑ کر پچھلی دماغی میں اس کی مرکزی شاخچیوں کے پس وسطانی اور پس جانبی گروہوں کے درمیان مل جاتی ہے (تصویر 144)۔ 386

مشیمیتی شریان (arteria chorioidea)۔ یہ شریان جانبی بطین کے زیرین قرن میں داخل ہوتی ہے۔ اور اس کہفہ کے اندر مشیمیتی ضفیرہ میں چلی جاتی ہے (تصویر 147)۔

اگلی دماغی شریانیں ہر ایک اگلی دماغی شریان پہلے بصری تصالب کے اوپر افقی طور پر وسطی مستوی کی طرف جاتی ہے (تصاویر 146, 147)۔ پھر اپنے اوپر ایکدم جھک کر اوپر کی طرف شق کے بالائی حصہ میں ورقۂ انتہائی سے آگے اور جسم ثفنی کی منقار (rostrum) کے ساتھ ساتھ اس کے رکبہ (genu) تک جاتی ہے جس کے گرد جھک جاتی ہے۔ پھر یہ پیچھے کی طرف متناظر نیم کرہ کی وسطانی سطح کے ساتھ ساتھ جسم ثفنی کی بالائی سطح پر جداری قذالی شق تک جاتی ہے (تصویر 146)۔ جب یہ

ورقۂ انتہائی کے آگے ہوتی ہے تو اگلی ربطی شریان کے ذریعہ مخالف اگلی دماغی شریان کے ساتھ ملی ہوتی ہے۔
387 اور جب یہ طولی شق کے ساتھ ساتھ دونوں نیم کروں کے درمیان جاتی ہے تو اپنی سمتِ مخالف کی رفیق کے قریب واقع ہوتی ہے۔

ہر ایک اگلی دماغی شریان سے بہت سی شاخیں چلتی ہیں:—

قاعدی یا مرکزی　　پیش وسطانی

قشری
- وسطانی مجری
- اگلی وسطانی جبہی
- درمیانی وسطانی جبہی
- پچھلی وسطانی جبہی

پیش وسطانی شریانیں بھیجہ کے قاعدے کو تصالب بصری کے آگے چھیدتی ہیں۔ یہ جسم ثفنی کی منقار، ورقۂ انتہائی اور حاجز المشف (septum pellucidum) کو رسد پہنچاتی ہیں۔

قشری شاخیں نیم کرہ کی وسطانی سطح کے بڑے حصہ اور مجری اور فوق جانبی سطحوں کے حصوں کو رسد پہنچاتی ہیں (تصاویر 146, 147, 148)۔

وسطانی مجری شاخیں تعداد میں دو یا تین ہوتی ہیں۔ یہ جبہی لختہ کی مجری سطح کے وسطانی حصہ تک پہنچنے کیلئے طولی شق کے کنارے کے گرد مڑتی ہیں۔ یہ تزرید مستقیم، شمی قطعہ اور بصلہ اور وسطانی مجری تزرید کو رسد پہنچاتی ہیں۔ (تصاویر 146, 147,)۔

اگلی وسطانی جبہی شریان جبہی لختہ کی وسطانی سطح کے اگلے حصہ پر پھیلتی ہے۔ اور اس کی انتہائی شاخچیاں دماغی نیم کرہ کے بالائی کنارے کے گرد مڑتی ہیں۔ اور جبہی لختہ کی فوق جانبی سطح کے بالائی حصہ کو رسد پہنچاتی ہیں (تصویر 146)۔

درمیانی وسطانی جبہی شریان ماقبل شاخ سے پیچھے جبہی لختہ کی وسطانی سطح پر پھیلتی ہے۔ اس کا اختتامی حصہ نزد مرکزی لختک کے اوپر سے گزرتا ہے۔ اور دماغی نیم کرے کی فوق جانبی سطح کے متصل حصہ پر پہنچتا ہے۔ (تصاویر 146, 148)۔

پچھلی وسطانی جبہی شریان۔ پیش سفین کی وسطانی سطح پر پھیلتی ہے۔ اور اس کی اختتامی شاخچیاں

فوق جانبی سطح پر پہنچنے کے لئے دماغی نیم کرہ کے بالائی کنارے کے گرد مڑتی ہیں۔

وسطی دماغی شریانیں - اول ہر ایک وسطی دماغی شریان جانبی شق کے تنے کے ساتھ ساتھ جانبی رخ۔ اور پھر اوپر کے رخ جانبی حفرہ میں گزرتی ہے جہاں یہ جزیرہ کی سطح پر بہت سی بڑی اختتامی شاخوں میں تقسیم ہو جاتی ہے۔ جانبی حفرہ میں جزیرہ کو نمایاں کرنے کے لئے جانبی شق کی پچھلی شاخ کو کھولنے سے پہلے اختتامی شاخیں اس کے دونوں لبوں کے درمیان سے نکلتی ہوئی دکھائی دیں گی (تصویر 148)۔ پھر یہ متسع ہوتی ہیں، اور نیم کرہ کی فوق جانبی سطح پر قشرہ کے ایک وسیع رقبہ کو رسد پہنچاتی ہیں۔

وہ شاخیں جو ہر ایک وسطی دماغی شریان سے نکلتی ہیں۔ اس طرح تقسیم ہو سکتی ہیں:-

مرکزی یا قاعدی شاخیں — پیش جانبی

قشری شاخیں:
- جبہی:
  - جانبی مجری
  - زیریں جانبی جبہی
  - صعودی جبہی
- جداری (صعودی جداری)
- جداری صدغی
- صدغی

پیش جانبی مرکزی گروہ (antero-lateral central group) کی شریانیں تعداد میں بہت ہیں۔ یہ اگلے مثقوب جرم کو چھیدتی ہیں۔ اور عدسہ شکل (lentiform) نوات، اندرونی کیسہ اور بیرونی کیسہ، دُم دار نوات (caudate nucleus) اور عرشہ کے ایک حصے کو رسد پہنچاتی ہیں۔ 388

قشری شاخیں نیم کرہ کی فوق جانبی سطح کے بیشتر حصہ، مجر کی سطح کے جانبی نصف، صدغی لختہ کے اندرونی حصہ کی زیریں سطح اور صدغی لختہ کو رسد پہنچاتی ہیں (تصاویر 147, 148)۔

جبہی اور جداری شاخیں جانبی شق کی پچھلی شاخ کے بالائی لب کے گرد گھومتی ہیں۔ اور نیم کرہ کی فوق جانبی سطح پر صعود کرتی ہیں۔ جبہی شاخیں یہ ہیں:- (۱) جانبی مجری (lateral orbital) جبہی لختہ کی مجری سطح کے

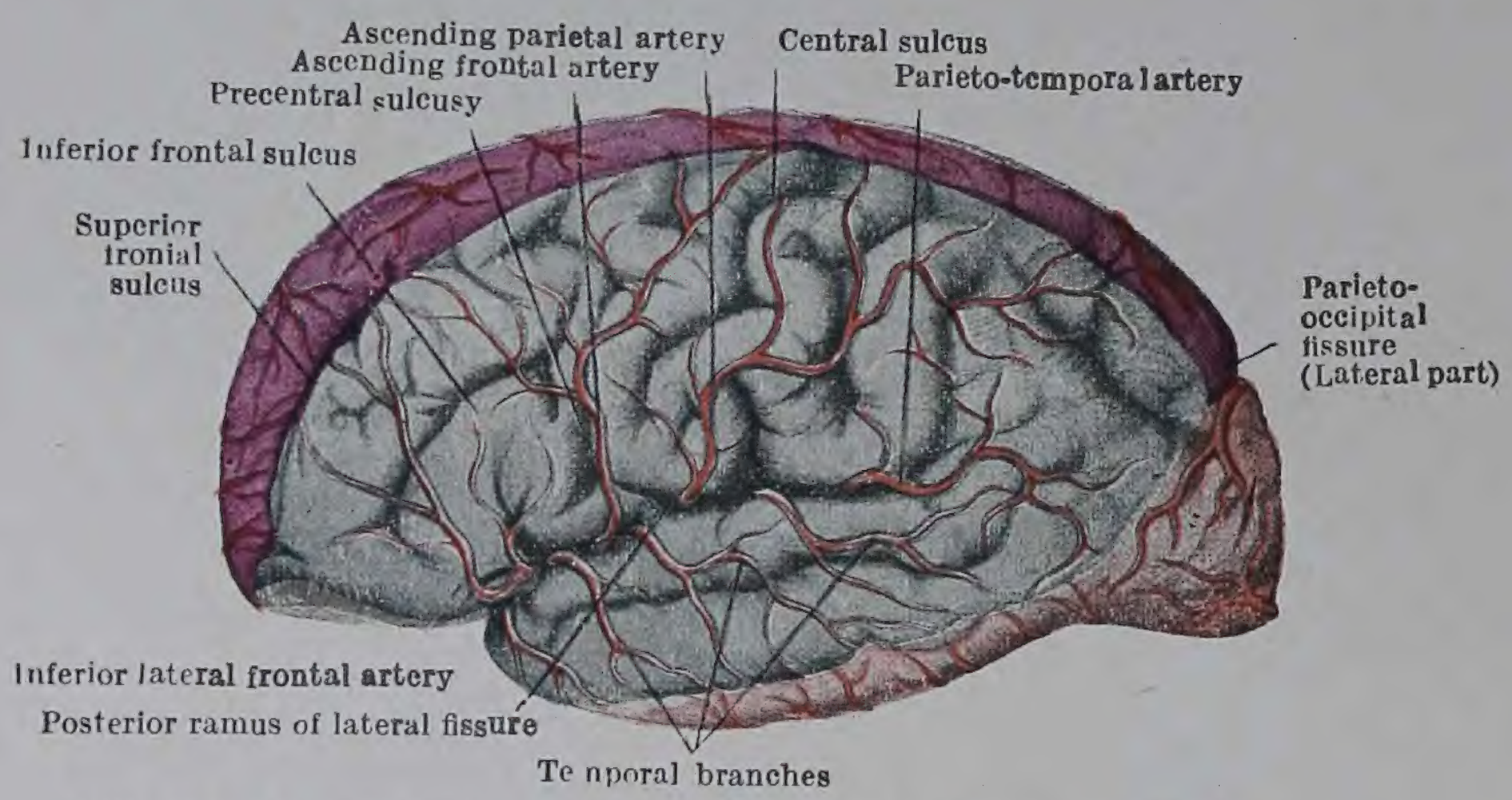

FIG. 148.—Supero-lateral surface of the Cerebral Hemisphere. The districts supp lied by the three cerebral arteries are tinted differently: anterior cereb ral, *purple*; middle cerebral, *blue*; posterior cerebral, *red*. (Semi-diagrammatic.)

جانبی حصے کے واسطے (۲) زیرین جانبی جبہی (inferior lateral frontal) زیرین اور وسطی جبہی تزاوید کے لئے (۳) صعودی جبہی (ascending frontal) جو اوپر کی طرف اگلی مرکزی تزرید سے متعلق جاتی ہے (تصاویر 147, 148)۔

صعودی جداری شاخ اوپر اور پیچھے کے رخ میں پچھلی مرکزی تزرید سے متعلق جاتی ہے۔ اور اس کی اختتامی شاخچیاں بالائی جداری لختک کے قشرہ کے بیشتر حصے کو رسد پہنچاتی ہیں (تصویر 187)۔

جداری صدغی (parieto temporal) شاخ ایک بہت بڑی شریان ہے جو جانبی شق کی پچھلی شاخ کے پچھلے حصے سے نکلتی ہے۔ یہ اوپر کی طرف زیرین جداری لختک کو شاخیں دیتی ہے۔ اور بعض ایسی شاخیں دیتی ہے جو صدغی لختہ کے پچھلے حصے پر سے نیچے کو مڑتی ہیں۔ عموماً اس کی شاخچیاں قذالی لختہ کی فوق جانبی سطح پر نہیں پہنچتیں (تصویر 148)۔

صدغی شاخیں جو تعداد میں دو یا تین ہیں جانبی شق کی پچھلی شاخ میں سے باہر آتی ہیں، اور اس کے زیرین لب (یعنی بالائی صدغی تزرید) کے اوپر سے نیچے اور پیچھے کو مڑ کر صدغی لختہ کی جانبی سطح پر پھیلتی ہیں۔ (تصویر 148)۔

389 تقطیع کار کو یہ دیکھنا چاہیے کہ وسطی دماغی شریان کی شاخیں قشرہ کے حرکی رقبہ کے بیشتر حصہ معمولی حس کے رقبہ کے بیشتر حصہ اور سماعت کے رقبہ کو رسد پہنچاتی ہیں (مقابلہ کرو تصاویر 148, 153)۔

تقطیع ۔ جب دماغی شریانوں کی شاخوں کی تقسیم کو دیکھ چکیں تو تقطیع کاروں کو قاعدہ سے شروع کر کے دموی عروق اور عنکبوتیہ کے پس ماندہ حصے پہلے بھیجے کے قاعدہ سے اور پھر نیم کروں کی فوق جانبی سطحوں سے نکال دینے چاہئیں۔ تقطیع چمٹی اور قینچی کے ذریعہ ہونی چاہیے۔ قاعدی خطہ کے اندر بہت باریک کام کی ضرورت ہے۔ کیونکہ دماغی اعصاب دماغ کے ساتھ اپنے چپکنے کے مقام پر ام حنونہ کے ساتھ اتنے زیادہ ملے ہوئے ہیں، کہ ذرا سا بیجا کھنچاؤ بھی ان اعصاب کو نوچ لائیگا۔ فی الحقیقت لب متطیل کی صورت میں تقطیع کار کو یہ رائے دیجاتی ہے کہ عصبی جڑوں کا مطالعہ ہو چکنے تک ام حنونہ کو اسکی جگہ پر رہنے دے۔ چوتھے بطین کے ساتھ ام حنونہ کے تعلق کی خاطر بھی یہی بات مرغوب ہے۔

فوق جانبی سطح سے غشائے عنکبوتیہ اور ام حنونہ کی علیحدگی کو اس سطح کے کناروں پر شروع کرنا چاہیے۔ اور جھلیوں کو جانبی شق کی طرف الٹ دینا چاہیے۔ جب اس شق کے کنارے آجائیں تو ان کو کھینچ کر الگ کرنا چاہیے۔ پھر بڑی عروق اور جھلیوں کے متعلقہ حصے جو اس شق کے اندر واقع ہیں، دیکھے

جا سکتے ہیں۔ لیکن ان کو فی الحال نکالنا نہیں چاہیئے۔ جھلیوں اور عروق کو اس شق کے کناروں کے ساتھ ساتھ کاٹو۔ اور ان کے عمقی حصوں کو ان کی جگہ پر چھوڑ دو۔ البتہ موجودہ منزل میں جھلیوں کو بھیجے کے ہر ایک حصہ سے نکال نہیں سکتے۔ لیکن جب تقطیع ہو رہی ہو تو اس عمل کو پورا کرنے کے موقع ملیں گے۔

عروق اور جھلیوں کو نیم کروں کے قاعدہ اور فوق جانبی سطحوں سے نکال دینے کے بعد تقطیع کاروں کو قاعدے کے تجسس سے بھیجے کا زیادہ مفصل مطالعہ شروع کرنا چاہیئے۔

بھیجے کا قاعدہ

جب بھیجے کے قاعدے سے جھلیاں اور دموی عروق نکل چکیں تو دو بڑے رسّوں جیسے بند جن کو ساقینِ دماغ (pedunculi cerebri) (قدیم نام ساقین : crura) کہتے ہیں جسر کے بالائی حصہ سے نکلتے ہوئے دکھائی دیں گے۔ جب یہ ساقین جسر سے نکلتے ہیں تو ایک دوسرے کے قریب ہوتے ہیں۔ مگر جب یہ اوپر کو اور آگے کو گزرتے ہیں تو متسع ہوتے ہیں۔ اور آخر کار ہر ایک ساق متناظر دماغی نیم کرہ کے قاعدہ میں غائب ہو جاتا ہے۔ جیسے جیسے ہر ایک ساق متناظر نیم کرّے میں جاتا ہے، اس کی جانبی طرف پر فرس البجری تزرید آجاتی ہے۔ لیکن اس تزرید اور ساق کے درمیان ایک سفید۔ چپٹا بند یعنی بصری قطعہ ہے جو ساق کے پہلو کے ساتھ خوب چپکا ہوا ہے۔ یہ دونوں بصری قطعات آگے کو جاتے ہیں۔ اور آخر کار ان میں ایک چھوٹا، آڑا ملتقائی حصہ یعنی بصری تصالب آملتا ہے۔ بصری تصالب بین ساقچی حفرہ کے اگلے سرے پر اور طولی شق کے اس حصہ کے پچھلے سرے کے نیچے واقع ہے جو بھیجے کے جبہی لختوں کی زیرین سطحوں کے درمیان واقع ہے۔ بصری اعصاب اس تصالب کے پیش جانبی زاویوں میں داخل ہوتے ہیں۔

390

بین ساقینی حفرہ - یہ حفرہ وہ معیّن نما (rhomboidal) خطہ ہے جو پیچھے جسر سے محدود ہے۔ پس جانبی طرف دماغی ساقین سے پیش جانبی طرف بصری قطعات سے۔ اور آگے بصری تصالب سے۔ اس حفرہ کی حدود کے اندر ذیل کی ساختیں واقع ہیں۔ (۱) چشمی حرکی اعصاب (۲) پچھلا ثقوب جرم (۳) اجسامِ حلمی اور (۴) حدبۂ رمادی معہ قمع۔

چشمی حرکی عصب - ہر ایک چشمی حرکی عصب متناظر دماغی ساق کے وسطانی پہلو سے پچھلے ثقوب جرم کے نیچے نکلتا ہے (تصویر 149)۔

پچھلا ثقوب جرم - یہ حصہ بین ساقینی حفرہ کے پچھلے اور عمیق ترین حصّے کی چھت یعنی بالائی دیوار بناتا ہے۔ یہ رمادی مادہ کی ایک تہ ہے جس میں بہت سے چھوٹے روزن ہیں۔ یہ روزن پچھلی دماغی شریانوں کی پس وسطانی مرکزی شاخوں سے بنتے ہیں جو اُمِ حنونہ کو نکالتے وقت ان سوراخوں میں سے کھینچ لی گئی تھیں۔

حلمی اجسام - یہ دو چھوٹے سفید، مٹر نما اُبھار ہیں جو پچھلے ثقوب جرم سے ذرا آگے پہلو بہ پہلو واقع ہیں۔ یہ زیر عرشی خطہ کا ایک حصہ ہیں۔ اور تقطیع کی ایک آئندہ منزل میں ان کے تعلقات اُرج (fornix) کے ستونوں کے ساتھ واضح ہو جائیں گے۔

حدبۂ رمادی (tuber cinereum) - یہ رمادی مادہ کا ذرا سا اٹھا ہوا مید ان ہے جو آگے بصری تصالب، پیچھے حلمی اجسام اور جانبین میں بصری قطعات کے درمیان واقع ہے۔ حدبۂ رمادی کے اگلے حصّے سے اٹھنے والا بصری تصالب کے ذرا پیچھے زیر بالہ (hypophysis) کا قمع یا ڈنڈی ہے۔ جب بھیجا نکالا گیا تھا تو قمع کا تعلق زیر بالہ کے ساتھ سے ٹوٹ گیا تھا (تصویر 106)۔

391 **اگلے ثقوب اجرام** - یہ رقبے ہر طرف ایک ایک، خاکی مادہ کے چھوٹے تکونے رقبے ہیں۔ پیچھے کی طرف ہر ایک رقبہ فرس البحری تزرید (hippocampal gyrus) کے خطّافی سرے سے محدود ہے۔ آگے کی طرف شمّی قطعہ (olfactory tract) کے متسع ہونے والے ریشوں سے اور وسطانی جانب بصری قطعہ سے۔ جانبی طرف یہ جانبی شق کی چھت میں چلا جاتا ہے۔ اور پیش جانبی مرکزی شریانوں سے چھدا ہوا ہے (تصویر 147, 149)۔ ہر ایک اگلے ثقوب رقبہ کا رمادی مادہ اوپر متناظر دماغی نیم کرہ کے قاعدہ میں رمادی مادے کی ایک پوٹ کے ساتھ مسلسل ہے جس کو جسم مخطط (corpus striatum) کہتے ہیں (تصویر 185)۔

ورقۂ انتہائی (lamina terminalis) - یہ ورقہ جو شروع میں بھیجے کی اگلی دیوار تھا بصری تصالب کو آہستہ سے پیچھے کی طرف کھینچنے پر نمایاں ہو جائے گا۔ یہ ایک پتلا پرت ہے جو تصالب سے اوپر کی طرف شق میں جا کر جسم ثفنی کے منقار (rostrum) کے ساتھ مل جاتا ہے۔ یہ آگے کی طرف تیسرے بطین کی حد ہے۔ اور ہر جانب اگلے ثقوب جرم کے رمادی مادہ کے ساتھ مسلسل ہے (تصویر 186)۔

دماغی اعصاب کے اوپری الحاقات (attachments) - وسطی مستوی کے ہر ایک جانب سے بارہ دماغی اعصاب نکلتے یا اس میں داخل ہوتے ہیں۔ وہ یہ ہیں۔ شمی یعنی پہلا جو تقریباً بیس علیحدہ علیحدہ خیطوں سے بنا ہے۔ بصری یعنی دوسرا۔ چشمی حرکی یعنی تیسرا۔ بکری (trochlear) یعنی

چوتھا - تین توامی (trigeminal) یا پانچواں - مبعّد (abducent) یا چھٹا - وجہی یا ساتواں - سمعی یا آٹھواں - لسانی بلعومی یا نواں - تائیہ یا دسواں معین یا گیارھواں اور زیر لسانی یا بارھواں -

دماغی اعصاب کا ایک تیرھواں جوڑا جن کو اختتامی اعصاب (nervi terminales) کہتے ہیں، کبھی کبھی ملتا ہے - ہر ایک اختتامی عصب دماغ سے شمی خطوط کے پیچھے چپکا ہوتا ہے - اس کے ریشے متناظر شمی قطعہ کے ساتھ جاتے ہیں - اور شمی اعصاب کے ساتھ ناک کے کہف کی دیوار کے بالائی حصوں میں پھیل جاتے ہیں - ان اختتامی اعصاب کے افعال معلوم نہیں -

کہتے ہیں کہ ہر ایک عصب ایک اوپری الحاق، اور ایک عمقی الحاق، یعنی اختتام رکھتا ہے - اصطلاح "اوپری الحاق" سے وہ خطہ مراد ہے جہاں اس کے ریشے دماغی سطح میں داخل ہوتے یا اس سے نکلتے ہیں - اصطلاحات "عمقی اختتام اور منتہیٰ" سے وہ تعلقات مراد ہیں جو مختلف اعصاب کے ریشے بھیجے کے جرم کے اندر اعصابی خلیوں کے نواتوں یا جھنڈوں کے ساتھ بنا لیتے ہیں - یہ نوات دو قسم کے ہیں - (۱) وہ جن کے تعلق سے درآور یعنی داخل ہونے والے اعصابی ریشے ختم ہوتے ہیں - اور (۲) وہ جن سے برآور یا نکلنے والے ریشے اٹھتے ہیں - صرف اوپری الحاق ہی موجودہ منزل میں تقطیع کار کو نظر آتے ہیں - 392

دماغی اعصاب کے پورے آٹھ جوڑے یعنی پانچویں سے بارھویں تک لب مستطیل اور جسر یعنی پس دماغ کے بطینی حصہ کے ساتھ اوپری الحاق رکھتے ہیں -

زیر لسانی عصب - لب مستطیل کے بالائی نصف کے جانبی رخ پر ایک بہت نمایاں بیضوی ابھار ہے جو زیتون (olive) کہلاتا ہے - زیتون سے وسطانی جانب لب مستطیل کا ایک لمبوترا ڈورا ہے جس کو ہرم (pyramid) کہتے ہیں - یہ زیتون سے ایک میزاب یا تجویف کے ذریعہ الگ رہتا ہے جو نیچے کی طرف زیتون سے تھوڑا فاصلہ آگے بڑھ جاتا ہے - اس میزاب کے اس حصے سے جو زیتون اور ہرم کے درمیان ہے زیر لسانی عصب کے خیطات اٹھتے ہیں (تصاویر 149, 150)، اور اس میزاب کے زیرین حصے میں سے پہلے عنقی عصب کی اگلی جڑ کے بعض خیطات نکلتے ہیں - 393

زیر لسانی اور تائیہ اور معین اعصاب - زیتون سے پیچھے پس زیتونی میزاب ہے - اور اس سے تھوڑا سا اور ظہری رخ لب مستطیل کا پس جانبی میزاب ہے جس کے اندر عصبی خیطات کی ایک لگاتار قطار چپکی ہوئی ہے - یہ زیر بحث خیطات نیچے کی طرف زیتون کے لیول سے آگے تک جاتے ہیں -

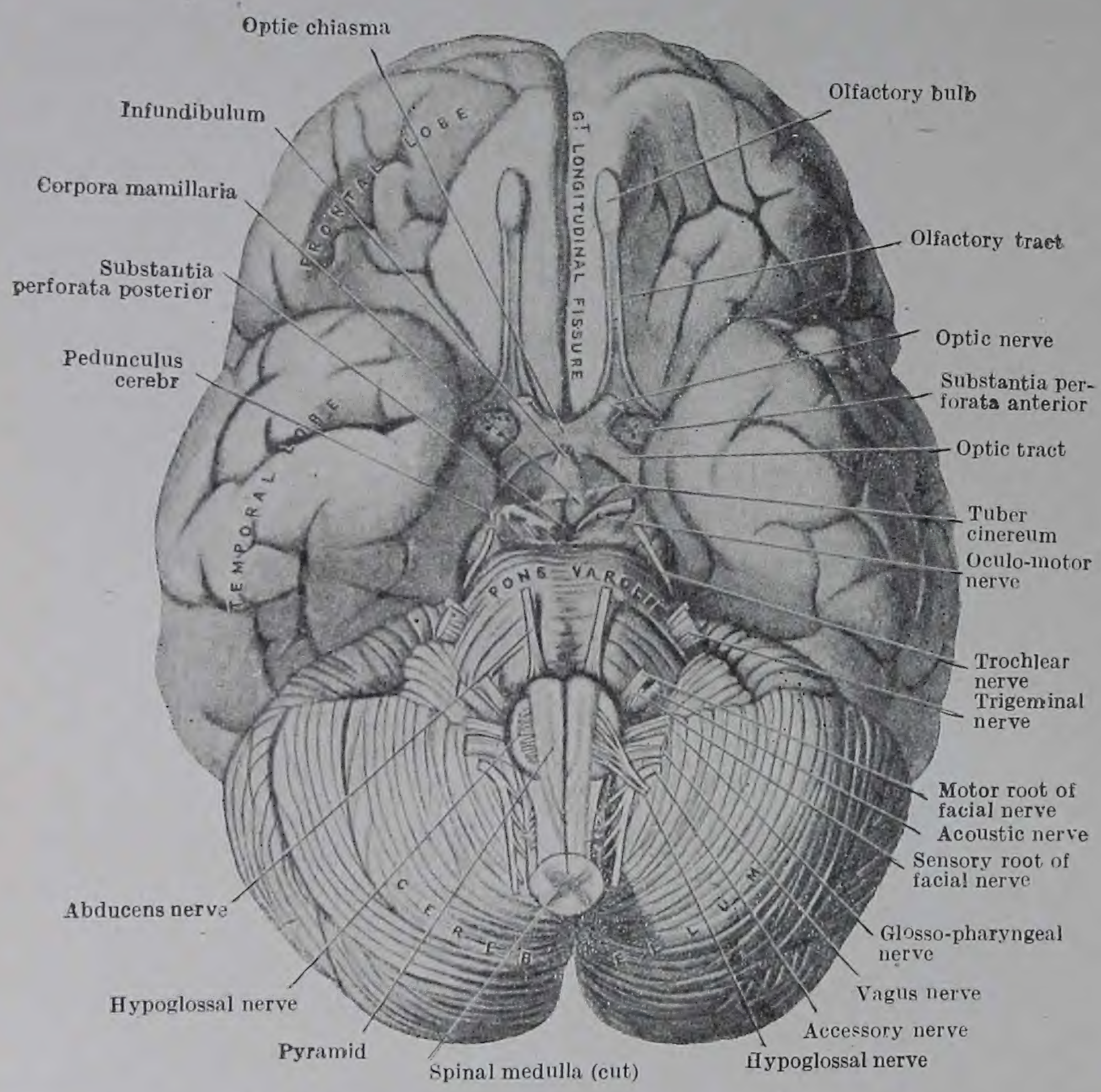

FIG. 149.—The Base of the Brain with the Cerebral Nerves attached.

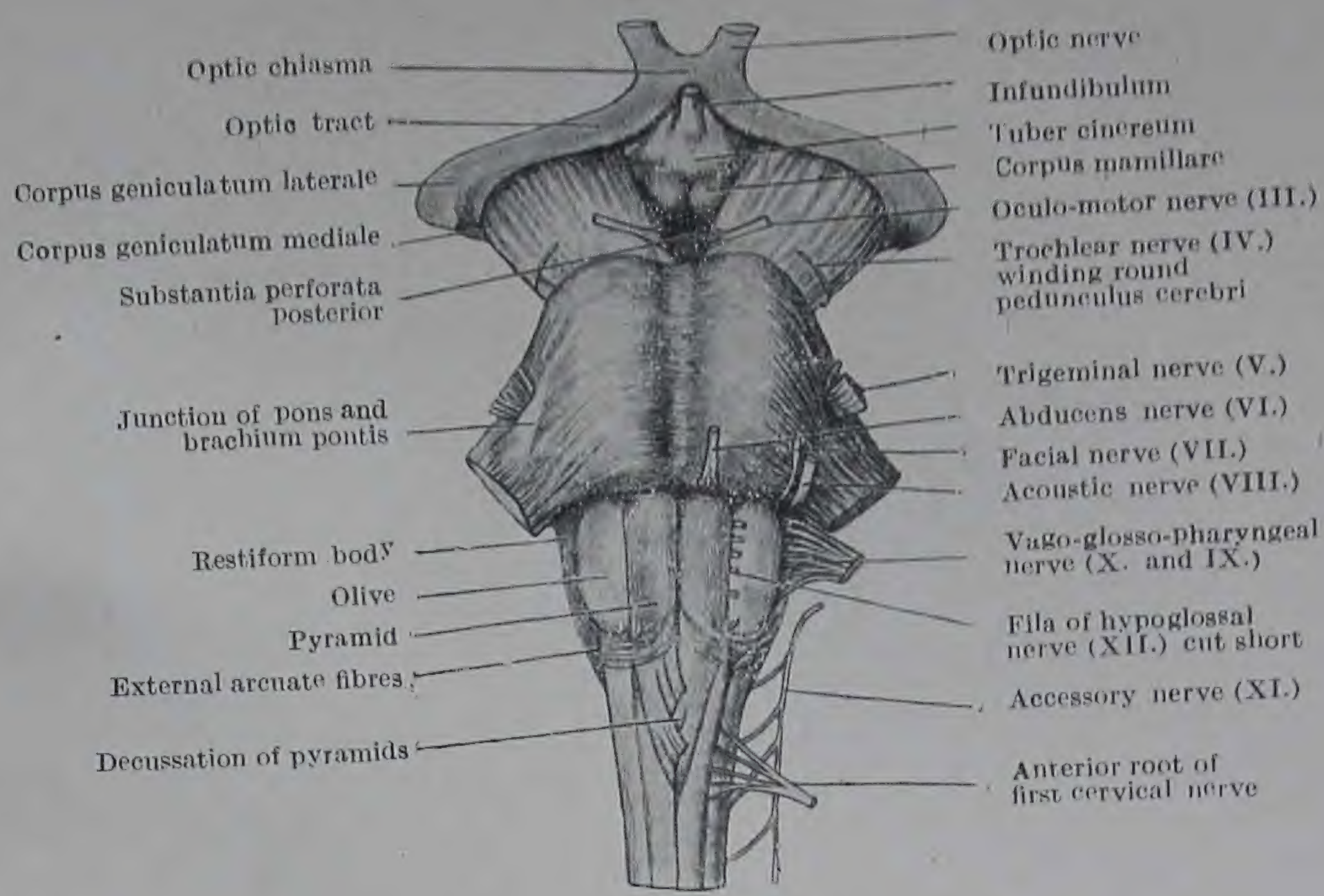

FIG. 150.—Anterior aspect of the Medulla Oblongata, Pons and Mesencephalon of a full-time Fœtus.

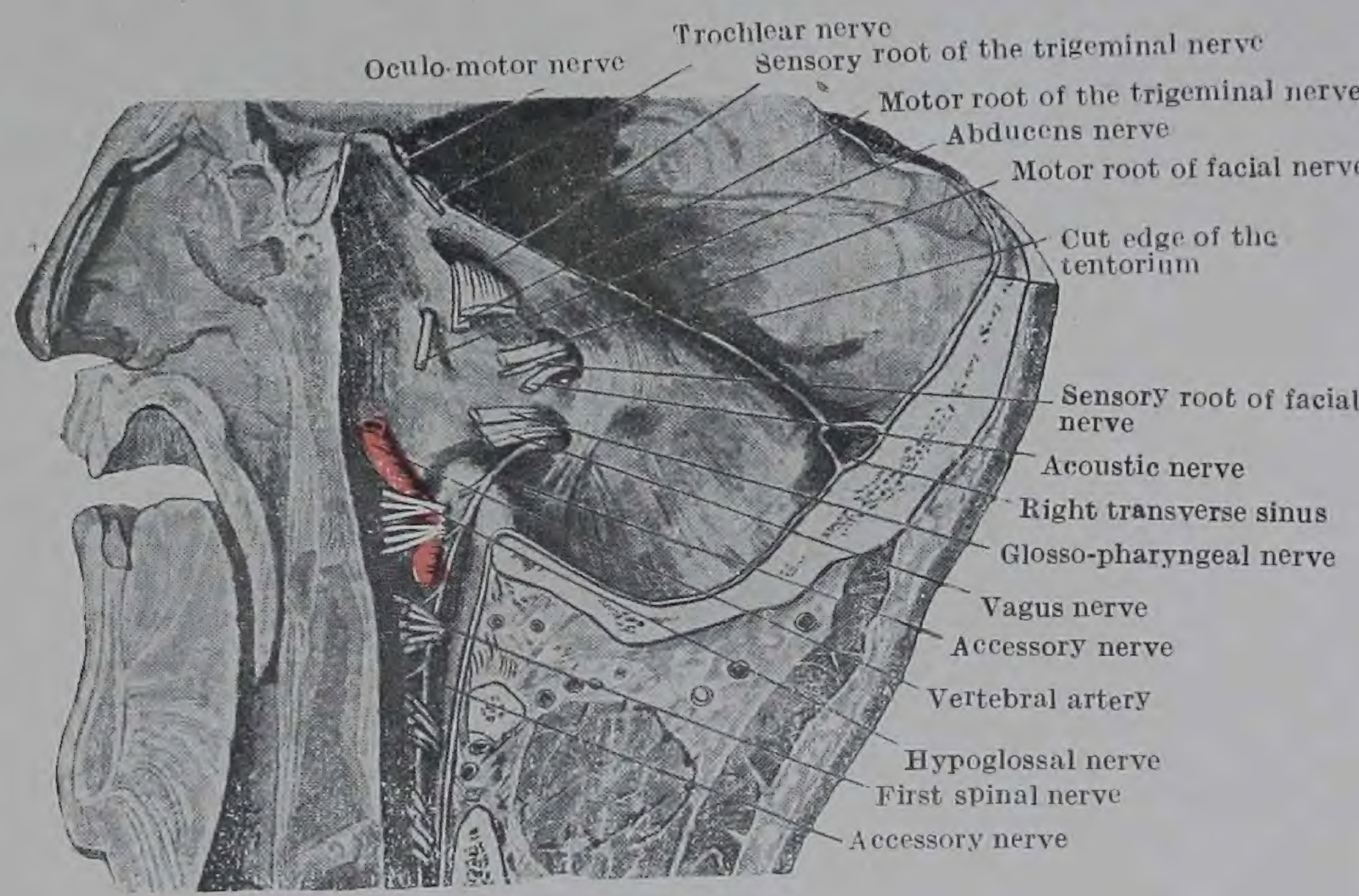

FIG. 151.—Section through the Head a little to the right of the Median Plane. It shows the posterior cranial fossa and the upper part of the vertebral canal after the removal of the brain and the spinal medulla.

اور لب مستطیل کے سارے طول کے ساتھ ساتھ ایک خط میں چپکتے ہیں۔ یہ خیطات انہی تین اعصاب سے تعلق رکھتے ہیں۔ لیکن یہ دیکھ کر کہ وہ عصبی تنے جو ان سے بنتے ہیں، پھٹے ہوئے ہیں۔ اس وقت کسی ایک عصب کے
394 ریشوں کی تعداد کا تعین ناممکن ہے۔ نیچے سے اوپر تک جو اعصاب ان ریشوں سے بنتے ہیں معین، ترائیہ اور لسانی بلعومی ہیں۔ ترائیہ اور لسانی بلعومی کے ریشے معین کے ریشوں کی نسبت ایک دوسرے کے زیادہ قریب ہوتے ہیں (تصویر 150)۔

معین کی جڑیں جو لب مستطیل سے نکلتی ہیں، اس عصب کا صرف ایک حصہ ہیں۔ نخاعی حصہ نیچے نخاعی لب سے چھوٹے عنقی عصب کے قریب جڑوں کے ایک سلسلہ کے ذریعہ نکلتا ہے جو جانبی لچھی سے دنتیلے (denticulate) رباط کے الحاق کے پیچھے نکلتی ہیں (صفحہ 83) (تصاویر 149, 151)۔

سمعی عصب اور **وجہی عصب** سمعی اور وجہی اعصاب ایک دوسرے کے قریب جسر کے زیرین کنارے پر اور حبلی الشکل (restiform) جسم سے ذرا اوپر جو لب مستطیل سے دماغ تک جاتا ہے۔ چپکے ہیں (صفحہ 479) (تصاویر 150, 151)۔ سمعی عصب دونوں میں بڑا ہے۔ اور وجہی کے جانبی طرف واقع ہے۔ اس کی دونوں جڑوں کے درمیان حبلی الشکل جسم ہے۔ ان دونوں میں سے
395 قوقعہ (cochlea) والی جڑ ظہری ہے۔ اور دہلیزی جڑ بطنی ہے۔

وجہی عصب سمعی عصب کے ذرا وسطانی طرف جسر کے زیرین کنارے پر دو جڑوں یعنی ایک بڑی حرکی جڑ اور ایک چھوٹی حسی جڑ (قدیم نام = درمیانی حصہ) کے ذریعہ چپکا ہوا ہے (تصاویر 150 151)۔ یہ دونوں جڑیں اندرونی سمعی منفذ میں ملتی ہیں۔

مبعد عصب - یہ ایک چھوٹا عصب ہے جو جسر کے زیرین کنارے اور مرم کے جانبی حصے کے درمیانی میزاب سے نکلتا ہے۔ یہ اپنے آغاز کے قریب چپٹا ہو گیا ہے۔ اور اس خطہ کے ایک سطحی منظر سے اس کی جسامت کا مغالطہ دہ مفہوم دماغ میں آتا ہے (تصاویر 149, 150)۔

تین توامی عصب - یہ دماغی اعصاب میں سب سے بڑا ہے۔ یہ جسر کے ساتھ اسکے زیرین کنارے کی بہ نسبت بالائی کنارے سے قریب تر دو جڑوں کے ذریعہ چسپیدہ ہے۔ ایک بڑی حسی جڑ اور ایک چھوٹی حرکی جڑ جو کہ وجہی اور سمعی اعصاب کے ساتھ ایک خط میں ہیں۔ بڑی حسی جڑ (بڑا حصہ: portio major) بہت سے خیطوں سے بنی ہے جو آپس میں ڈھیلے بندھے ہوئے ہیں۔ لیکن چھوٹی حرکی جڑ (چھوٹا حصہ: portio minor) زیادہ پیوستہ ہے۔ اور اس مقام سے پیش وسطانی طور پر نکلتی ہے جس پر حسی جڑ جسر میں داخل ہوتی ہے (تصاویر 149,150)۔

بحری عصب - بحری یعنی چوتھے عصب کا اوپری آغاز اسوقت دیکھا جا سکتا ہے جبکہ دماغ کے

بالائی دودہ کا اگلا حصہ پیچھے کو ہٹا دیا جائے۔ یہ اگلے لبّی نقاب (anterior medullary velum) سے بھیجے کے تنے کے ظہری رخ پر چار توامی ورقہ کے ذرا نیچے نکلتا ہے۔ یہ ایک نازک عصب ہے۔ اور ایک لمبا دورن جمجمی ممر رکھتا ہے۔ اسکے ممر کے پہلے حصے میں یہ بین ساقینی خطہ میں پہنچنے کے لئے دماغ اور دمیغ کے درمیان دماغی ساق کے جانبی پہلو کے گرد گھومتا ہے (تصاویر 149,150)۔

چشمی حرکی عصب۔ یہ عصب کئی خیطوں کے ذریعہ بین ساقینی حفرہ میں دماغی ساق کے وسطانی رخ پر چشمی حرکی میزاب سے نکلتا ہے (تصاویر 149, 150)۔

بصری عصب۔ یہ ایک بڑا گول عصب ہے جو بصری تصالب کے پیش جانبی زاویہ میں ملتا ہے (تصویر 149)۔

شمی اعصاب۔ یہ اعصاب جو تعداد میں ہر طرف تقریباً بیس ہوتے ہیں۔ ناک کی مخاطی جھلی میں اٹھتے ہیں۔ یہ مصفاتی ہڈی کے غربالین ورقہ میں سے جمجمہ میں جاتے ہیں اور شمی بصلہ میں ختم ہوتے ہیں۔ غالباً تقطیع کار کو دماغ پر ان کا کوئی نشان نہ ملیگا۔ 390

دماغ

اصطلاحِ دماغ میں حسب ذیل چیزیں آتی ہیں:۔ (۱) دونوں دماغی نیم کرّے جو دونوں مل کر منتہائی دماغ (telencephalon) بناتے ہیں۔ اور (۲) تیسرے بطین کی حدود جو سب مل کر بین دماغ (diencephalon) بناتی ہیں۔ یہ دو حصے یعنی منتہائی دماغ اور بین دماغ ایک دوسرے کے ساتھ خوب ملے ہوئے ہیں۔

ہر ایک نیم کرّہ اپنے سمتِ مخالف کے رفیق سے ایک گہرے شق یعنی طولی شق کے ذریعہ علیحدہ ہے۔ آگے اور پیچھے یہ شق دونوں نیم کرّوں کو پوری طرح سے الگ کرتا ہے۔ لیکن درمیانے خطہ میں یہ نیم کرّے ایک دوسرے کے ساتھ طولی شق کی تہ کے پار ایک بڑے آڑے ملتقیٰ یعنی جسمِ ثفنی کے ذریعہ جو ان نیم کروں کو علیحدہ کرنے پر دکھائی دے سکتا ہے، ملے ہوئے ہیں۔

دماغی نیم کرّے۔ یہ بات پہلے بتائی جا چکی ہے کہ ہر ایک نیم کرّہ تین سطحیں۔ تین قطب اور پانچ کنارے رکھتا ہے۔ سطحیں فوق جانبی۔ وسطانی اور زیرین ہیں۔ قطب جبہی، قذالی اور صدغی ہیں۔ کنارے فوق وسطانی۔ زیر جانبی۔ فوق ہدبی۔ وسطانی مجری اور وسطانی قذالی ہیں۔

جبہی قطب نیم کرہ کے اگلے سرے کا سب سے زیادہ نکلا ہوا حصّہ ہے۔ یہ کند اور گول ہے۔ اور جبہی ہڈی کے فوق ہدبی فراز کے وسطانی حصّہ کے پیچھے واقع ہے۔ قذالی قطب نیم کرہ کا پچھلا سرا ہے۔ یہ جبہی قطب کی نسبت زیادہ نوکیلا ہے۔ بیرونی قذالی ابھار (قفائینہ :inion) کے ذرا اوپر اور جانبی واقع ہے۔ خوب سختیائے ہوئے بیجے میں دائیں نیم کرہ کے قذالی قطب کے وسطانی رخ پر ایک چوڑا میزاب بنا ہوتا ہے جس کی وجہ بالائی سہمی جوف کا پچھلا سرا ہوتی ہے۔

فوق جانبی سطح محدب ہوتی ہے۔ اور جمجمہ کے گنبد کی قعریت کے مطابق ہوتی ہے۔ وسطانی سطح چپٹی ہوتی ہے اور جب بیجا اپنے مقام پر ہوتا ہے تو یہ منجل دماغ (falx cerebri) اور عنکبوتیہ اور ام حنونہ کے اُن بڑھاؤں کے ذریعہ جو دونوں نیم کروں کے درمیانی طولی شق میں واقع ہیں، مقابل کے نیم کرہ کی متناظر سطح سے کم و بیش الگ رہتی ہے۔ زیرین سطح بے قاعدہ ہوتی ہے۔ اور اگلے اور وسطی جمجمی حفروں اور خیمۂ دمیغ کی بالائی سطح کے مطابق ہوتی ہے۔ یہ ایک عمیق آڑے شق کے ذریعہ جو جانبی شق کا تتمہ کہلاتا ہے۔ اگلے اور پچھلے حصّوں میں منقسم ہے۔ اگلا یعنی مجری حصہ اگلے حفرہ کے فرش پر واقع ہے یعنی مجر کی چھت پر۔ یہ مقعر ہوتا ہے اور نیچے اور جانب کی طرف رخ رکھتا ہے۔ اسی واسطے نیم کرہ کو جانبی پہلو سے دیکھنے پر اس کا کچھ حصہ دکھائی دیتا ہے (دیکھو تصاویر 152, 155)۔ پچھلا حصہ مقعری محدب ہے۔ اس کا رخ نیچے اور جانب کو ہے۔ اس کے اگلے سرے سے گول صدغی قطب بنتا ہے جو مجر کی جانبی دیوار کے پچھلے حصے سے ٹکراتا ہے۔ صدغی قطب کے پیچھے اس کا اگلا محدب حصہ وسطی جمجمی حفرہ کے اگلے حصے پر واقع ہے جو اس کو زیر صدغی حفرہ سے علیحدہ کرتا ہے۔ اس کے مقعر حصہ کا اگلا ٹکڑا صدغی ہڈی کے حجری حصے کی اگلی سطح پر واقع ہے جو اس کو طبلی کہفہ۔ اندرونی کان۔ اور سباتی قنال سے الگ کرتی ہے۔ یہ صدغی ہڈی کے حجری حصہ کے راس کی اگلی سطح سے تین توامی عصب کے ہلالی (semilunar) عقدہ کے ذریعہ الگ رہتا ہے۔ اور اس کے جانبی کنارے کے قریب ایک نشیب ہے جو صدغی ہڈی کے محرابدار (arcuate) فراز سے بنتا ہے۔

397

مقعر رقبہ کا پچھلا اور طویل تر حصّہ خیمۂ دمیغ کے اوپر واقع ہے جو اس کے اور دمیغ کے درمیان حائل ہے۔

فوق وسطانی کنارہ جبہی قطب سے قذالی قطب تک جاتا ہے۔ یہ محدب ہوتا ہے اور بالائی سہمی جوف سے متعلق ہوتا ہے۔

زیر جانبی کنارہ اپنی وسعت کے پچھلے حصہ میں مقعر ہے۔ جہاں یہ خیمہ دمیغ کے اوپر واقع ہے۔ اور آڑے جوف کی دیوار سے متعلق ہے۔ اور اگلا حصہ جو صدغی ہڈی کے فلسانی اور حجری حصہ کے

ملاپ کے خط کے ساتھ ساتھ واقع ہے، محدب ہوتا ہے۔

فوق ہدبی کنارہ جبہی قطب سے صدغی قطب تک جاتا ہے۔ یہ فوق مجری کنارے کے متوازی اور اوپر واقع ہے۔ یہ فوق جانبی سطح کو زیرین سطح کے مجری حصہ سے علیحدہ کرتا ہے۔

وسطانی مجری کنارہ پیچھے کے قاعدہ پر دکھائی دیتا ہے۔ یہ جبہی قطب سے بصری تصالب تک طولی شق کے اگلے حصے کے زیرین قطعہ کے پہلو کے ساتھ ساتھ جاتا ہے۔ یہ ناک کی چھت کے اوپر واقع ہے۔ اور زیرین سطح کے مجری حصہ کو وسطانی سطح سے الگ کرتا ہے۔ 398

وسطانی قذالی کنارہ کو نیچے کی طرف سے اُس وقت دیکھ سکتے ہیں کہ پس دماغ اور وسطی دماغ کو کاٹ کر دماغ سے علیحدہ کر دیا گیا ہو اور نیچے کی طرف سے یہ اُس صورت میں دکھائی دے سکتا ہے کہ نیم کروں کے پچھلے حصے ایک دوسرے سے علیحدہ کر دئے جائیں۔ یہ قذالی قطب سے جسم ثفنی کے پچھلے سرے تک جاتا ہے۔ یہ طولی شق کے پچھلے حصہ کے زیرین قطعہ کے کنارے کے ساتھ ساتھ سیدھے جوف کی دیوار سے متعلق واقع ہے۔ اور وسطانی سطح کو زیرین سطح کے پچھلے حصہ سے الگ کرتا ہے۔

طولی شق - یہ شق دونوں دماغی نیم کروں کے درمیان بڑا وسطی درز ہے۔ آگے اور پیچھے نیم کروں کو پوری طرح ایک دوسرے سے الگ کرتا ہے۔ لیکن درمیانی حصہ نیچے جسم ثفنی سے محدود ہے جو ان نیم کروں کے درمیان گزرتا ہے اور اُن کو آپس میں ملاتا ہے۔ اگر شق کے دونوں پہلوؤں کو آہستہ سے الگ کیا جائے تو جسم ثفنی کی بالائی سطح نمایاں ہو جائے گی جب بھیجا اپنے مقام پر ہو تو طولی شق میں اُمِّ جافیہ کا منجل دماغ (صفحہ 104) عنکبوتیہ کا ایک بل نیم کروں کی وسطانی سطحوں کو ڈھانکنے والی اُمِّ حنونہ اگلی دماغی شریانیں اور وریدیں مع اپنی شاخوں اور معاونوں کے ہوتی ہیں جب بھیجا جمجمہ میں سے نکالا گیا تھا تو منجل دماغ کو الگ کر دیا گیا تھا۔ دوسری جھلیاں اور عروق ابھی اپنی جگہ پر قائم ہیں۔ اور جب تک نیم کروں کی وسطانی سطحوں کا امتحان نہ ہو جائے ان کو چھیڑنا نہ چاہیئے (صفحہ 419)۔

تقطیع - وسطی دماغ کے بالائی حصے میں سے آڑا کاٹ کر وسیع جسر اور لب کو دماغ سے الگ کرو بشرطیکہ پہلے سے ایسا نہیں ہوا ہے۔ پھر اگر دو بھیجے مل سکیں تو ان میں سے ایک کو وسطی مستوی میں طولی شق کے اندر ایک لمبا چاقو رکھ کر اور ان مختلف حصوں کو جو اُن دو نصفوں کو ملاتے ہیں۔ بحفاظت کاٹ کر پھاڑ لو۔ پھر ہر ایک نیم کرہ کی کل تین سطحیں نمایاں ہو جائیں گی۔ تزارید اور تجاویف کا مطالعہ پورے طور پر اور اطمینان کے ساتھ ہو سکے گا۔ اور اگلی اور پچھلی دماغی شریانوں کے اختتامی حصوں کا

امتحان ہو سکے گا (صفحات 384, 386) ۔ اگر تقطیع کاروں کے پاس ایک ہی بھیجا ہو تو ان کو اِس منزل پر دماغی نیم کروں کو ایک دوسرے سے الگ نہیں کرنا چاہئے ۔ بلکہ بھیجے کے مختلف حصوں کے اپنی جگہ پر ہوتے ہوئے تزارید اور تجاویف کا تعاقب کرنا چاہئے ۔ اس میں شک نہیں کہ اس طرح سے ان کا نیم کروں کا مطالعہ کچھ ناقص رہے گا ۔ لیکن تقطیع ہوتے وقت ایسے موقع آئیں گے کہ وہ سطح کے اُن حصوں کا امتحان کر سکیں گے جن کو وہ اس وقت غیر مکمل طور پر دیکھ سکتے ہیں ۔

399 **دماغی تزارید اور تجاویف** ۔ سطحی نقشہ جو تزارید اور تجاویف پیش کرتی ہیں ۔ اپنی عام خصوصیات کے لحاظ سے سارے انسانی بھیجوں میں ایک ہی ہوتا ہے ۔ لیکن جب مقابلہ زیادہ تفصیل سے ہوتا ہے تو نہ صرف مختلف موضوعوں کے بھیجوں میں بلکہ ایک ہی موضوع کے دو دماغی نیم کروں میں بھی بہت سے فرق نمایاں ہوتے ہیں ۔

وہ نشیب جو دماغی تزارید کے درمیان حائل ہیں عمق میں مختلف ہیں ۔ بعض تو دماغ کی دیوار کی کل موٹائی کے بل کھانے کی وجہ سے ہوتے ہیں ۔ اور اس لئے دماغ کے ان کھفوں کی دیواروں کے ابھاروں کے مطابق ہوتے ہیں جن کو جانبی بطین کہتے ہیں ۔ ایسے نشیبوں کو مکمل شق کہتے ہیں ۔ اس ذیل میں یہ ہیں :- (۱) ظفری شق (calcarine fissure) کا اگلا حصہ (۲) مجانب شق (collateral fissure) کا ایک حصہ اور (۳) مشیمیتی شق ۔ نامکمل شق اور تجاویف مختلف عمق کے فجوے ہیں جو بطینوں کی دیواروں کی سطح پر کوئی اثر پیدا نہیں کرتے ۔

دماغی نیم کروں کی عام ساخت ہر ایک نیم کرہ رمادی مادہ کے ایک بیرونی طبق سے جو اسکی سطح پر ایک مسلسل اور لگاتار تہ میں پھیلا ہوا ہے اور سفید مادہ کے ایک اندرونی مغز سے بنا ہے ۔ رمادی مادہ کو دماغی قشرہ کہتے ہیں ۔ اور سفید اندرونی حصہ کو لبی مرکز (medullary centre) کہتے ہیں ۔ ہر ایک تزرید میں یہی ساخت دکھائی دیتی ہے ۔ اور رمادی مادہ کا ایک بیرونی طبق ہے ۔ جو سفید لبی مادہ کے مغز پر ٹکا ہوا ہے ۔ لیکن بیرونی سطح پر کے رمادی مادہ کے علاوہ رمادی مادہ کے خاص خاص مطروحات (deposits) ہیں جو ہر ایک نیم کرے کے جرم میں اس کے قاعدی حصہ کے اندر جمے ہوئے ہیں ۔ یہ تو دے قاعدی عقدے بناتے ہیں ۔ اور اگرچہ یہ ایک خاص حد تک سطح پر کے رمادی مادہ سے الگ ہیں ۔ پھر بھی بعض مقامات پر اس کے ساتھ براہ راست مسلسل ہیں (تصویر 186) ۔

تزارید اور تجاویف کے ذریعہ نیم کرہ کی سطح پر کا رمادی مادہ بڑھ جاتا ہے ۔ اور عضو کے حجم میں بضرورت

زیادتی ہوئے بغیر اُمِّ حنونہ کے ساتھ اس کا قریبی تعلق قائم رہتا ہے۔ عروقی اُمِّ حنونہ ہر ایک شق اور تجویف میں ڈوبتی ہے۔ اور اسی لئے قشرہ کے عروق کو نیم کرہ کے جرم میں داخل ہونے سے پہلے انتہائی باریک شاخچیوں میں تقسیم ہونے کا موقع ملتا ہے۔ اس طرح سے رمادی قشرہ میں خون کی تقسیم یکساں ہو جاتی ہے۔

دماغی لختے اور بین لختی شقوق اور تجاویف۔ مقام کا تعین کرنے اور بیان کرنے کے لئے نیم کروں کو ہلعوں یعنی لختوں میں تقسیم کرنے کا دستور ہے۔ اور اس مطلب کے لئے خاص شقوق اور تجاویف کا انتخاب کرتے ہیں۔ جن کو بین لختی شقوق اور تجاویف کہتے ہیں۔ وہ یہ ہیں:— 400

۱۔ جانبی شق (قدیم نام سلوسی: Sylvian)
۲۔ مرکزی تجویف (قدیم نام رولینڈو کا شق)
۳۔ جداری قذالی تجویف
۴۔ مجانب شق
۵۔ دائری تجویف (قدیم نام تحدیدی تجویف رائل (Reil) کی)

وہ لختے جو مذکورہ شقوق کے ذریعہ بنتے ہیں۔ یہ ہیں (۱) جبہی (۲) جداری (۳) قذالی (۴) صدغی (۵) جزیرہ۔ ان میں ایک چھٹا لختہ شامل ہو سکتا ہے جو بین لختی شقوق سے کسی طرح متعلق نہیں۔ یعنی شمی لختہ۔

جانبی شق (قدیم نام۔ سلوسی شق)۔ یہ شق ہر ایک نیم کرہ کی سطح پر نمایاں ترین ہوتا ہے۔ یہ ایک چھوٹے اصلی تنے سے بنا ہے جس کی جانبی سرے سے تین شاخیں نیم قطری رخ میں نکلتی ہیں۔ اس کا تنہ دماغ کی زیرین سطح پر واقع ہے (تصویر 138)۔ یہ اگلے ثقوب جرم پر شروع ہوتا ہے۔ وہاں سے صدغی قطب اور نیم کرہ کی زیرین سطح کے مجری رقبہ کے درمیان ایک درز بناتا ہوا جانبی رخ گزرتا ہے جب یہ نیم کرہ کی جانبی سطح پر پہنچتا ہے تو فوراً تین شعاع نما شاخوں میں تقسیم ہوتا ہے (۱) پچھلی شاخ (۲) اگلی افقی شاخ۔ اور (۳) اگلی صعودی شاخ۔ 401

پچھلی شاخ (تصاویر 138, 152) تینوں میں سے طویل ترین اور اہم ترین ہے۔ یہ اوپر کی طرف ایک ہلکے جھکاؤ کے ساتھ ۵ء۷ سنٹی میٹر (تین انچ) یا زائد پیچھے کو جاتی ہے اور صدغی لختہ (جو اس کے نیچے واقع ہے) اور جبہی اور جداری لختوں کے (جو اس کے اوپر ہیں)۔ درمیان واقع ہے۔ آخر کار یہ جداری لختہ کے اندر ایک صعودی اختتامی ٹکڑے کی شکل میں اوپر کو مڑتا ہے (تصاویر 138,152)۔

اگلی افقی شاخ (تصویر 152) جبہی لختہ کے اندر تقریباً ۱۹ ملی میٹر (۳/۴ انچ) کے

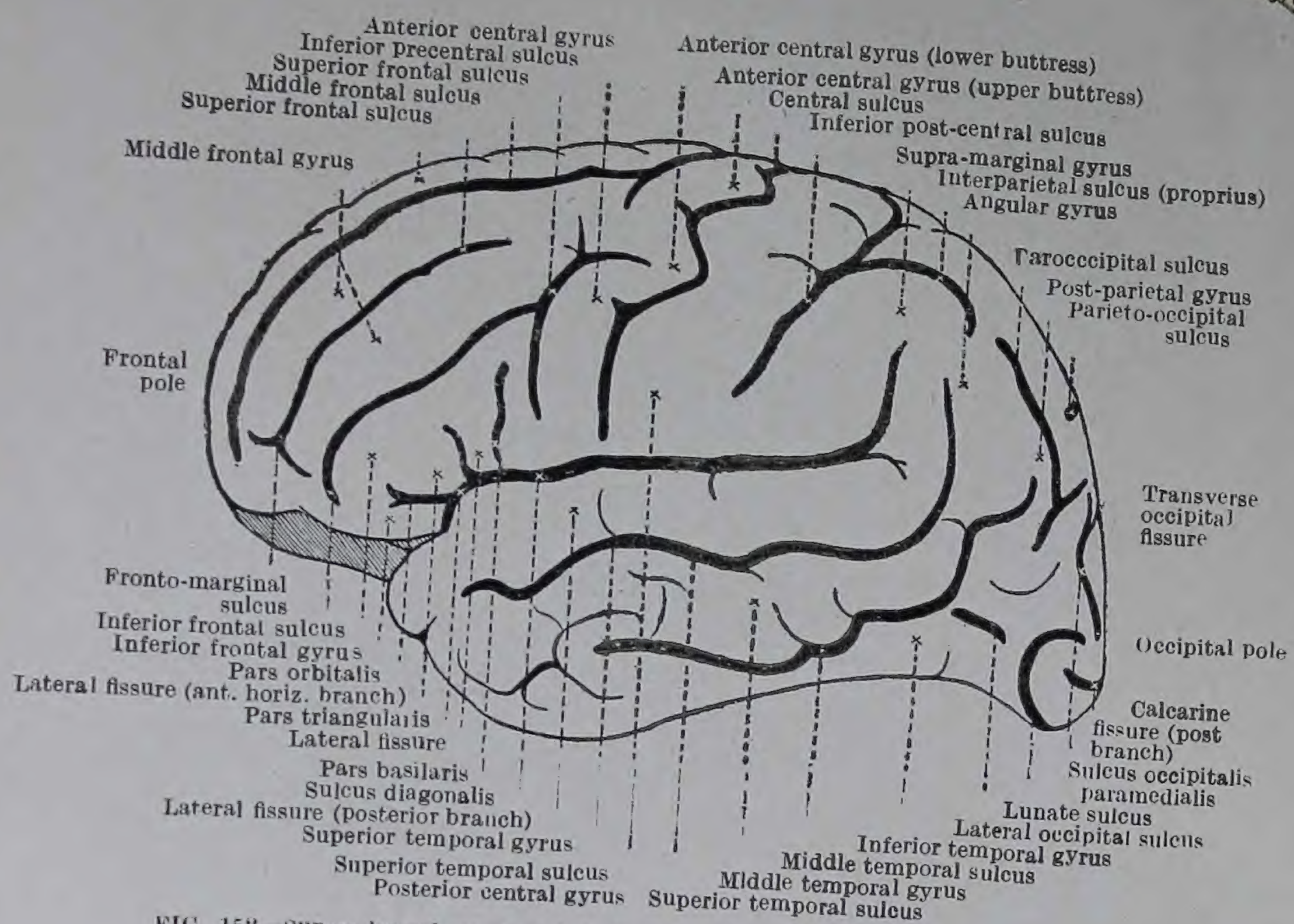

FIG. 152—Supero-lateral aspect of Left Hemisphere (semi-diagrammatic). The orbital surface is shaded.

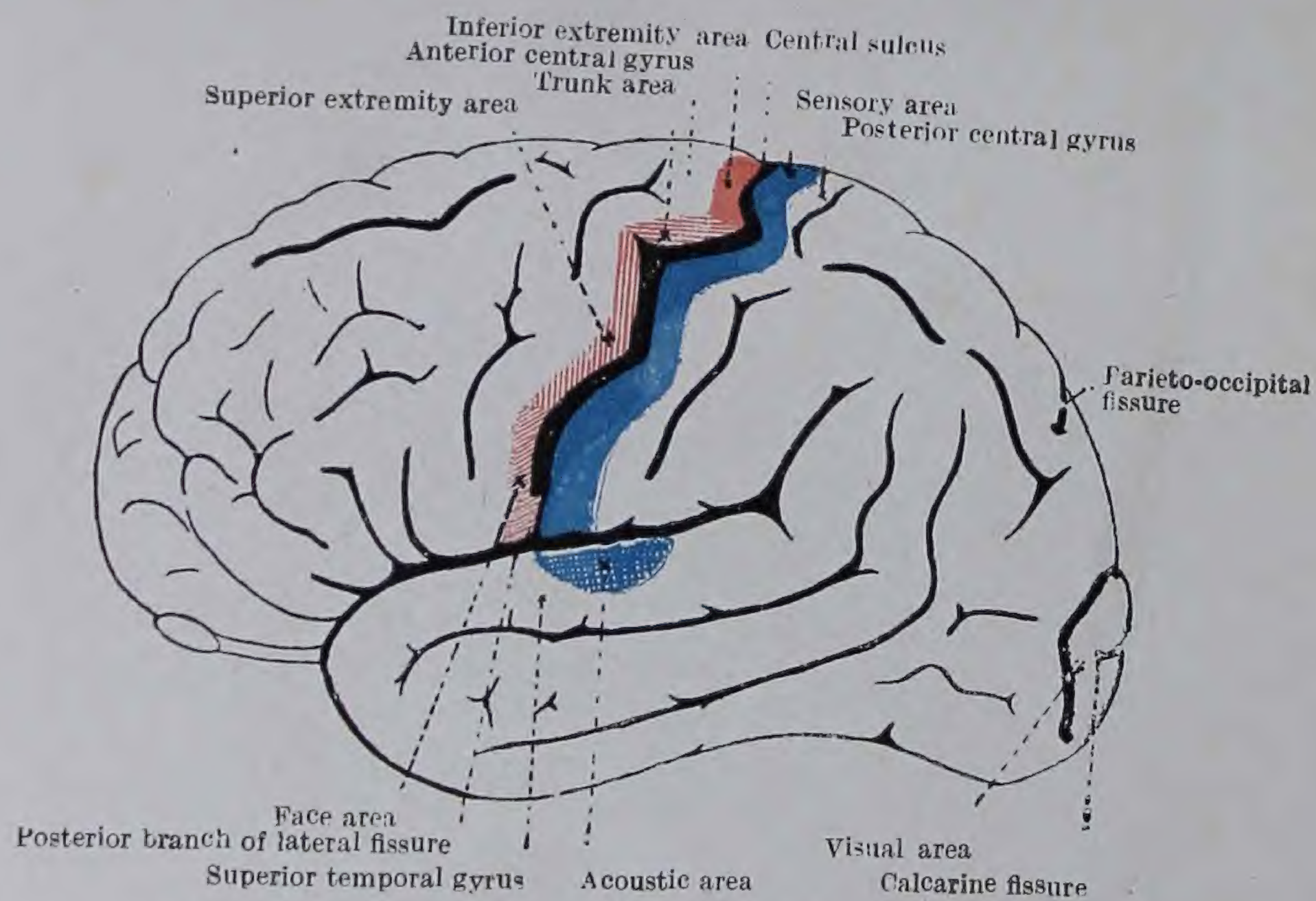

FIG. 153.—Lateral aspect of Left Hemisphere, showing Motor and Sensory Areas. (After Elliot Smith.)

فاصلہ تک نیم کرہ کے فوق ہدبی کنارے کے پچھلے حصے کے مین اوپر اور متوازی جاتی ہے۔

اگلی صعودی شاخ (تصاویر 138, 152) اوپر کو اور تھوڑا سا آگے کو جھک کر جبہی لختہ کی جانبی سطح کے زیرین حصہ میں تقریباً ۲۵ ملی میٹر (ایک انچ) کے فاصلہ تک جاتی ہے۔ بہت سی صورتوں میں دونوں اگلے بازو اختلاف پذیر طول کے ایک مشترک تنے سے نکلتے ہیں۔

دائری تجویف (قدیم نام: ریل کی تحدیدی تجویف : (circular sulcus

اگر جانبی شق کی پچھلی شاخ کے لبوں کو آہستہ سے الگ کیا جائے تو جزیرہ اُس درز کی تہ میں دکھائی دے گا جس کو جانبی حفرہ (قدیم نام: ریل کا جزیرہ) کہتے ہیں (تصویر 157)۔ یہ ایک تجویف سے گھرا ہوا ہے اس کا نام دائری تجویف ہے جو تین حصوں میں تقسیم ہو سکتی ہے یعنی ایک بالائی حصہ جو جزیرہ کی بالائی حد ہے۔ ایک زیرین حصہ جو اس کی زیرین حد ہے۔ اور ایک اگلا حصہ جو اس کو آگے محدود کرتا ہے۔ جزیرہ جس کا خاکہ یوں بنتا ہے شکل میں مثلث ہوتا ہے۔ اور اس کی سطح پر وسطی دماغی شریان کی شاخیں پھیلتی ہیں۔

جزیرہ کے ڈھکن (opercula) ۔ اس وقت یہ مطالعہ کرنے کا بہت عمدہ موقعہ ہے کہ جزیرہ کس طرح پر نیم کرہ کی سطح سے الگ ہے جب جانبی شق کو خوب کھولا جاتا ہے تو یہ معلوم ہوتا ہے کہ جزیرہ کے اوپر دماغی قشرہ کے وہ حصے واقع ہیں جو ایسے دکھائی دیتے ہیں کہ گویا وہ زیر کا دیدہ ہیں۔ اوپر ٹکے ہوئے حصے جزیری ڈھکن (opercula insula) کہلاتے ہیں۔ اور ان کے مقابل کے کنارے جانبی شق کی حدود بناتے ہیں۔ یہ ڈھکن تعداد میں چار ہوتے ہیں۔ اور ان کے نام یہ ہیں۔ (۱) صدغی (۲) جبہی جداری (۳) جبہی اور (۴) مجری ان کو آسانی سے پہچان سکتے ہیں۔ 402

صدغی ڈھکن (operculum) ۔ جزیرہ کے اوپر صدغی لختہ سے اوپر کو جاتا ہے اور جانبی شق کی پچھلی شاخ کا زیرین لب بناتا ہے (تصویر 152)۔

جبہی جداری ڈھکن صدغی ڈھکن سے ملنے کے لئے جزیرہ کے اوپر نیچے کے رُخ جاتا ہے۔ اس کا کنارہ جانبی شق کی پچھلی شاخ کا بالائی لب بناتا ہے۔

جبہی ڈھکن جانبی شق کی اگلی صعودی اور افقی شاخوں کے درمیان دماغی قشرہ کا چھوٹا تکونا ٹکڑا ہے۔ اس کو بعض اوقات **مثلث حصہ** (pars trangularis) کہتے ہیں۔

مجری ڈھکن کا زیادہ حصہ نیم کرہ کی زیرین سطح پر واقع ہے۔ یہ جانبی شق کے اگلے افقی بازو کے نیچے واقع ہے۔ اور جبہی لختہ کے مجری رُخ سے جزیرہ کے اگلے حصہ پر پیچھے کو جاتا ہے۔

مرکزی تجویف - (قدیم نام رولینڈو کا شق) یہ تجویف نیم کرہ کی فوق جانبی سطح پر کے اگلے سرے کی نسبت

پچھلے سرے کے زیادہ قریب جاتی ہے - یہ دونوں تزارید کے درمیان واقع ہے جو حالانکہ ترچھی واقع ہیں مگر پھر بھی فوق جانبی سطح پر سب سے زیادہ انتصابی تزارید ہیں - اور جبہی کو جداری لختہ سے الگ کرتی ہے - اس تجویف کا بالائی سرا اکثر اوقات نیم کرہ کے فوق وسطانی کنارے کو کاٹتا ہے - اور ایسی صورتوں میں یہ نیم کرہ کی وسطانی سطح پر دکھائی دیتا ہے - عموماً زیرین سرا ایک چھوٹی تحدیدی تزرید کے ذریعہ جانبی شق کی پچھلی شاخ سے الگ رہتا ہے - یہ تجویف اپنے دونوں سروں کے درمیان سیدھا مسمر اختیار نہیں کرتی بلکہ برخلاف اسکے اپنی تحدیدی دیواروں کے پشتہ نما بروزوں کی وجہ سے اپنے اوپر کئی بار مڑ جاتی ہے (تصاویر 138, 153)- دو بہت نمایاں پشتے اسکی اگلی دیوار سے نکلتے ہیں جو اگلی مرکزی تزرید سے بنتی ہے - اپنے بالائی سرے سے شروع ہوکر اول یہ تجویف نیچے کو اور آگے کو بالائی پشتہ کے قاعدے کی طرف جاتی ہے - پہلے بالائی پشتہ کے گرد اور پھر زیرین پشتہ کے گرد مڑتی ہے - آخرکار اسکا زیرترین حصہ نیچے کے رخ میں زیرین پشتے کے قاعدہ سے تقریباً انتصاباً جاتا ہے - اگلی مرکزی تزرید جو مرکزی تجویف کی اگلی حد ہے، دماغی قشرہ کا حرکی خطہ ہے - اور ان پشتوں کے ذریعہ جو اس کے پچھلے رخ سے نکلتے ہیں - مختلف حرکی رقبوں کی توضیح کافی صحت کے ساتھ ممکن ہے - زیرین جارحہ کا رقبہ مرکزی تجویف کے بالائی سرے سے بالائی پشتے کے راس تک جاتا ہے - دھڑ کا رقبہ بالائی پشتہ کے زیرین رخ سے متناظر ہوتا ہے - بالائی جارحہ کا رقبہ زیرین پشتہ کے خطہ سے متناظر ہوتا ہے - اور سر کا رقبہ زیرین پشتہ کے نیچے مرکزی تجویف کی اگلی حد سے متناظر ہوتا ہے -

جب مرکزی تجویف کے کنارے آہستہ سے الگ کئے جاتے ہیں تو ایک آڑی ملانے والی تزرید اس کے فرش کو عبور کرتی اور اگلی اور پچھلی مرکزی تزارید کو آپس میں ملاتی ہوئی ملے گی - یہ اگلی مرکزی تزرید کے بالائی پشتہ کے زیرین حصہ کے لیول پر واقع ہے -

جداری قذالی شق - جداری قذالی تجویف کا بیشتر حصہ دماغی نیم کرہ کی وسطانی سطح پر واقع ہے (تصویر 159) - صرف چھوٹا جانبی حصہ فوق جانبی رخ پر دکھائی دیتا ہے (تصویر 153)-

جداری قذالی شق کا جانبی حصہ (قدیم نام: بیرونی جداری قذالی) نیم کرہ کے فوق وسطانی کنارے کو آڑے رخ میں ۲۷٫۵ سے ۵۰ ملی میٹر (ڈیڑھ انچ سے دو انچ تک) قذالی قطب کے آگے کاٹتا ہے - یہ تقریباً ۱۲٫۵ ملی میٹر (آدھ انچ) لمبا ہے اور ایک محراب بنانے والی تزرید کے ذریعہ جس کو محراب جداری قذالی (arcus parieto-occipitalis) کہتے ہیں، اور جو اسکے گرد گھومتی ہے یکایک ختم ہوتا ہے (تصویر 154)-

404

جداری قذالی شق کا وسطانی حصہ (تصویر 159) - نیم کرہ کی وسطانی سطح کے

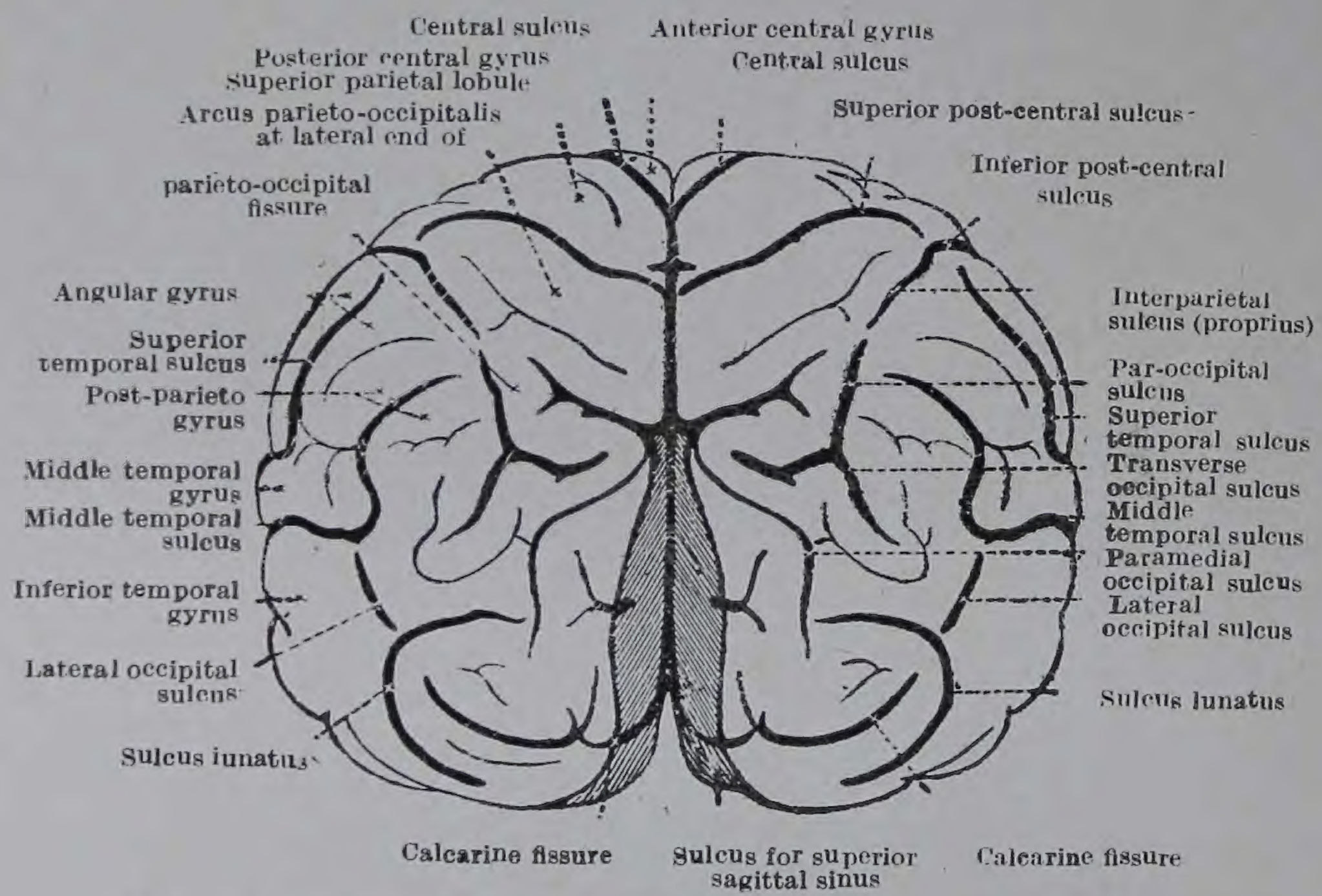

FIG. 154.—Posterior view of the Hemispheres of the Brain (semi-diagrammatic). The posterior parts of the supero-medial borders are separated and portions of the medial surfaces are seen (shaded).

مطالعہ میں دکھائی دیگا (تصویر 419)۔

وہ لختے جو نیم کرہ کی فوق جانبی سطح پر دکھائی دیتے ہیں اور **جزیرہ** - تقطیع کار کو یہ ضرور سمجھ لینا چاہئے کہ ان قبوں کی تعریف جو دماغ کے لختے کہلاتے ہیں، اُن کو بیان کرنے اور مقام کا تعین کرنے کی غرض سے ہوتی ہے۔ یہ فعلیاتی رقبوں کے متناظر نہیں ہیں۔ اور نہ یہ ٹھیک طور پر وسعت میں ان ہڈیوں سے متناظر ہیں، جن کے مطابق ان کے نام رکھے گئے ہیں۔ مثلاً وہ لختے جو فوق جانبی سطح پر اس کے حصوں کو کسی طرح ابتر کئے بغیر دیکھے جا سکتے ہیں۔ جبہی، جداری، قذالی اور صدغی ہیں۔ یہ سچ ہے کہ یہ سب لختے ان ہڈیوں سے متعلق واقع ہیں جن کے مطابق ان کا نام ہے لیکن صرف جداری لختہ ہی جداری ہڈی کے پورا نیچے ہے۔ 405
لیکن برخلاف اس کے جداری ہڈی سارے جداری لختوں اور دوسرے لختوں میں سے ہر ایک کے کچھ حصوں یعنی جبہی لختہ کے معتدبہ حصے اور قذالی اور صدغی لختوں کے چھوٹے حصوں کو ڈھانکتی ہے۔ علاوہ اس کے ہر ایک لختہ صرف فوق جانبی سطح ہی کا حصہ نہیں بناتا بلکہ کم از کم نیم کرہ کی ایک اور سطح کا حصہ بناتا ہے، جہاں یہ ایسے حصوں سے متعلق واقع ہے جو اُن ہڈیوں سے علاوہ ہیں جن کے مطابق اس کا نام ہے (تصویر 177)۔

جبہی لختہ - یہ لختہ نیم کرہ کی فوق جانبی، زیرین اور وسطانی سطحوں پر دکھائی دیتا ہے۔

جبہی لختہ کی فوق جانبی سطح اوپر فوق وسطانی کنارے، نیچے فوق ہدبی کنارے اور جانبی شق کی پچھلی شاخ کے اگلے حصہ سے محدود ہے۔ اور یہ آگے سے پیچھے جبہی قطب سے مرکزی تجویف تک جاتی ہے۔ یہ تین تجاویف کے ذریعہ چار بڑی تزریدوں میں منقسم ہے۔ یہ تجاویف پیش مرکزی اور بالائی اور زیرین جبہی ہیں۔ تزاریدا گلی مرکزی اور بالائی وسطی اور زیرین جبہی ہیں۔

تجویف پیش مرکزی (sulcus precentralis) - یہ تجویف بالائی اور زیرین دو حصوں پر مشتمل ہے۔ یہ حصے ترچھے رُخ میں اوپر اور پیچھے کو نیم کرہ کی مرکزی تجویف کے متوازی جاتے ہیں اور اگرچہ بعض اوقات بالغ میں ملے ہوئے ہوتے ہیں لیکن ایک دوسرے سے الگ نمو پاتے ہیں۔ بالائی پیش مرکزی تجویف (superior precentral sulcus) عموماً بالائی جبہی تجویف سے ملی ہوئی ہوتی ہے۔ زیرین مرکزی تجویف کی عموماً دو شاخیں ہوتی ہیں۔ ایک انتصابی جو مرکزی تجویف کے زیرین حصے کے متوازی واقع ہے۔ اور ایک افقی یعنی ترچھی شاخ جو آگے کے رُخ وسطی جبہی تزرید کے اندر چلی جاتی ہے۔ (تصاویر 138, 152)۔

بالائی جبہی تجویف (sulcus frontalis superior) (تصاویر 138, 152)۔
یہ تجویف بالائی پیش مرکزی تجویف سے آگے کی طرف جاتی ہے۔

زیرین جبہی تجویف (sulcus frontalis inferior) (تصاویر 138, 152)۔
یہ میزاب پیچھے زیرین پیش مرکزی تجویف کی انتصابی اور افقی یعنی ترچھی شاخ کے درمیانی زاویہ میں شروع ہوتی ہے۔ اور عموماً ان دونوں میں سے کسی ایک حصہ میں ملی ہوئی ہوتی ہے۔ جب یہ آگے کو گزرتی ہے تو فوق ہدبی کنارے کی طرف نزول کرتی ہے۔ اور اس سے تھوڑے فاصلہ پر ایک اختتامی دو شاخے میں ختم ہوتی ہے۔

اگلی مرکزی تزرید (gyrus centralis anterior)۔ یہ تزرید نیم کرے کی فوق جانبی سطح کے پار۔ اوپر فوق وسطانی کنارے سے نیچے جانبی شق کی پچھلی شاخ تک ترچھی جاتی ہے۔ یہ مرکزی اور پیش مرکزی تجویفوں کے درمیان واقع ہے۔ اور بھیجے کے حرکی رقبہ کا خطہ ہے۔ یہ اپنے بالائی اور زیرین سروں پر مرکزی تجویف کے سروں کے گرد پچھلی مرکزی تزرید کے ساتھ مسلسل ہے۔ اس کے پچھلے رُخ سے دو پشتے ایک بالائی اور ایک زیرین پیچھے کو نکلتے ہیں جیسا کہ صفحہ 403 پر ذکر آچکا ہے۔ یہ پشتے حرکی رقبہ کے حصوں کی حدبندی کے لئے بہترین نشانِ راہ ہیں۔ آگے اگلی مرکزی تزرید بالائی، وسطی اور زیرین جبہی تزارید کے ساتھ مسلسل ہے۔ اور نیچے جبہی جداری ڈھکن (operculum) کا ایک حصہ بناتی ہے (صفحہ 401)۔ اس کی زیرین دو تہائیوں کو وسطی دماغی شریان اور بالائی تہائی کو اگلی دماغی شریان رسد پہنچاتی ہے (تصویر 148)۔

بالائی جبہی تزرید (gyrus superior frontalis) بالائی جبہی تجویف کے اوپر واقع ہے۔ یہ نیز فوق وسطانی کنارے اور نیم کرے کی وسطانی سطح کا ایک حصہ بناتی ہے۔ پیچھے یہ اگلی مرکزی تزرید کے ساتھ اور آگے جبہی قطب کے گرد ہو کر تزرید مستقیم اور جبہی لختہ کی زیرین سطح کی وسطانی مجری تزرید کے ساتھ مسلسل ہے۔ بالائی جبہی تزرید کا فوق جانبی حصہ اکثر ایک کٹے ہوئے فجوہ کے ذریعہ جس کو نزد وسطانی جبہی تجویف (paramedial frontal sulcus) کہتے ہیں۔ بالائی اور زیرین حصوں میں منقسم ہوتا ہے (تصویر 137)۔

وسطی جبہی تزرید (gyrus frontalis medius)۔ یہ تزرید بالائی اور زیرین جبہی تجاویف کے درمیان واقع ہے۔ پیچھے یہ اگلی مرکزی تزرید کے ساتھ مسلسل ہے۔ اور فوق ہدبی کنارے کے گرد ہو کر جبہی لختہ کی زیرین سطح کی اگلی مجری تزرید کے ساتھ مسلسل ہے۔ زیرین پیش مرکزی

406

تجویف کی افقی یعنی ترچھی شاخ اس کے پچھلے حصہ میں چلی جاتی ہے (تصویر 138)۔

زیرین جبہی تزرید گویائی کے مرکز کو بائیں جانب کی زیرین جبہی تزرید کے ساتھ منسوب کیا گیا ہے۔ اسی لئے زیرین جبہی تزرید خاص اہمیت کا خطہ ہے۔ یہ زیرین پیش مرکزی تجویف سے آگے کی طرف جاتا ہے۔ اور فوق ہدبی کنارے کے گرد ہو کر جبہی لختہ کی زیرین سطح کی جانبی اور پچھلی مجری تزارید کے ساتھ مسلسل ہے۔ زیرین جبہی تزرید جانبی شق کی اگلی صعودی اور اگلی افقی شاخوں کے ذریعہ تین حصوں میں منقسم ہے۔ پچھلے حصہ کو بعض وقت حصۂ قاعدی (pars basilaris) کہتے ہیں۔ یہ جانبی شق کی اگلی صعودی شاخ اور زیرین پیش مرکزی تجویف کے درمیان واقع ہے۔ اور پیچھے اگلی مرکزی تزرید کے ساتھ مسلسل ہے۔ وسطی حصہ جس کو حصۂ مثلث (pars triangularis) بھی کہتے ہیں جانبی شق اگلی صعودی اور اگلی افقی شاخوں کے درمیان واقع ہے۔ اگلا حصہ جس کو حصۂ مجری (pars orbitalis) کہتے ہیں، جانبی شق کی اگلی افقی شاخ کے نیچے اور آگے واقع ہے، اور زیرین سطح کی پچھلی مجری تزرید کے ساتھ مسلسل ہے (تصویر 152)۔

407

جبہی لختہ کی فوق جانبی سطح کی مزید تزارید۔ جبہی لختہ کی فوق جانبی سطح پر سوائے ان تجاویف کے جو اس کی بڑی تزارید کے درمیان واقع ہیں، چار کافی مستقل تجاویف ہوتی ہیں۔ یہ نزد وسطانی، وسطی، جبہی حاشیئی اور قطری (diagonal) ہیں۔

نزد وسطانی تجویف (paramedial sulcus) یا تو ایک مسلسل میزاب ہوتی ہے جو فوق وسطانی کنارے اور بالائی جبہی تجویف کے درمیان واقع ہے، اور جبہی تزرید کو بالائی اور زیرین حصوں میں تقسیم کرتی ہے۔ یا اسکی جگہ الگ الگ نشیبوں کا ایک سلسلہ ہوتا ہے (تصویر 137)۔

وسطی جبہی تجویف وسطی جبہی تزرید کو بالائی اور زیرین حصوں میں تقسیم کرتی ہے۔ یہ آگے نیم کرہ کے فوق ہدبی کنارے کے قریب ایک آڑے رُخ واقع ہونے والی شاخ میں ختم ہوتی ہے جس کو جبہی حاشیئی تجویف (fronto marginal sulcus) کہتے ہیں (تصویر 152)۔

قطری تجویف زیرین جبہی تزرید کے پچھلے حصے میں زیرین پیش مرکزی تجویف کے زیرین حصہ کے متوازی ہوتی ہے۔ اور تزرید کے اس حصہ کے دو حصوں کے درمیان واقع ہے جو بلحاظ ساخت مختلف ہوتے ہیں۔

جبہی لختہ کی زیرین سطح نیم کرہ کی زیرین سطح کا مجری یعنی اگلا حصہ بناتی ہے۔ یہ مجر کی چھت

اور ناک کی چھت کے اوپر واقع ہے۔ یہ آگے اور جانبی رُخ فوق ہدبی کنارہ سے محدود ہے۔ اور وسطانی جانب وسطانی مجری کنارے سے پیچھے اسکی وسعت کے جانبی حصّے میں اسکی حد جانبی شق کا تنہ ہے۔ لیکن زیادہ وسطانی جانب یہ ایک تجویف کے ذریعہ جس کو شقِ اولین (fissura prima) کہتے ہیں۔ اگلے مثقوب جرم (anterior perforated substance) سے الگ رہتی ہے۔

جبہی لختہ کی زیرین سطح کی تجاویف شمی تجویف اور مجری تجاویف ہیں (تصویر 138)۔

شمی تجویف (olfactory sulcus)۔ یہ تجویف وسطانی مجری کنارے کے متوازی اور اس سے تھوڑا فاصلہ پر ہے واقع ہے۔ اس میں شمی بصلہ (olfactory bulb) اور شمی قطعہ واقع ہیں۔

مجری تجاویف (sulci orbitales)۔ یہ تجاویف ترتیب میں بے قاعدہ ہوتی ہیں۔ اور عموماً سب ملکر کسی قدر H کی شکل بناتی ہیں۔ H کا آڑا ڈنڈا نیم کرّے کے لمبے محور پر زاویہ قائمہ بناتا ہے۔

جبہی لختہ کی زیرین سطح کی تزاریدُ تزرید مستقیم اور مجری تزاریدہیں۔

تزرید مستقیم۔ یہ وہ علاقہ ہے جو شمی تجویف سے وسطانی طرف واقع ہے۔ اور یہ جبہی قطب سے اگلے مثقوب جرم تک جاتا ہے۔ یہ جبہی قطب کے گرد ہوکر بالائی جبہی تزرید سے مل جاتا ہے۔ اور وسطانی مجری کنارے کے گرد گھوم کر نیم کرہ کی وسطانی سطح پر چلا جاتا ہے۔ 408

مجری تزاریدہ۔ یہ تزاریدہ وسطانی، جانبی، اگلی اور پچھلی ہیں۔ وسطانی اور جانبی آگے اور پیچھے اگلی اور پچھلی تزاریدہ کے ساتھ مسلسل ہیں۔

وسطانی مجری تزرید شمی تجویف اور H کی شکل کی تجویف کی وسطانی شاخ کے درمیان واقع ہے۔ اگلی اور پچھلی مجری تزاریدہ بالترتیب H کی شکل کی میزاب کے آڑے ڈنڈے کے آگے اور پیچھے واقع ہیں۔ اور جانبی تزرید اس تجویف کی جانبی شاخ کے جانبی طرف واقع ہے۔

وسطانی مجری تزرید بالائی جبہی تزرید کے ساتھ مسلسل ہے۔ اگلی مجری تزرید کا سلسلہ وسطی جبہی تزرید کے ساتھ ہے۔ اور جانبی مجری تزرید زیرین مجری تزرید کے ساتھ مسلسل ہے اور جانبی شق کے تنے کی تہ میں پچھلی مجری تزرید جزیرہ کے زیرین حصے کے ذریعہ صدغی لختہ سے الگ ہے۔

جبہی لختہ کی وسطانی سطح کا امتحان آئندہ ہوگا۔ لیکن تقطیع کار کو یہ دیکھ لینا چاہیئے کہ اس کی وسطانی سطح پر بالائی جبہی تزرید کا ایک حصہ تزریدِ منطقی (gyrus cinguli) کا ایک حصہ اور تزرید مرکزی لختک کا ایک حصہ واقع ہیں (تصویر 159)۔

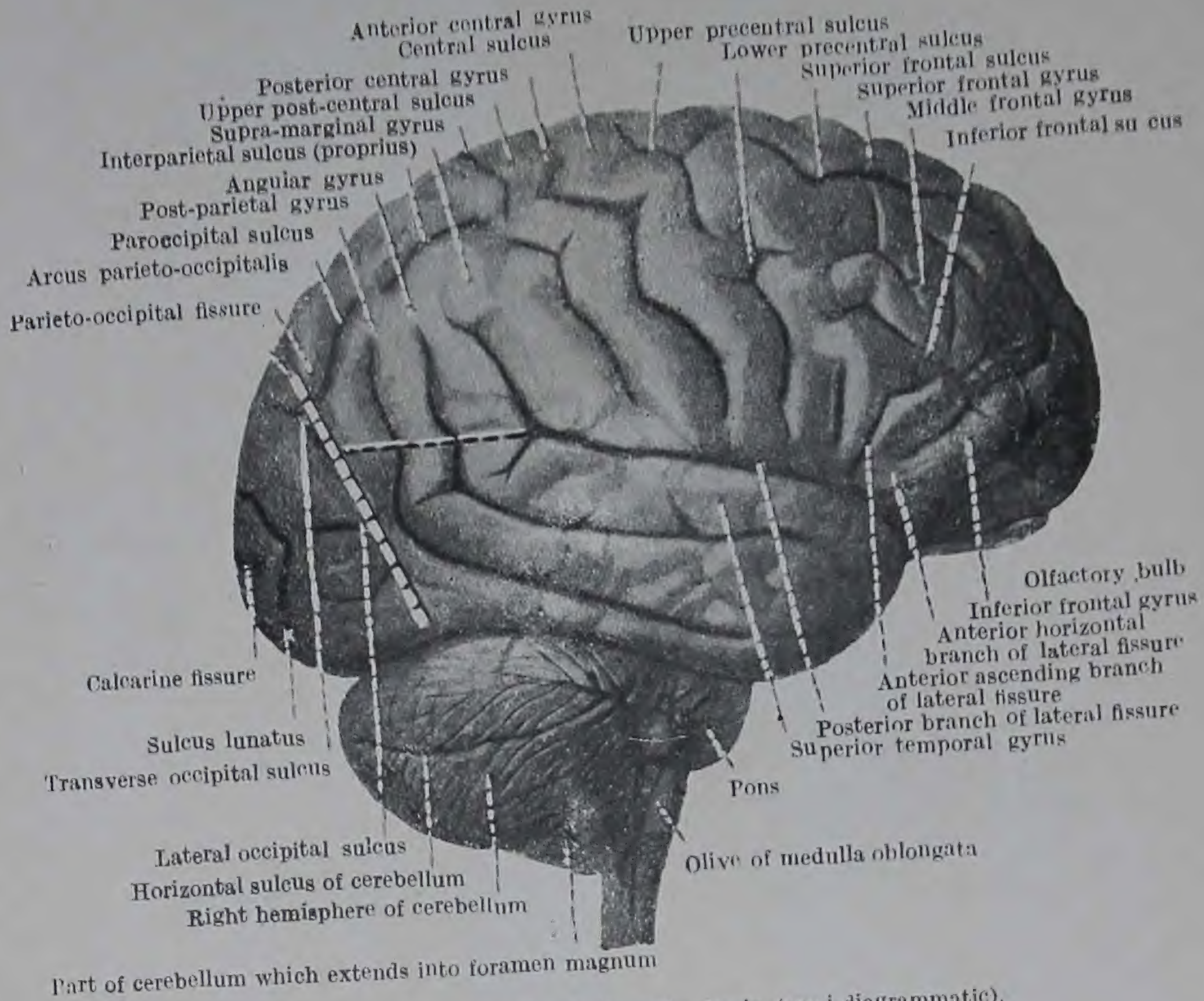

FIG. 155.—Lateral surface of Right Half of the Brain (semi-diagrammatic). The horizontal dotted line completes the separation between the parietal and temporal areas, and the oblique dotted line, which runs from the parieto-occipital fissure to the pre-occipital notch, separates the occipital from the parietal and temporal areas.

جداری لختہ ۔ جداری لختہ نیم کرہ کی فوق جانبی اور وسطانی سطحوں پر دکھائی دیتا ہے ۔ اور اس کا زیرین حصہ جانبی شق کی پچھلی افقی شاخ کی بالائی دیوار بناتا ہے ۔ وسطانی سطح پر کے اُس حصے کا امتحان جس سے پیش سفین بنتا ہے ۔ اور جو نزد مرکزی لختک اور تزرید منطقی کی ساخت میں حصہ لیتا ہے، آئندہ ہوگا ۔ زیرین حصہ جانبی شق کی پچھلی شاخ کے اوپری حصے کے ساتھ ساتھ صدغی لختہ سے لگا ہوا ہے ۔ لیکن زیادہ عمق میں یہ جزیرہ سے نزدیک کا تعلق رکھتا ہے جس سے یہ دائری تجویف کے ذریعہ الگ رہتا ہے ۔ تقطیع کار کو جانبی شق کی پچھلی شاخ کے لبوں کو آہستہ سے علیحدہ کر کے ان امور کی تصدیق کر لینی چاہیئے ۔

جداری لختہ کی فوق جانبی سطح ساری کی ساری جداری ہڈی کے اوجھل واقع ہے ۔ اور اوپر نیم کرہ کے فوق وسطانی کنارے سے محدود ہے ۔ اور نیچے جانبی شق کی پچھلی شاخ اور ایک خط سے محدود ہے جو اُس مقام سے پیچھے کو بڑھ جاتا ہے جہاں یہ شق اوپر کو مڑتا ہے ۔ آگے کی طرف مرکزی تجویف سے محدود ہے اور پیچھے جداری قذالی شق کے جانبی حصہ اور اس خط سے محدود ہے جو اس سے بڑھ کر نیم کرہ کے زیر جانبی کنارے پر پیش قذالی کٹاؤ تک جاتا ہے (تصاویر 155, 177) ۔ 409

جداری لختہ کی فوق جانبی سطح کی تجاویف ۔ پس مرکزی تجاویف (post-central sulci) خود بین جداری تجویف (interparietal sulcus) اور نزد قذالی تجویف ہیں ۔

پس مرکزی تجاویف (sulci post-centrales) ۔ پس مرکزی تجاویف دو ہیں ۔ ایک بالائی اور ایک زیرین ۔ یہ الگ الگ نمو پاتی ہیں ۔ اور مرکزی تجویف کے متوازی جاتی ہیں ۔ جس سے ان کو پچھلی مرکزی تزرید الگ کرتی ہے ۔ عموماً دونوں پس مرکزی تجاویف بالغ انسان میں ایک دوسرے کے ساتھ مسلسل ہوتی ہیں ۔ اور ان میں سے کوئی ایک تجویف بین جداری تجویف خاص (sulcus interparietalis proprius) کے ساتھ مسلسل ہو سکتی ہے (تصاویر 155, 152) ۔ 410

بین جداری تجویف خاص (sulcus interparietalis proprius) ۔ یہ تقریباً افقی رخ میں پیچھے کی طرف جداری لختہ کی فوق جانبی سطح کے بالائی اور زیرین کناروں کے تقریباً درمیان جاتی ہے ۔ یہ بالائی کو زیرین جداری لختک سے علیحدہ کرتی ہے ۔ اور آگے کی طرف کبھی کبھی پس مرکزی تجاویف میں سے ایک یا دو کے ساتھ اور پیچھے کی طرف نزد قذالی تجویف کے ساتھ مسلسل ہوتی ہے ۔

نزد قذالی تجویف ۔ بالغ میں یہ تجویف یا تو بین جداری تجویف خاص کے پچھلے سرے کے ساتھ براہ راست مسلسل ہوتی ہے یا اس کے قریب شروع ہوتی ہے ۔ یہ جداری قذالی شق کے جانبی سرے کے پاس سے پیچھے کو جاتی ہے جس سے اس کو ایک جداری قذالی اتصالی تزرید علیحدہ کرتی ہے جس کو محراب جداری قذالی (arcus parieto-

(occipitalis) کہتے ہیں ۔اور یہ قذالی لختہ کے اندر مستعرض قذالی تجویف میں ختم ہوتی ہے (تصاویر 137, 152, 154) ۔

گذشتہ زمانے میں ایک بین جداری تجویف کو بیان کرنے کا دستور تھا جو ایک انتصابی، ایک افقی اور ایک قذالی حصہ پر مشتمل تھی انتصابی حصہ پس مرکزی تجویف تھا۔ افقی حصہ تجویف بین جداری خاص ہے۔ اور قذالی حصہ نزد قذالی حصہ ہے۔

جداری لختہ کی فوق جانبی سطح کے تزاریدہ جداری لختہ کی فوق جانبی سطح کے حصے پچھلی مرکزی تزرید اور بالائی جداری لختک ہیں اور فوق حاشیئی (supra-marginal) اور زاویئی اور پس جداری تزریدیں ہیں جو سب مل کر زیرین جداری لختک بناتی ہیں (تصویر 152) ۔

پچھلی مرکزی تزرید (gyrus centralis posterior) مرکزی اور پس مرکزی تجاویف کے درمیان واقع ہے ۔اس کے اگلے رُخ کے ساتھ ساتھ جو مرکزی تجویف کی پچھلی دیوار ہے۔ اور فوق جانبی سطح کے متصل حصہ کے ساتھ معمولی حس کا اصلی رقبہ واقع ہے (تصویر 153)۔ یہ اوپر اور نیچے اگلی مرکزی تزرید کے ساتھ مسلسل ہے ۔اور پیچھے بالائی اور زیرین جداری لختوں کے ساتھ ۔

بالائی جداری لختک (lobulus parietalis superior) ۔آگے بالائی پس مرکزی تجویف سے محدود ہے ۔ پیچھے جداری قذالی شق سے۔اوپر فوق وسطانی کنارے سے اور نیچے تجویف بین جداری خاص سے۔یہ بعض اوقات ایک چھوٹی میزاب کے ذریعہ جس کو بالائی جداری تجویف (superior parietal sulcus) کہتے ہیں ، اگلے اور پچھلے حصوں میں منقسم ہے ۔

زیرین جداری لختک (lobulus parietalis inferior) ۔اس لختک کی اگلی اور بالائی حدود اور اسکی زیرین حد کا اگلا حصہ بالکل واضح ہوتے ہیں۔لیکن پچھلی حد اور زیرین حد کا پچھلا حصہ عارضی خطوط ہیں ۔پچھلی حد تجویف بین جداری خاص ہے ۔اگلی حد زیرین پس مرکزی تجویف ہے ۔زیرین حد جانبی شق کی پچھلی شاخ کے پچھلے حصہ اور ایک فرضی خط سے بنتی ہے جو اس مقام سے پیچھے کو کھینچا جائے جہاں سے جانبی شق کی پچھلی شاخ اوپر کے رُخ ایک دوسرے فرضی خط تک جاتی ہے جو جداری قذالی شق کے جانبی حصہ سے زیر جانبی کنارے پر کے پیش قذالی کٹاؤ تک کھینچا جاتا ہے۔آخرالذکر خط اور جداری قذالی شق کا جانبی حصہ جداری لختہ کی پچھلی حد بناتے ہیں، اور اس کو قذالی لختہ سے علیحدہ کرتے ہیں (تصویر 155)۔

زیرین جداری لختک کی تجاویف جانبی شق کی پچھلی شاخ اور بالائی اور وسطی صدغی تجاویف کے اوپر کو مڑتے ہوئے سرے ہیں جو صدغی لختہ سے زیرین جداری لختک میں جاتے ہیں (تصویر 152)۔

زیرین جداری لختک کی تزارید تعداد میں تین ہیں ۔فوق حاشیئی، زاویئی اور پس جداری ۔

فوق حاشیئی تزرید (supramarginal gyrus) جانبی شق کی پچھلی شاخ کے اوپر مڑے ہوئے سرے کو گھیرتی ہے ۔

زاویئی تزرید بالائی صدغی تجویف کے اوپر مڑے ہوئے سرے کو گھیرتی ہے ۔ اور اسی طرح پس جانبی تزرید جب خوب واضح ہوتی ہے تو وسطی صدغی تجویف کے اوپر مڑے ہوئے سرے کو گھیرتی ہے۔ یہ محراب جداری قذالی سے تجویف نزد قذالی کے ذریعہ الگ رہتی ہے ۔

صدغی لختہ ۔یہ لختہ نیم کرہ کی جانبی اور زیرین سطحوں پر دکھائی دیتا ہے ۔ اور جانبی شق کی پچھلی شاخ کی زیرین دیوار بناتا ہے۔

صدغی لختہ کی جانبی سطح پر کی تجاویف بالائی اور وسطی صدغی تجاویف ہیں ۔

بالائی صدغی تجویف (sulcus temporalis superior) ۔یہ تجویف جانبی شق کی پچھلی شاخ کے متوازی واقع ہے (تصاویر 152, 155)۔یہ بالائی اور وسطی صدغی تزارید کے درمیان واقع ہے ۔ اور دو تولیدی طور پر مختلف حصوں یعنی ایک اگلے اور ایک پچھلے پر مشتمل ہے جو بعض اوقات بالغ میں بھی الگ رہتے ہیں ۔

412 وسطانی صدغی تجویف (sulcus temporalis medialis) ۔یہ تجویف، وسطی اور زیرین صدغی تزارید کے درمیان واقع ہے ۔ اور اپنی ساخت کے طریقہ میں بہت بے ترتیب ہے ۔ اور اکثر اسکی جگہ دو یا زیادہ الگ حصے لے لیتے ہیں ۔

صدغی لختہ کی جانبی سطح کی تزارید ۔صدغی لختہ کی جانبی سطح پر تین تزارید ہیں ۔ بالائی وسطی اور زیرین ۔

زیرین صدغی تزرید (sulcus temporalis inferior) ۔یہ تزرید وسطی صدغی تزرید کے نیچے واقع ہے ۔یہ نیم کرہ کے زیر جانبی کنارہ کا صدغی حصہ بناتی ہے ۔ اور صدغی لختہ کی زیرین سطح پر اس مقام پر دکھائی دیگی جہاں یہ زیرین صدغی تجویف کے ذریعہ نکلے نما تزرید سے الگ ہے ۔

وسطی صدغی تجویف (gyrus temporalis medius) ۔یہ تجویف وسطی اور

بالائی صدغی تجاویف کے درمیان واقع ہے۔ اور پیچھے زاویئی اور پس جداری تزاریدکے ساتھ کم و بیش ملی رہتی ہے۔

بالائی صدغی تزرید (gyrus temporalis superior)۔ یہ تزرید بالائی صدغی تجویف اور جانبی شق کی پچھلی شاخ کے درمیان واقع ہے۔ اور آگے کی طرف نیم کرہ کے صدغی قطب کی طرف جاتی ہے (تصویر 152)۔

صدغی لختہ کا بالائی حصہ جو جانبی شق کی پچھلی شاخ کی زیرین دیوار بناتا ہے، جزیرہ اور جداری اور جبہی لختوں کے زیرین حصوں کے ساتھ متعلق ہے۔ تقطیع کار اس شق کے لبوں کو آہستہ سے الگ کر کے اس کو واضح کر سکتا ہے۔ اور اسکی سطح پر دو تزاریدپیچھے کو اور وسطانی جانب جاتی ہوئی دکھائی دینگی۔ یہ اگلی **متعرض صدغی تزرید** (anterior transverse temporal gyrus) (ہیشل کی تلفیف (Heschl's convolution: اور پچھلی **متعرض صدغی تزرید** (posterior transverse temporal gyrus) ہیں۔ اگلی متعرض صدغی تزرید اور بالائی صدغی تزرید کے پچھلے حصہ کا وہ قطعہ جو اسکے جانبی سرے سے متصل ہے۔ بھیجے کے قشرہ کا **سمعی رقبہ** (acoustic area) بناتے ہیں (تصویر 153)۔

صدغی لختہ کی زیرین سطح نیم کرہ کی زیرین سطح کے پچھلے حصہ کا بیشتر حصہ بناتی ہے۔ اور اپنی اصلی جگہ پر سخت کئے ہوئے بھیجوں میں یہ آگے کی طرف ایک نمایاں نشیب سے ظاہر ہوتی ہے جو صدغی ہڈی کے حجری حصہ کی اگلی سطح کے فراز محرابی (eminentia arcuata) کی وجہ سے پیدا ہوتا ہے۔

صدغی لختہ کی زیرین سطح کے شقوق اور تجاویف۔ (۱) مشیمیتی (chorioidal) شق (تصویر 138) (۲) مجانب شق (۳) ظفری شق کا تنہ (۴) انفی (rhinal) شق اور (۵) زیرین صدغی تجویف۔

413

مشیمیتی شق۔ یہ شق نیم کرہ کی زیرین سطح کے پچھلے حصہ کی وسطانی یعنی بالائی حد کا اگلا حصہ بناتا ہے۔ اس شق کے خطہ میں نیم کرہ کے کہفہ کی دیوار کم ہو کر سرحلمہ کی پتلی تہ رہ جاتی ہے۔ اور یہ شق نیم کرہ کے جانبی بطین کے زیرین قرن میں ام حنونہ کے ایک دموی شکن کے ذریعہ سرحلمی دیوار کے انعماد سے بنتا ہے۔

مشیمیتی شق کے پچھلے حصہ کے نیچے **ظفری شق کا تنہ** (stem) نیم کرہ کے وسطانی صدغی کنارے کو کاٹ کر اس کی زیرین سطح پر پہنچتا ہے۔

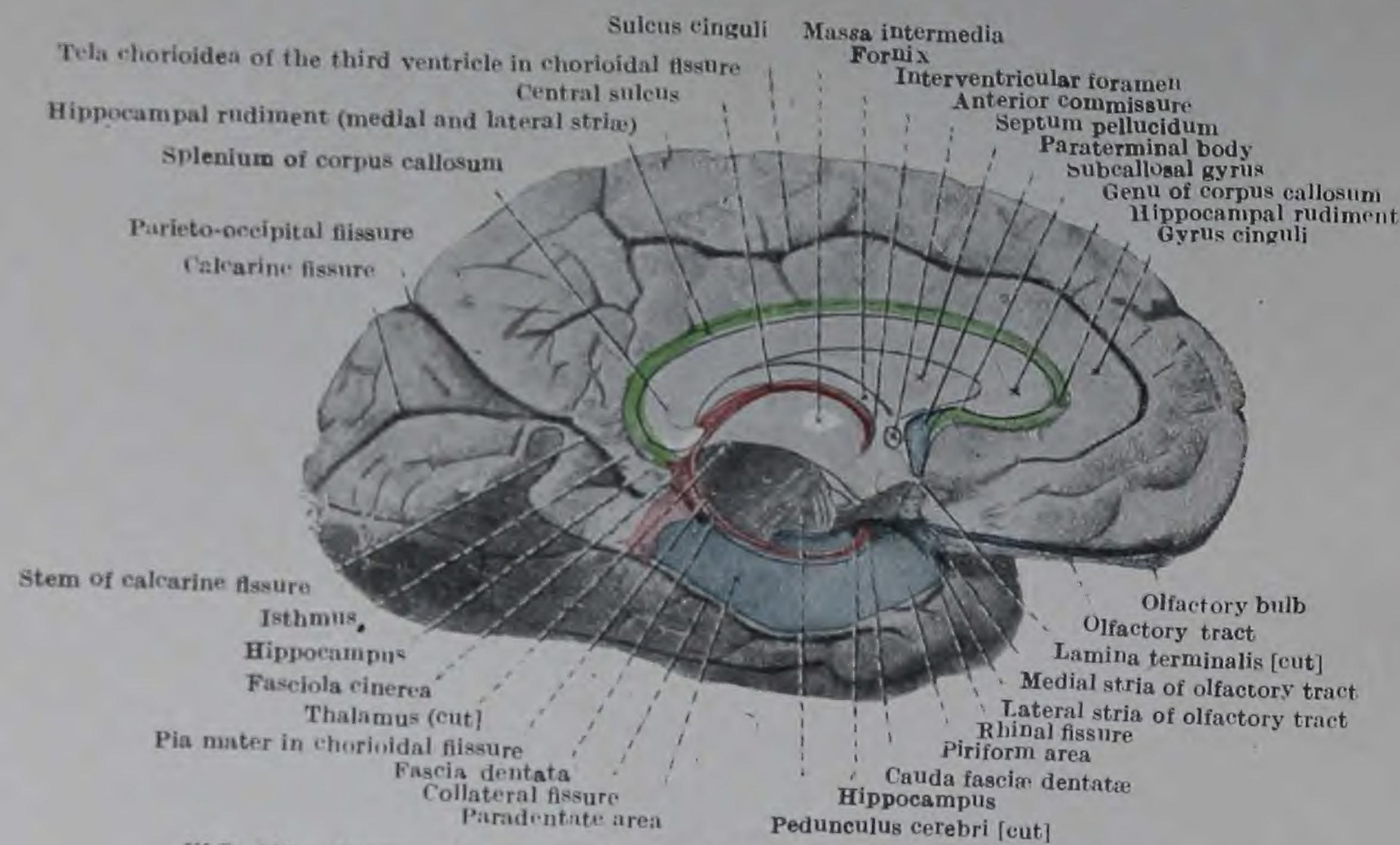

FIG. 156.—Diagram showing portions of the Hippocampus and associated parts. The green line represents the indusium, which is a rudiment of the hippocampal formation.

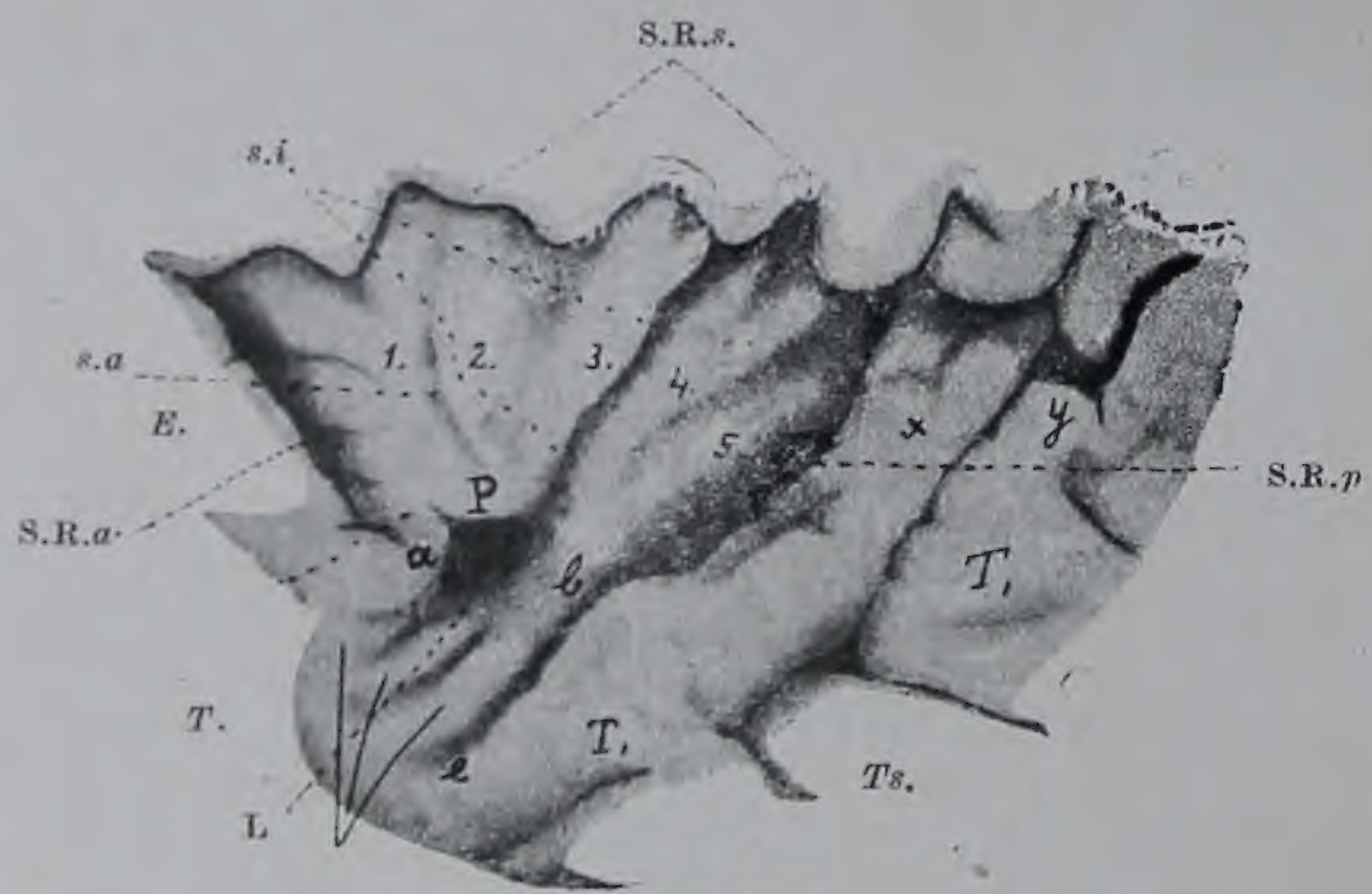

FIG. 157.—Fissures and Gyri on the Surface of the Insula. [Eberstaller.]

1, 2, and 3. Three short gyri on the frontal part of the insula.
4. and 5. Two long gyri on parietal part.
S.R.*a*. Anterior part of circular sulcus.
S.R.*s*. Superior part of circular sulcus.
S.R.*p*. Inferior part of circular sulcus.
L. Limen insulæ.
P. Pole of the insula.
F. Orbital operculum (for the most part removed).
T. Temporal pole.
T. Superior temporal gyrus.
T2. Middle temporal gyrus.
x.y. Transverse temporal gyri.
s.i. Sulcus centralis insulæ.
s.a. Sulcus præcentralis insulæ.
m. Gyri. on deep surface of temporal pole.

مجانب شق (fissura collateralis)۔ یہ شق مشیمیتی شق کی نسبت زیادہ جانبی رُخ اور زیادہ نیچے لیول پر واقع ہے۔ یہ ظفری شق کے تنے کے نیچے واقع ہے۔ اور اس کے اگلے سرے سے پرے آگے کو جاتا ہے (تصاویر 156, 159)۔

414 **انفی شق** (rhinal fissure)، مجانبی شق کے اگلے سرے کے آگے اور کسی قدر اوپر یا وسطانی جانب واقع ہے۔

زیریں صدغی تجویف (sulcus temporalis inferior)۔ یہ تجویف مجانب شق کے نیچے اور جانبی طرف واقع ہے۔

صدغی لختہ کی زیریں سطح کی تزاریدِ فرس البحری (hippocampal) تزرید، لسانی تزرید، تکلہ نما تزرید، اور زیریں صدغی تزرید کا ایک حصہ ہیں۔

فرس البحری تزرید (hippocampal gyrus)، زیر جانبی طرف انفی (rhinal) اور مجانب شقوق سے اور فوق وسطانی طرف مشیمیتی شق سے محدود ہے۔ فرس البحری تزرید کا پچھلا سرا ظفری شق کے تنے کے نیچے لسانی تزرید کے اگلے حصہ کے ساتھ مسلسل ہے۔ اور ظفری شق کے اگلے سرے کے آگے یہ ایک تنگ پُل کے ذریعہ جس کو خاکنائے (isthmus) کہتے ہیں، تزرید منطقی کے پچھلے حصہ کے ساتھ ملا ہوا ہے جو جسم ثفنی کے گرد لپٹتا ہے۔ اور جو خاکنائے اور فرس البحری تزرید کے ساتھ مل کر قشرہ کی ایک مسلسل تہ بناتا ہے، جس کو تزریدِ اُزجی (gyrus fornicatus) کہتے ہیں۔ فرس البحری تزرید کا اگلا سرا اوپر کو پیچھے کو مڑا ہوا ہے، اور **خطاف** (uncus) کہلاتا ہے (تصویر 138)۔

اگر خطاف کے پیچھے ہپوکمپی تزرید کا بالائی یا وسطانی کنارہ نیچے کو ہٹا دیا جائے تو رمادی مادے کی ایک انتصابی رُخ میں دندانے دار جیدہ دکھائی دیگی۔ یہ ردائے مسنن (fascia dentata) ہے۔ اور جب جانبی بطین کے زیریں قرن کا امتحان ہو چکے گا تو یہ بہت بہتر دکھائی دیگی۔ فرس البحری تزرید کا وہ حصہ جو انفی شق کے اوپر اور وسطانی طرف واقع ہے خطاف سمیت ناشپاتی نما رقبہ (piriform area) کہلاتا ہے اور حسِ شامہ کے ساتھ اس کا گہرا تعلق ہے۔ فرس البحری تزرید کا زیادہ عقبی حصہ نزدسنی رقبہ (paradentate area) کہلاتا ہے (تصویر 156)۔

لسانی تزرید۔ لسانی تزرید کا وہ حصہ جو صدغی لختہ کی زیریں سطح پر دکھائی دیتا ہے۔ ظفری شق کے تنے اور مجانب شق کے پچھلے حصہ کے درمیان واقع ہے (تصاویر 138, 159)۔ یہ آگے فرس البحری تزرید کے ساتھ مسلسل ہے۔ اور پیچھے اس کا بالائی حصہ نیم کرّے کے وسطانی قذالی کنارے کا تقاطع کرتا ہے۔ اور

قذالی لختہ کی وسطانی سطح کا ایک حصہ بناتا ہے - یہ مخطط رقبہ (striate area) یعنی رقبۂ بصری کا ایک حصہ ہے -

تکلمانا تزرید (fusiform gyrus) مجانب شق اور زیرین صدغی تجویف کے درمیان واقع ہے - یہ پیچھے قذالی لختہ کی زیرین سطح تک چلی جاتی ہے -

415

زیرین صدغی تزرید اس تزرید کا صرف ایک حصہ صدغی لختہ کی زیرین سطح پر نظر آتا ہے - باقی سے صدغی خطہ میں نیم کرہ کا زیر جانبی کنارہ اور صدغی لختہ کی جانبی سطح کا ایک حصہ بنتا ہے -

صدغی لختہ (lobus occipitalis) - اس لختہ سے فوق جانبی سطح کا ایک حصہ نیم کرے کی زیرین سطح کا ایک حصہ، اسکی وسطانی سطح کا ایک حصہ اور قذالی قطب بنتا ہے - اسکی وسطانی سطح جو ایک آئندہ منزل میں زیادہ صاف دکھائی دیگی - جداری قذالی شق کے ذریعہ جداری لختہ کی وسطانی سطح سے الگ رہتی ہے - وہ حد جو اس کی فوق جانبی سطح کو جداری اور صدغی لختوں کے متصل حصوں سے الگ کرتی ہے جداری قذالی شق کے جانبی حصہ اور اس خط سے بنتی ہے جو اس شق سے نیم کرہ کے زیر جانبی کنارے پر کے پیش قذالی کٹاؤ تک کھینچا جائے - اس لئے یہ زیادہ تر مصنوعی ہوتی ہے - اور قذالی لختہ کی زیرین سطح اور صدغی لختہ کی زیرین سطح کے درمیان کوئی قدرتی خطِ فاصل نہیں ہے (تصاویر 138, 156, 159)-

قذالی لختہ کی فوق جانبی سطح کی تجویفیں اور شقوق - قذالی لختہ کی فوق جانبی سطح کے پچھلے حصہ پر **ظفری شق** (calcarine fissure) کا اختتامی حصہ واقع ہے جو وسطانی سے جانبی سطح کی طرف قذالی قطب کے گرد بل کھاتا ہے - بھیجے کے قشرہ کا وہ حصہ جو ظفری شق کے سر کے متصل گھومتا ہے - قشرہ کے مخطط یعنی بصری رقبہ کا ایک قطعہ ہے (تصاویر 152, 154, 155)-

ظفری شق (calcarine fissure) کے سرے کے بالکل آگے ایک خمدار تجویف ہے جو آگے کی طرف محدب ہے، اور **تجویفِ ہلالی** (sulcus lunatus) کہلاتی ہے - یہ نیم کرہ کی فوق جانبی سطح پر کے بصری رقبہ کی اگلی حد بناتی ہے - تجویفِ ہلالی سے آگے اور اسکے ساتھ زاویہ قائمہ پر جانبی تجویف قذالی (sulcus occipitalis lateralis) ہے جو قذالی لختہ کی فوق جانبی سطح کے اگلے بڑے حصہ کو ایک بالائی اور ایک زیرین حصہ میں تقسیم کرتی ہے - جداری لختہ سے پیچھے کو قذالی لختہ کے بالائی حصہ میں جانے والی تجویفِ نزد قذالی (sulcus paroccipitalis) ہے - یہ پیچھے ایک تجویف یعنی مستعرض قذالی تجویف (sulcus occipitalis transversus) میں ختم ہوتی ہے جو نزد قذالی تجویف کے ساتھ زاویہ قائمہ بناتی ہے - بعض صورتوں میں ایک چھوٹی تجویف یعنی نزد وسطانی قذالی تجویف (sulcus occipitalis-

پہچانی جاسکتی ہے جو قذالی لختہ کے فوق وسطانی کنارے کے متوازی اور قریب واقع (paramedialis) ہے (تصاویر 152, 154)۔ جب یہ موجود ہوتی ہے تو قذالی لختہ کی فوق جانبی سطح اسکے اور جانبی قذالی تجویف کے ذریعہ بالائی وسطی اور زیرین تزاریدمیں منقسم ہوتی ہے۔

416 **قذالی لختہ کی زیرین سطح کی تجویفیں اور تزاریدیں۔** مجانب شق کا پچھلا حصہ صدغی لختہ سے پیچھے کو قذالی لختہ میں جاتا ہے، اور لسانی تزرید کو نکلہ نما تزرید کے پچھلے حصہ سے الگ کرتا ہے اور یہ دونوں قذالی لختہ کی زیرین سطح کی ساخت میں حصہ لیتے ہیں (تصاویر 138, 156)۔

نیم کروں کی فوق جانبی اور زیرین سطحوں کے شقوق، تجویفوں، اور تزاریدکا مطالعہ ختم ہو چکنے کے بعد تقطیع کار کو جانبی شق کے کناروں کو ایک دوسرے سے الگ کرنا چاہئے، اور جزیرہ کا امتحان کرنا چاہئے جو اس شق کی حدود کے اوجھل واقع ہے۔ یا اگر بھیجا اتنا سخت ہو گیا ہو کہ اس شق کے کنارے الگ نہیں کئے جاسکتے تو تقطیع کار کو جبہی، جداری اور صدغی لختوں کے ٹکڑوں کو کاٹ دینا چاہئے جو جزیرہ کا تراکب کرتے اور اسکو چھپاتے ہیں۔

417 **جزیرہ** (قدیم نام: جزیرہ رائل Island of Reil)۔ جزیرہ نیم کرہ کا ایک ہرمی رقبہ ہے جو نیم کرہ کی سطح کے باقی حصہ کی نسبت زیادہ عمقی مستوی پر واقع ہے۔ یہ جبہی، جداری اور صدغی لختوں کے متصل کناروں کی وجہ سے نظر سے چھپا ہوا ہے جو اس کا تراکب کرتے اور جانبی حفرہ (fossa lateralis) کے ڈھکن بناتے ہیں۔ جانبی حفرہ (fossa lateralis) وہ نشیب ہے جو جانبی شق کی تہ میں واقع ہے، اور جس میں جزیرہ واقع ہے۔ اس جزیرہ کے اگلے، بالائی، اور پچھلے کناروں کے گرد ایک تجویف جاتی ہے جس کو تجویف دائری (sulcus circularis) کہتے ہیں۔ یہ جزیرہ کو نیم کرہ کے متصل حصوں سے علیحدہ کرتی ہے۔ جزیرہ کے راس یعنی زیرترین حصہ پر بھیجے کے جرم کا ایک گول بل ہے جو ان دو دھاریوں میں سے جانبی دھاری کے ساتھ مسلسل ہے جو شمی قطعہ کے پچھلے سرے سے چلتی ہیں۔ اور فرس البحری تزرید کے ناشپاتی نما رقبہ کے ساتھ مسلسل ہیں۔ اور یہ بل نیم کرہ کے شمی رقبہ کا ایک حصہ بناتا ہے۔ وہ خطہ جس میں یہ واقع ہے خط جزیری (limen insula) کہلاتا ہے۔

جزیرہ کی سطح ایک اگلے یعنی جبہی حصہ اور ایک پچھلے یعنی جداری حصہ میں جزیری مرکزی تجویف (sulcus centralis insulæ) کے ذریعہ منقسم ہے جو ایسے مستوی میں ہے جو نیم کرہ کی فوق جانبی سطح پر مرکزی تجویف کے مستوی کے متوازی ہے۔ جزیرہ کے ان دونوں حصوں پر دو یا زیادہ تزریدیں ہوتی ہیں۔ موجودہ منزل میں تقطیع کار کو وسطی دماغی شریان کے اس حصہ کا مطالعہ کرنا چاہئے جو نیم کرہ پر

جھلیاں اتارتے وقت اپنی جگہ پر چھوڑ دیا گیا تھا (صفحہ 387)- وہ یہ پائیگا کہ یہ شریان جانبی شق کے تنے کے برابر برابر گزرتی ہے۔ خطِ جزیری کا تقاطع کرتی ہے۔ اور جزیرہ کی سطح پر اُن اختتامی شاخوں میں تقسیم ہوتی ہے جو نیم کرہ کی فوق جانبی سطح پر دیکھی گئی تھیں (صفحہ 388)-

جب وسطی دماغی شریان کی اختتامی شاخوں کے مقامات کا مطالعہ ہو چکے تو عروق اور اردگرد کی جھلیوں کو نکال سکتے ہیں۔

شمی لختہ - ہر ایک شمی لختہ کئی حصوں پر مشتمل ہے۔ وہ یہ ہیں:- (۱) شمی بصلہ (۲) شمی قطعہ (۳) شمی خطوط وسطانی اور جانبی اور (۴) شمی مثلث (olfactory trigone)۔ شمی بصلہ (olfactory bulb) جو بھیجے کے شمی خطہ کا سب سے آگے کا حصہ ہے شمی تجویف کے اگلے حصہ میں جبہی لختہ کی زیرین سطح پر واقع ہے۔ اسکی زیرین سطح پر اس میں وہ اعصاب ملتے ہیں جو ناک کی شمی مخاطی جھلی میں شروع ہوتے ہیں۔ اور شمی بصلہ میں ختم ہوتے ہیں۔ یہ تعداد میں تقریباً بیس ہوتے ہیں۔ شمی بصلہ پیچھے شمی قطعہ (olfactory tract) میں ملا ہوا ہے جو ایک تکونا منشوری بند ہے۔ اور شمی تجویف میں پیچھے کی طرف اگلے ثقوب جرم کے اگلے کنارے تک جاتا ہے جہاں یہ ایک ہرمی اُبھار میں ختم ہوتا ہے جس کو مثلث شمی (trigonum olfactorum) کہتے ہیں۔ شمی مثلث کے جانبی زاویہ سے جانبی شمی خط (lateral olfactory stria) پیچھے اور جانب کو اگلے ثقوب جرم کے جانبی کنارے کے ساتھ ساتھ اور خطِ جزیری کے پارفرس البحری تزرید کے نشیاتی نمار قنبہ تک جاتا ہے (تصویر 162)۔ تقطیع کار کو یہ سمجھنا چاہیئے کہ جانبی شمی خط کے اوجھل رمادی مادہ کی ایک تہ ہے جو نشیاتی نمار قنبہ کے اگلے حصہ کا نمایندہ ہے۔

418

تقطیع - جانبی شمی خط کے مر کو نمایاں کرنے کے لیئے صدغی قطب کو اٹھانا ضروری ہوگا۔ اور ممکن ہے کہ صدغی لختہ کی نوک کو کاٹ دینا ضروری ہو مگر یہ کام ایک ہی طرف ہو سکتا ہے۔

شمی مثلث کے وسطانی زاویہ سے چلکر وسطانی شمی خط (medial olfactory stria) تزرید مستقیم کے پچھلے سرے کے گرد ہو کر نیم کرہ کے وسطانی رخ پر زیر ثفنی تزرید (subcallosal gyrus) تک جاتا ہے۔ زیر ثفنی تزرید ثفنی جسم کے اگلے حصہ کی زیرین سطح پر واقع ہے۔ اور اس کو تقطیع کی ایک آئندہ منزل میں تلاش کرنا چاہیئے۔ (تصاویر 156,159)-

تقطیع - اب جسم ثفنی کی بالائی سطح کو نمایاں کرنے کی غرض سے تقطیع کرنی چاہیئے - اس مطلب کے لیے ایکطرف کے نیم کرہ کا بالائی حصہ نکال دینا چاہیئے - اور جب یہ ہو چکا تو مقابل کے نیم کرہ کی وسطانی سطح پر کی تزاریدہ، شقوق اور تجاویف کا مطالعہ ممکن ہو جائے گا -

ایک لمبے چاقو کے ساتھ دائیں نیم کرہ کے بالائی حصہ کو وسطانی سطح پر کی تجویف منطقی کے لیول تک کاٹ دو (دیکھو تصویر 161) - نیم کرہ کا سفید لبی مرکز جو رمادی قشرہ کے اندر بند ہے، اور تراش بنانے پر نمایاں ہوتا ہے، مرکز نیم بیضوی (centrum semi-ovale) کہلاتا ہے - مرکز نیم بیضوی سے سفید یادے کے بڑھاؤ اردگرد کی ساری تزاریدہ میں جاتے ہیں (تصویر 161) -

اب ایک آڑا شگاف تزرید منطقی کے مرکز کے بیچ سے لگانا چاہیئے جو نیم کروی مرکز کی وسطانی حد بناتی ہے - اب تزرید منطقی کے اگلے اور پچھلے حصوں کو جانبی رخ میں نیم کرہ سے الگ کر دینا چاہیئے - اگر یہ کام ٹھیک ہو جائے تو وہ ڈھنگ جس میں جسم ثفنی کے ریشے نیم کرہ میں داخل ہوتے ہیں، واضح ہو جائے گا (تصویر 161) -

اگر طالب علم بھیجے کی تقطیع دوسری بار کر رہا ہے تو اس کو یہ کام کرتے وقت چاقو بالکل استعمال نہیں کرنا چاہیئے - نیم کرہ کا بالائی حصہ تزرید منطقی کے لیول تک نوچ ڈالنا چاہیئے - اور پھر تزرید منطقی کے ساتھ بھی یہی سلوک ہونا چاہیئے - اس تدبیر سے جسم ثفنی کے ریشوں کو ایک ایک تزرید کے اندر تک کھوج سکتے ہیں -

419

منطقہ - تزرید منطقی کی عمقی سطح کا امتحان کرو جس کو نوچ ڈالا گیا ہے - اور یہ دیکھو کہ طولی رخ رکھنے والے ریشوں کا ایک بڑا بنڈل اس کے جرم میں دبا ہوا ہے - اس بنڈل کو منطقہ (cingulum) کہتے ہیں - یہ ایک طولی ابتلافی بنڈل ہے - اور ریشوں کے بہت سے نظاموں سے بنا ہے جو اس کے اندر چھوٹے فاصلوں تک جاتے ہیں، اور پھر ارجی تزرید (gyrus fornicalus) کے متصل حصوں میں چلے جاتے ہیں - یہ آگے اگلے مثقوب جرم میں شروع ہو کر جسم ثفنی کے انحداب کے گرد گھوم کر پیچھے فرس البحری تزرید میں ختم ہوتا ہے (تصویر 156) - اس کو بہت تھوڑے سے کھچاؤ کے ذریعہ اس کے فرش سے نکال سکتے ہیں -

اب بائیں نیم کرہ کی وسطانی سطح پر کے شقوق و تجاویف اور تزاریدہ کا مطالعہ ہونا چاہیئے -

نیم کرہ کی وسطانی سطح پر کے شقوق اور تجاویف یہ ہیں - جداری قذالی شق کا وسطانی حصہ ظفری شق کا پچھلا حصہ - ثفنی تجویف - تجویف منطقی - زیر جداری تجویف - اور ممکن ہے کہ مرکزی تجویف کا بالائی

سرا ہو۔

جداری قذالی شق اس شق کا وسطانی حصہ قذالی اور جداری لختوں کے درمیان نیم کرہ کی وسطانی سطح کے پچھلے حصے پر اترتا ہے۔ یہ جسم ثفنی کے پچھلے سرے سے تھوڑی دور پیچھے اور وسطانی قذالی کنارے کے قریب ظفری شق میں مل کر ختم ہوتا ہے۔ اگر تقطیع کار اس شق کے کناروں کو علیحدہ کر دیتا ہے تو اس کو اس بات کا یقین آسکتا ہے کہ ان دونوں شقوق کا ملاپ صرف سطح کے قریب واقع ہوتا ہے۔ اور جداری قذالی شق کے عمقی حصہ کا زیرین سرا ظفری شق سے ایک ڈوبی ہوئی حید کے ذریعہ الگ ہے جسے تزرید سفینی (gyrus cunei) کہتے ہیں۔

420

ظفری شق (calcarine fissure) - اس شق کا تنہ یعنی اگلا حصہ نیم کرہ کی زیرین سطح پر دیکھا جا چکا ہے (صفحہ 413)۔ یہ وسطانی قذالی کنارے کا تقاطع کرتا ہے۔ اور قذالی لختہ کی وسطانی سطح پر جداری قذالی شق میں مل جاتا ہے۔ پھر یہ پیچھے کی طرف قذالی قطب تک جاتا ہے جس کے گرد یہ گھومتا ہے اور قذالی لختہ کی فوق جانبی سطح پر انحنائی دو شاخہ میں ختم ہوتا ہے۔ اگر تقطیع کار اس شق کے کناروں کو جدا کرے تو وہ یہ پائیگا کہ جداری قذالی شق کے ساتھ اس کے ملاپ سے عین پیچھے ایک زیر سطح حید یعنی سفینی لسانی تزرید (cuneo-lingual gyrus) ظفری شق کے اگلے حصہ کو پچھلے حصہ سے الگ کرتی ہے۔ یہ حید اس بات کا نشان ہے کہ ظفری شق کے دونوں حصے الگ الگ پیدا ہوئے۔ اور بعد کے زمانے میں فردی ارتقائی (ontogenetically) اور نوعی ارتقائی (phylogenetically) دونوں لحاظ سے الگ ہو گئے۔

اس منزل پر تقطیع کار کو دائیں قذالی لختہ کے پچھلے حصہ میں سے ایک جبہی تراش بنانی چاہئے۔ اور پھر ظفری شق کے پچھلے حصہ کے خطہ میں رمادی مادہ کی تراش کی سطح کا امتحان کرنا چاہئے۔ اگر بھیجے کا جرم اچھی صیانت (preservation) کی حالت میں ہے تو وہ ایک واضح سفید خط پائیگا جس کو خطِ گناری (stria Gennari) کہتے ہیں جو رمادی مادے کو اندرونی اور بیرونی حصوں میں تقسیم کرتا ہے اور جو قریب کے خطوں میں نہیں ہوتا۔ قشرہ کا وہ حصہ جو اس خط سے ظاہر ہوتا ہے، رقبہ مخطط (area striata) ہے۔ یہ قشرہ کا بصری رقبہ ہے۔ اور یہ خط یہ ظاہر کرتا ہے کہ قشرہ کا وہ حصہ جس کے اندر یہ واقع ہے منظر سے متعلق ہے۔ یہ ظفری شق کے پچھلے حصہ کی دونوں دیواروں اور سفینی اور لسانی تزرید کے ان متصل حصوں میں پایا جاتا ہے جو اس شق کو محدود کرتے ہیں۔ لیکن یہ صرف ظفری شق کے اگلے حصہ کے زیرین لب پر واقع ہے جو اسی واسطے قشرہ کے بصری اور غیر بصری حصوں کے درمیان حدِ فاصل پر واقع ہے۔

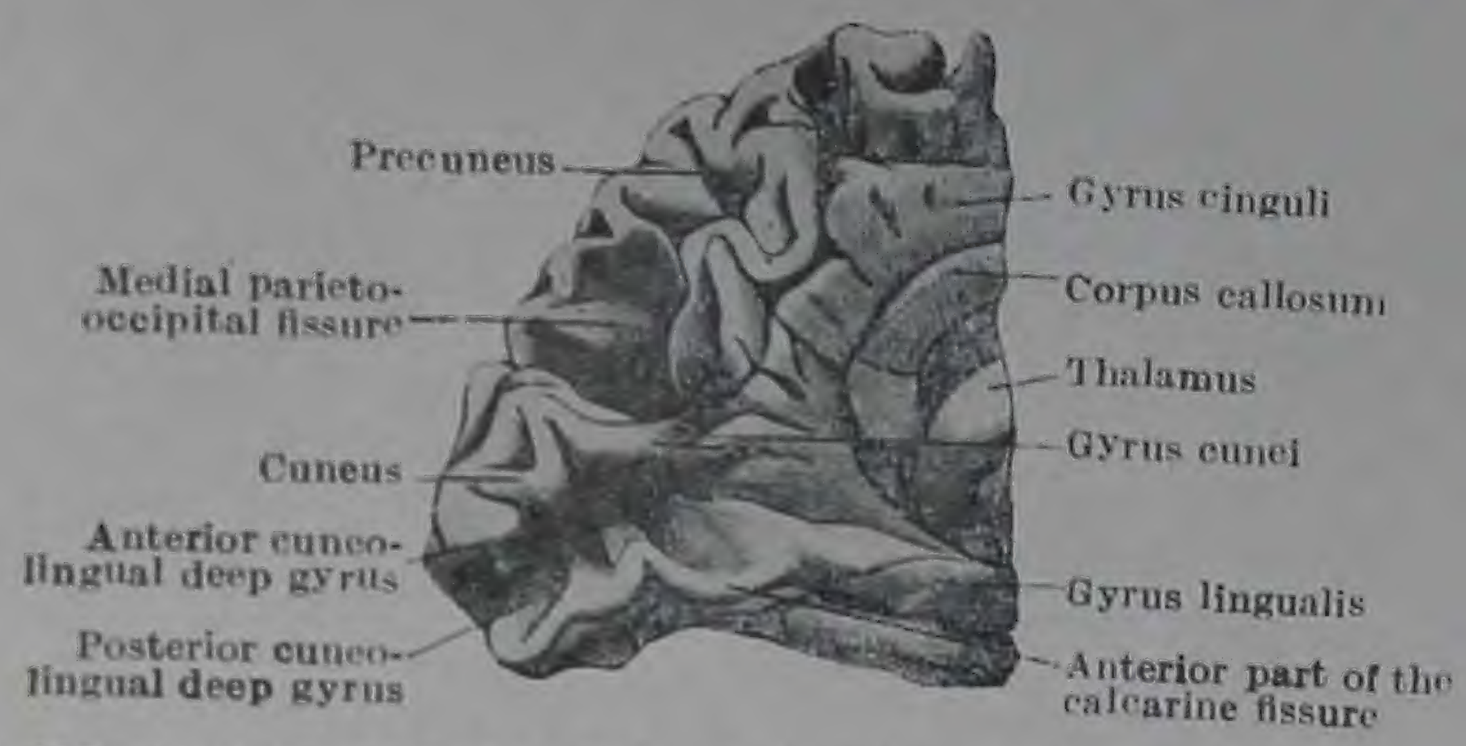

FIG. 158.—Posterior part of medial surface of the Left Hemisphere. The calcarine and the parieto-occipital fissures are widely opened up to show the deep gyri within them.

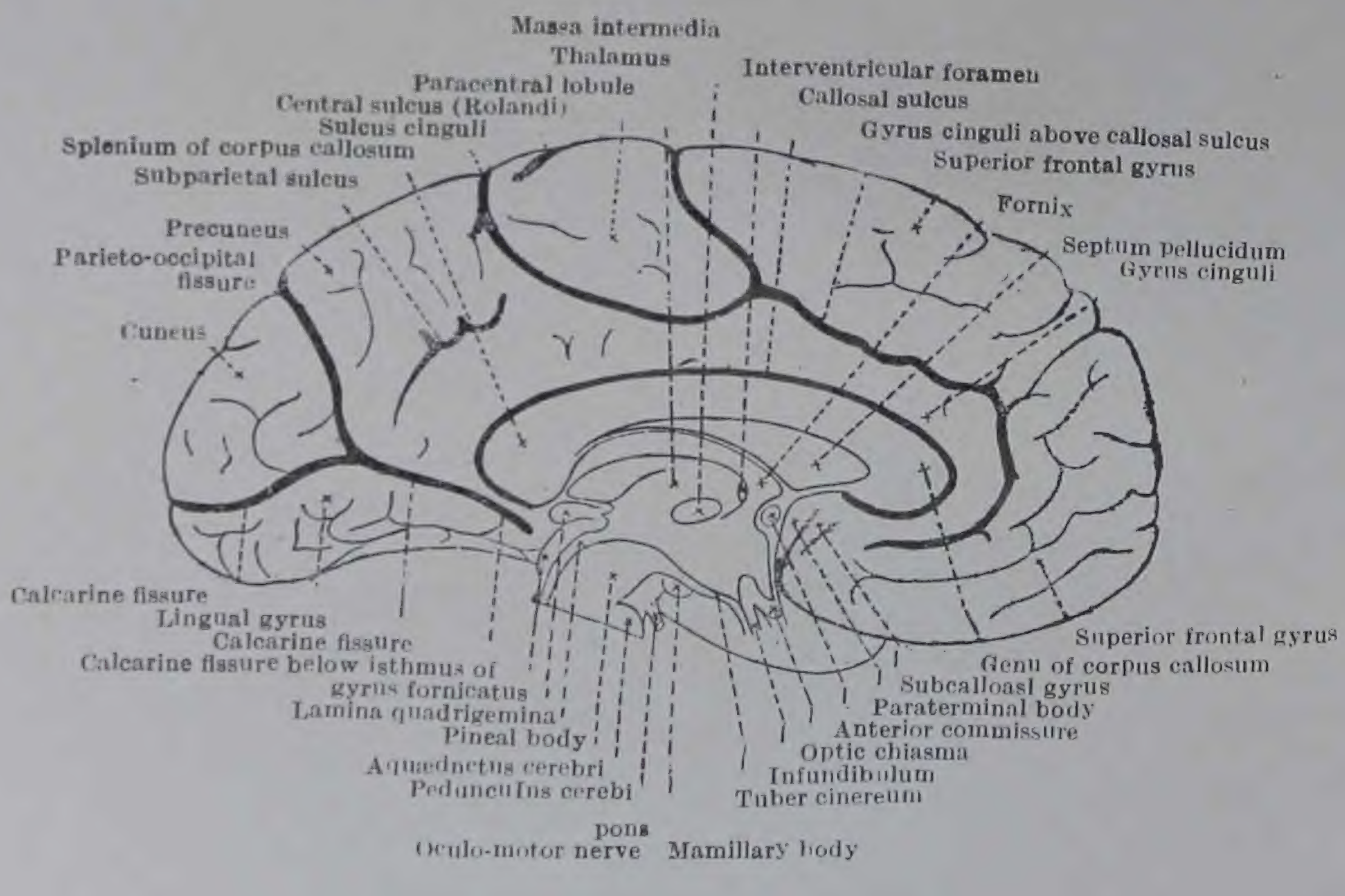

FIG. 159.—Medial Surface of Left Hemisphere (semi-diamgrammatic.)

تجویفِ جسمِ ثفنی (sulcus corporis callosi) جسمِ ثفنی کی محدب سرحد کے گرد گھومتی ہے اور جسمِ ثفنی کو تزرید منطقی سے الگ کرتی ہے۔

421 **تجویفِ منطقی** ثفنی تجویف کے متوازی جاتی ہے۔ اور تزرید منطقی کے ذریعہ اس سے الگ رہتی ہے۔ یہ جسمِ ثفنی کے اگلے سرے کے نیچے شروع ہوتی ہے۔ اور پہلے آگے کو اور اوپر کو جاتی ہے۔ اور پھر پیچھے کو نیم کرہ کے فوق وسطانی کنارے کے متوازی پچھلی مرکزی تزرید کے بالائی سرے سے کسی قدر پیچھے ایک مقام تک جاتی ہے جہاں یہ اوپر کو مڑتی ہے۔ فوق وسطانی کنارے کو کاٹتی ہے۔ اور نیم کرے کی فوق جانبی سطح پر ختم ہوتی ہے۔ یہ تزرید منطقی کو جو جسمِ ثفنی کے اگلے اور بالائی حصوں کے گرد لپٹی ہوتی ہے بالائی جبہی تزرید اور اگلی اور پچھلی مرکزی تزارید کے بالائی سروں سے علیحدہ کرتی ہے (تصاویر 159, 160)۔

زیرجداری تجویف (sulcus subparietalis)۔ تجویف منطقی کے پچھلے سرے کے پیچھے اور بعض اوقات اس کے ساتھ مسلسل زیرجداری تجویف ہوتی ہے۔ یہ بالائی جداری لختک کے وسطانی حصے کو جسے پیش سفین کہتے ہیں، تزرید منطقی کے پچھلے حصہ سے علیحدہ کرتی ہے (تصاویر 159, 160)۔

نیم کرہ کی وسطانی سطح کی تزارید بالائی جبہی تزرید، اگلی اور پچھلی مرکزی تزارید کے بالائی سرے، پیش سفین، (precuneus)، سفین (cuneus)، لسانی تزرید کا ایک حصہ، تزرید منطقی اور تزرید مستقیم کا ایک حصہ ہیں۔

422 **بالائی جبہی تزرید** (gyrus frontalis superior) نیم کرے کی فوق جانبی سطح پر پہلے ہی دیکھی جا چکی ہے (صفحہ 406)۔ اس سے وسطانی سطح کا وہ حصہ بنتا ہے جو تجویفِ منطقی اور فوق وسطانی کنارے کے درمیان اور اگلی مرکزی تزرید کے بالائی سرے کے آگے واقع ہے۔

اس کی پیش زیریں سطح پر دو یا تین ثانوی تزارید ہیں جو آگے سے پیچھے یا آگے کو اور ذرا سا اوپر کو جاتی ہیں، اور ان کو منقاری (rostral) تزارید کہتے ہیں۔ بالائی جبہی تزرید کے وسطانی رخ کا پچھلا سرا تجویفِ منطقی کی ایک شاخ کے ذریعہ اگلی مرکزی تزرید کے بالائی سرے سے الگ رہتا ہے۔

نزد مرکزی لختک (lobulus paracentralis) مقام کے لحاظ سے اگلی اور پچھلی مرکزی تزارید کے بالائی سروں سے مطابقت رکھتی ہے۔ یہ پیچھے تجویفِ منطقی کے اوپر کو مڑے ہوئے سرے سے محدود ہے، اور آگے تجویفِ منطقی کی ایک شاخ سے۔ اس کا جبہی حصہ دماغ کے حرکی رقبہ کا ایک حصہ ہے۔

پیش سفین (precuneus)۔ یہ فوق جانبی سطح کی بالائی جداری لختک کا وسطانی حصہ ہے (صفحہ 410)۔ یہ پیچھے جداری تغذالی شق سے، آگے تجویفِ منطقی کے اوپر کو مڑے ہوئے سرے سے،

نیچے زیر جداری تجویف سے اور اوپر نیم کرے کے فوق وسطانی کنارے سے محدود ہے۔

سفین سے قذالی لختہ کی وسطانی سطح کا بڑا حصہ بنتا ہے۔ یہ آگے جداری قذالی شق سے، نیچے ظفری شق سے، اور اوپر اور پیچھے نیم کرہ کے فوق وسطانی کنارے سے محدود ہے۔

لسانی تزرید (gyruslingualis) قذالی لختہ کی وسطانی سطح کا زیرترین حصہ بناتی ہے۔ اس سطح پر یہ ظفری شق اور وسطانی قذالی کنارہ کے درمیان واقع ہے جو نیم کرہ کی زیرین سطح کے وسطانی حصہ کو پچھلے حصہ سے الگ کرتا ہے۔ آگے کی طرف یہ وسطانی قذالی کنارہ کا تقاطع کرتی ہے۔ اور زیرین سطح پر چلی جاتی ہے جہاں یہ پہلے ہی دیکھی جا چکی ہے (تصویر 138)۔

نیم کرہ کی وسطانی سطح کے شقوق، تجاویف اور تزاید کا مطالعہ ختم ہو چکنے کے بعد تقطیع کار کو بائیں نیم کرہ کا بالائی حصہ جو جسم ثفنی (corpus callosum) کے لیول سے اوپر اور جداری قذالی شق کے آگے واقع ہے، نکال دینا چاہئے۔ لیکن خود اس شق اور پیچھے کے اس حصہ کو جو اس کے پیچھے واقع ہے، سالم رہنے دینا چاہئے تاکہ ظفری شق اور اس کی حدود اور زیرین سطح پر قذالی اور صدغی لختوں کے تعلقات کا مطالعہ تقطیع کی ایک آئندہ منزل میں ہو سکے۔ 423

جب دونوں نیم کروں کے بالائی حصے اتر جائیں گے تو جسم ثفنی کی بالائی سطح نمایاں ہو جائے گی اور یہ ظاہر ہو جائے گا کہ جسم ثفنی دونوں نیم کروں کے لبی مرکزوں کو ایک پوٹ میں ملا دیتا ہے۔ اصطلاح مرکز بیضوی (centrum ovale) اس مسلسل سفید رقبہ کے لئے ہے جو جسم ثفنی اور دونوں نیم کروں کے لبی مرکزوں پر مشتمل ہے۔ 424

جسم ثفنی دماغ کا بڑا آڑا طنفہ ہے۔ یہ دماغ کے پچھلے سرے کی نسبت اگلے کے زیادہ قریب ہے۔ اور یہ دونوں دماغی نیم کروں کی وسطانی سطحوں کو ان کے پیش پسی طول کے تقریباً کل آدھے نصف میں سب جگہ ملاتا ہے (تصویر 161)۔

اس کی بالائی سطح جو طولی شق کے مرکزی حصہ کا فرش بناتی ہے، آگے سے پیچھے محدب اور پہلو سے پہلو مقعر ہے۔ اپنی وسعت کے پچھلے حصہ میں اسکو وسطی مستوی میں منجل دماغ چھوتا ہے۔ آگے کی طرف اُم جافیہ کا یہ بل اس شق کے اندر اتنا گہرا نہیں جاتا۔ اس شق کے ہر طرف جسم ثفنی (قدیم نام: ثفنی تزرید (callosal gyrus: تزرید منطقی سے ڈھکا ہوا ہے۔ جسم ثفنی کی بالائی سطح رمادی مادہ کی ایک بہت ہی پتلی تہ سے ڈھکی ہوئی ہے جس کو رخصہ رمادی (indusium griseum) کہتے ہیں جو ثفنی تجویف کی تہ میں نیم کرہ کے رمادی قشرہ کے ساتھ مسلسل ہے۔ وسطی مستوی کے ہر طرف رخصہ سے متعلق دو نازک 425

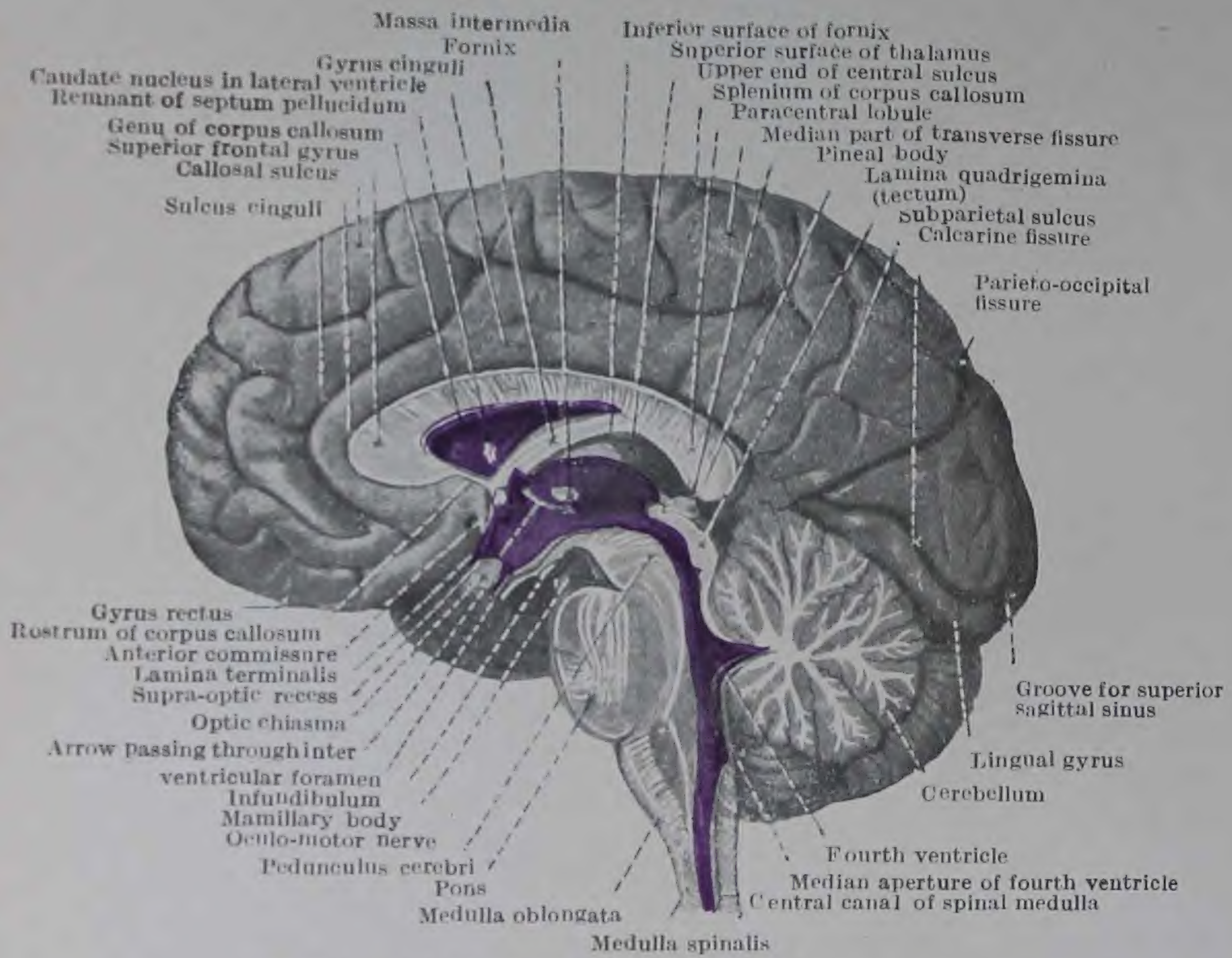

FIG. 160.—Medial surface of the Right Hemisphere, and the structures seen after a sagittal section has been made through Corpus Callosum, the Fornix, the Diencephalon, the Mesencephalon, and the Rhombencephalon, and after the Septum Pellucidum has been removed from between the Corpus Callosum and the Fornix. The arrow passes through the interventricular foramen from the right lateral ventricle to the third ventricle, where it lies in the hypothalamic sulcus in the lateral wall of the third ventricle.

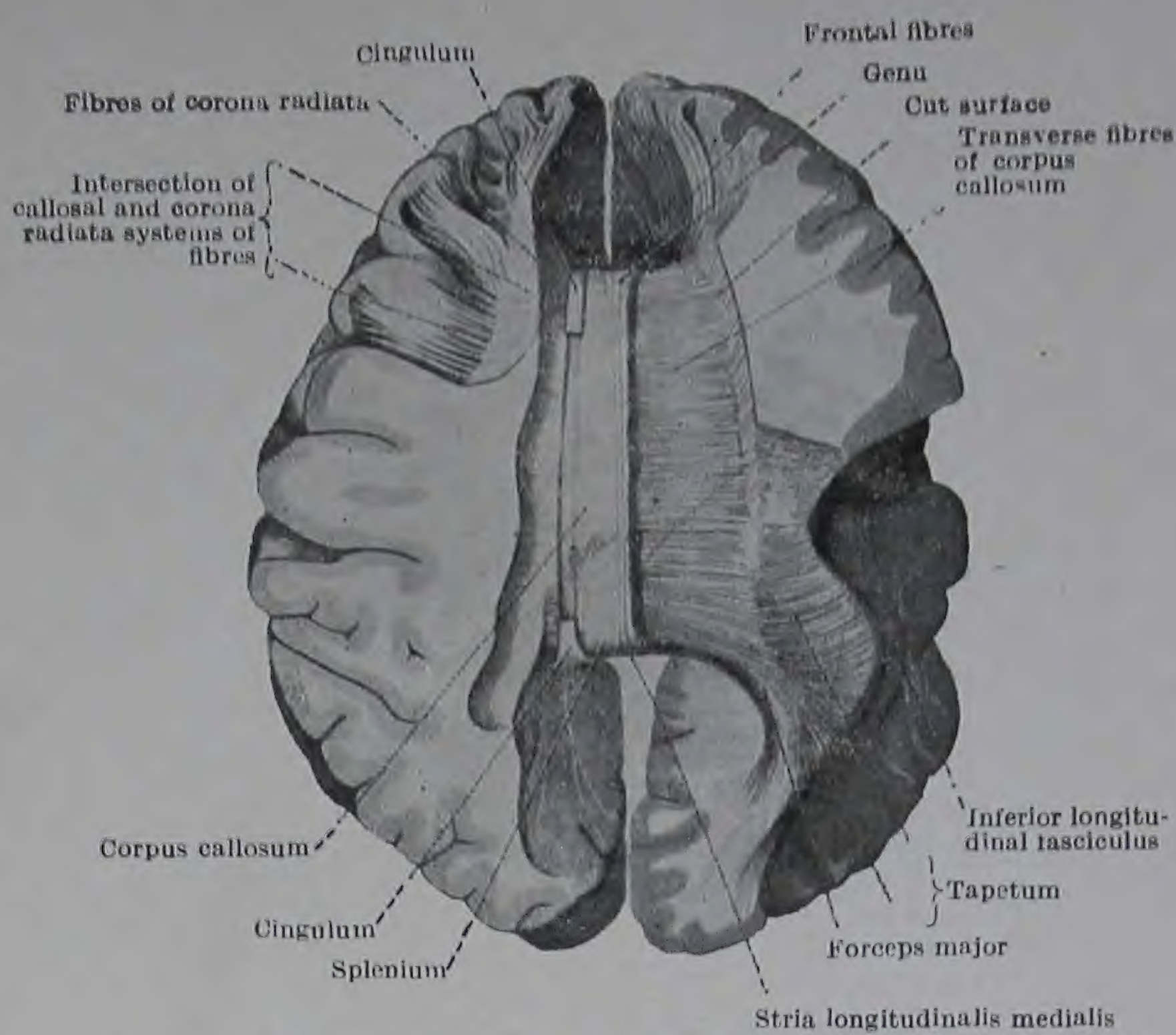

FIG. 161.—The Corpus Callosum exposed from above and the right half dissected to show the course taken by the fibres.

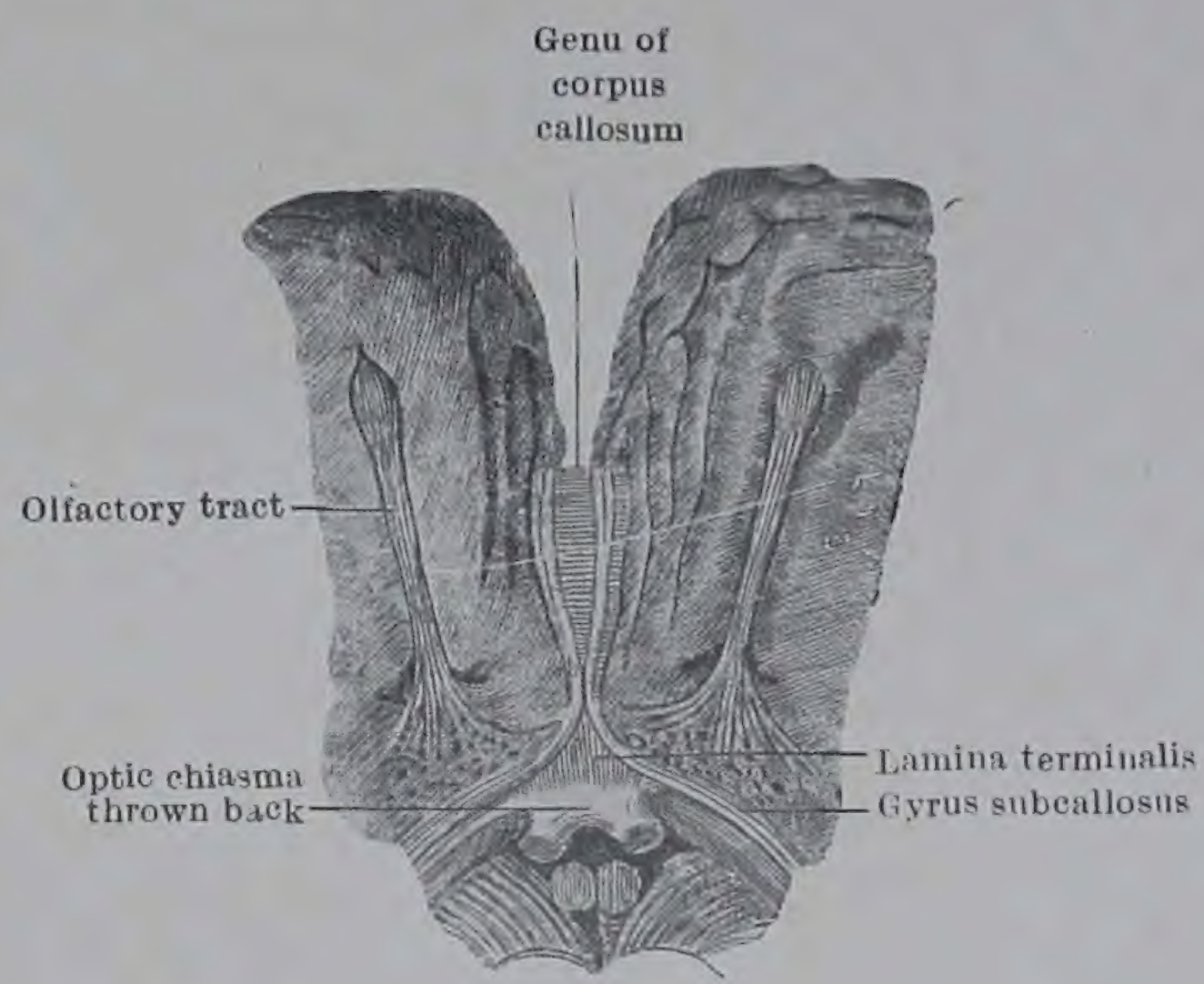

FIG. 162.—Anterior end of the Corpus Callosum and the Subcallosal Gyri as seen from below when the frontal lobes of the hemispheres are slightly separated from each other. (From Cruveilhier.)

طولی ربط ہیں جن کو وسطانی اور جانبی طولی خطوط کہتے ہیں۔ وسطانی طولی خط (stria longitudinalis medialis) دونوں میں سے زیادہ واضح ہے، اور ایک مدھم وسطانی نجوہ (stria longitudinalis lateralis) کے ذریعہ اپنے رفیقِ مخالف سے الگ ہے۔ جانبی طولی خط زیادہ جانبی واقع ہے۔ رخنہ اتنا پتلا ہے کہ ثفنی ریشوں کے بنڈلوں کا آڑا رُخ اس کے اندر سے دکھائی دے سکتا ہے۔

یہ خطوط اپنے متعلق رمادی مادہ کی ایک پتلی تہ سمیت ایک تزرید بناتے ہیں جس کو فوق ثفنی تزرید (gyrus supracallosus) کہتے ہیں۔

جسمِ ثفنی کے دونوں سرے (تصویر 160) بہت دبیز ہیں، لیکن وسطی حصہ یعنی تنہ (truncus) (قدیم نام: جسم: body) بہت پتلا ہے۔ دبیز پچھلا سرا جو بھرا اور گول ہے۔ وسطی دماغ کے اوپر واقع ہے۔ اور پیچھے کی طرف دماغ کے بالاترین مقام تک جاتا ہے۔ اسکو عصابہ (splenium) کہتے ہیں۔ اگلا سرا جو پچھلے سے کم دبیز ہے، نیچے اور پیچھے کی طرف اپنے اوپر مڑا ہوا ہے۔ اور رکبہ (genu) کہلاتا ہے۔ جسمِ ثفنی کے اگلے حصہ کا مڑا ہوا زیریں حصہ پیچھے کو گزرتے وقت جلد پتلا پڑ جاتا ہے۔ اور منقار (rostrum) کہلاتا ہے منقار کا باریک اختتامی سرا ورقہ انتہائی کے ساتھ ملا ہوا ہے (تصویر 160)۔

426

جانبی اور وسطانی طولی خطوط اور رخنہ جو جسمِ ثفنی کی بالائی سطح کے اوپر واقع ہیں، دونوں عصابہ کے گرد نیچے کو مڑتے ہیں۔ اور اس کے نیچے فرس البحر (hippocampus) کے پتلے پچھلے حصہ کے ساتھ مسلسل ہو جاتے ہیں۔ یہ ساخت آئندہ جانبی بطین کے زیرِ بحث قرن میں دکھائی دیگی۔ رخنہ اور فرس البحر کے اتصال سے ذرا اوپر رمادی مادہ کی ایک تنگ جید ہے جو رداء صغیر رمادی (fasciola cinerea) کہلاتی ہے، اور رداء مسنن کا پچھلا اختتامی حصہ ہے (تصویر 156)۔ آگے کی طرف یہ خطوط اور رخنہ رکبہ کے گرد اور پھر منقار کی زیریں سطح کے ساتھ ساتھ گزرتے ہیں، حتیٰ کہ یہ متناظر جانب کی تزریدِ زیرِ ثفنی (gyrus subcallosus) میں ختم ہوتے ہیں۔ تزرید زیرِ ثفنی ایک جید ہے جو جسمِ ثفنی کی منقار سے نزول کرتی ہے اور وسطانی شمی خط اور اگلے مثقوب جرم کی طرف جاتی ہے (تصویر 160)۔

جسم ثفنی کے ریشے جسم ثفنی کے آڑے ریشے جب دماغی نیم کرے کے سفید لبی مرکز میں داخل ہوتے ہیں تو دماغی قشرہ کے مختلف حصوں کی طرف ایک دوسرے سے کرنوں کی طرح الگ ہو جاتے ہیں۔ اس طرح الگ ہونے کو اشعاع جسم ثفنی (radiatio corporis callosi) کہتے ہیں۔ زیادہ اگلے ریشے جن سے جسم ثفنی کا رکبہ بنتا ہے، آگے کے رخ نیم کرے کے جیبی قطب کی طرف خموں کے ایک سلسلہ میں جاتے ہیں۔ ان سے چھوٹا چمٹا (forceps minor) بنتا ہے عصابہ کا ایک بڑا حصہ جو ایک ٹھوس بنڈل ہے اور بڑا چمٹا (forceps major) کہلاتا ہے، یکایک پیچھے کے رخ قذالی لختہ کی طرف مڑ جاتا ہے۔ جسم ثفنی اور نیز عصابہ کے ریشے جانبی بطین کے گرد مڑتے ہیں۔ اور ایک بہت واضح تہ بناتے ہیں جو گلیم (tapetum) کہلاتی ہے۔ گلیم نیم کرہ کے لبی مرکز کی ایک مہین تہ ہے جو جانبی بطین کے پچھلے قرن کی چھت اور جانبی دیوار اور زیرین قرن کے پچھلے حصہ کی جانبی دیوار بناتی ہے۔

جانبی بطین

(LATERAL VENTRICLE)

اب جانبی بطین کو جو دماغی نیم کرہ کے اندر ہے، ہر طرف کھول دینا چاہیے۔ اس لیے جسم ثفنی کو جو اسکے مرکزی حصہ (قدیم نام: جسم) کی چھت بناتا ہے، اور اس کہفہ کے اگلے قرن کو جزوی طور پر ضرور نکال دینا چاہیے۔

تقطیع - وسطی مستوی سے تقریباً چھ ملی میٹر (ایک چوتھائی انچ) یا اس سے کم ہر طرف جسم ثفنی کے اندر سے ایک طولی شگاف لگاؤ جسم ثفنی کا مرکزی حصہ جو ان شگافوں کے درمیان واقع ہے۔ اپنی جگہ رہنا چاہیے۔ جانبی حصوں کو جانبی طرف لوٹنا اور پوری طرح الگ کر دینا چاہیے جب یہ ہو رہا ہو تو یہ بات ظاہر ہوگی کہ عصابہ کا زیرین حصہ جو بڑھ کر بڑا چمٹا بن جاتا ہے حقیقت میں ایک حصہ ہے جو جسم ثفنی کے پچھلے سرے کی زیرین سطح کے بہت قریب ہو کر آگے کو مڑا ہوا ہے۔ یہ احتیاط رکھو کہ بڑے چمٹے کو اپنی جگہ پر چھوڑ دو (تصویر 173)۔ 427

اب بطین کا مرکزی حصہ اور اگلا قرن نمایاں ہو گئے ہیں۔ لیکن بطین کا کہفہ پیچھے کے رخ پچھلے قرن کی صورت میں قذالی لختہ کے اندر چلا جاتا ہے اور نیچے اور آگے کے رخ صدغی لختہ میں زیرین قرن کی صورت میں چلا جاتا ہے۔ اسوقت پچھلے قرن کو صرف دائیں جانب کھولنا چاہیے۔ چاقو کو پیچھے کی طرف لبی جرم میں سے لیجاؤ جو اس کہفہ کی چھت بناتا ہے اور چھت کا کافی حصہ اتار دو تاکہ کہفہ کے اندر کا مکمل نظارہ ملجائے، اس سے زیادہ مشکل زیرین قرن کو کھولنے میں ہوگی۔ چاقو کی نوک کو قرن کے بالائی 428

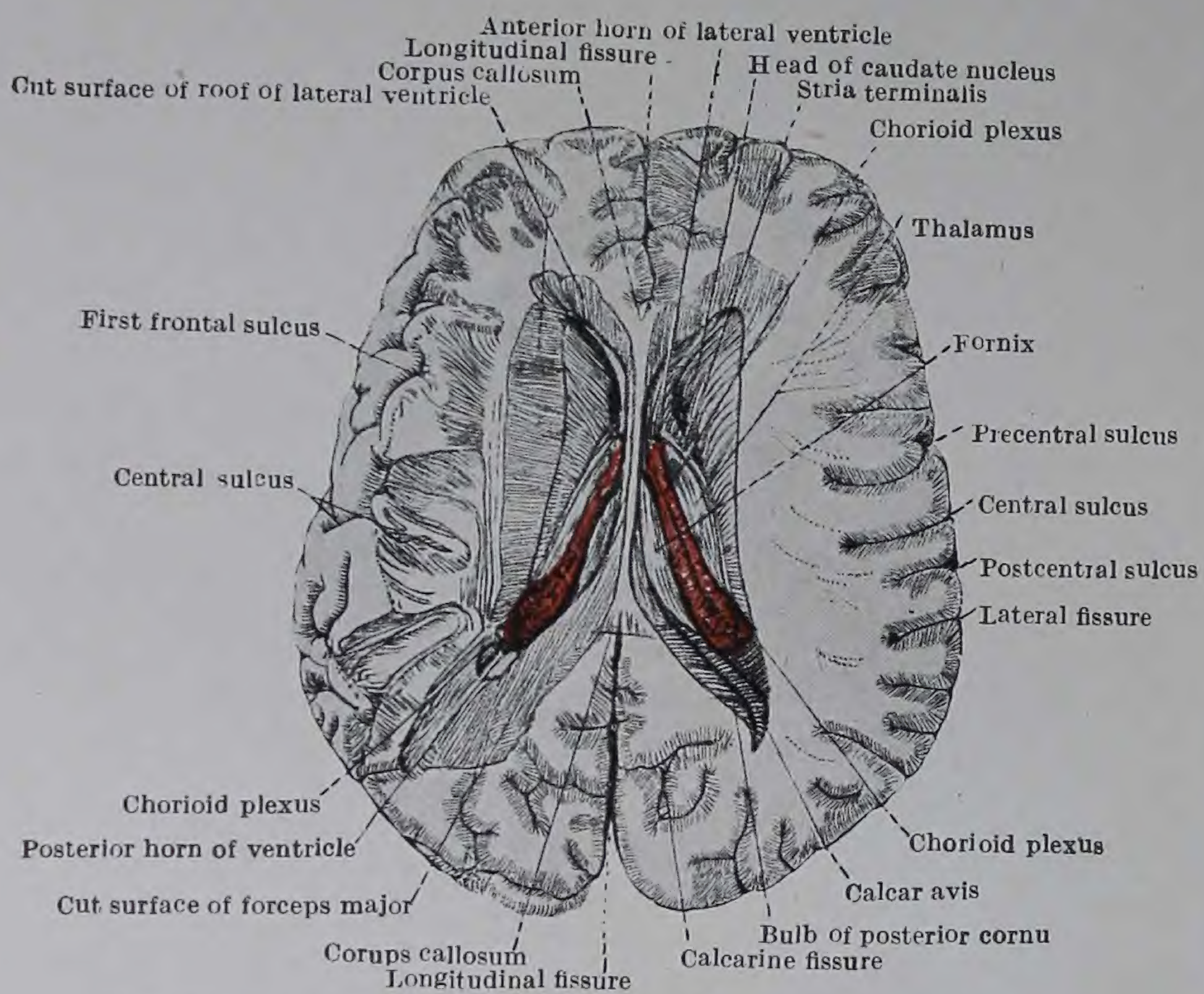

FIG. 163—Dissection of the Lateral Ventricles of the Brain. On the right side the hemisphere was cut horizontally on the level of the junction of the lateral wall with the roof of the ventrcle. On the left side the part of the hemiphere above the corpus callosum was torn obliquely away; then the corpus callosum was cut through from above.

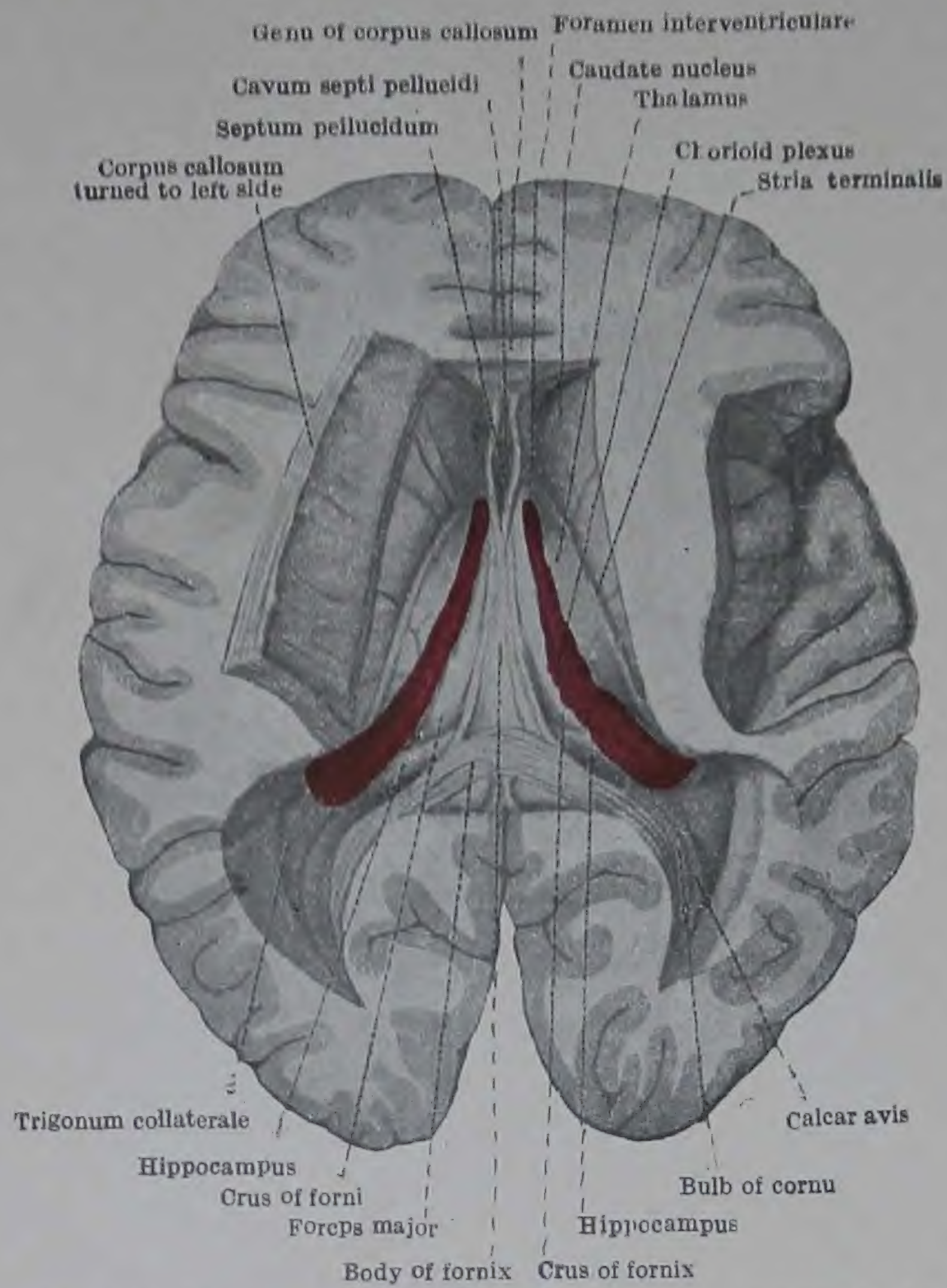

FIG. 164.—Dissection to show the Lateral Ventricles. The trunk of the corpus callosum has been detached from the genu and the splenium and turned over to the left.

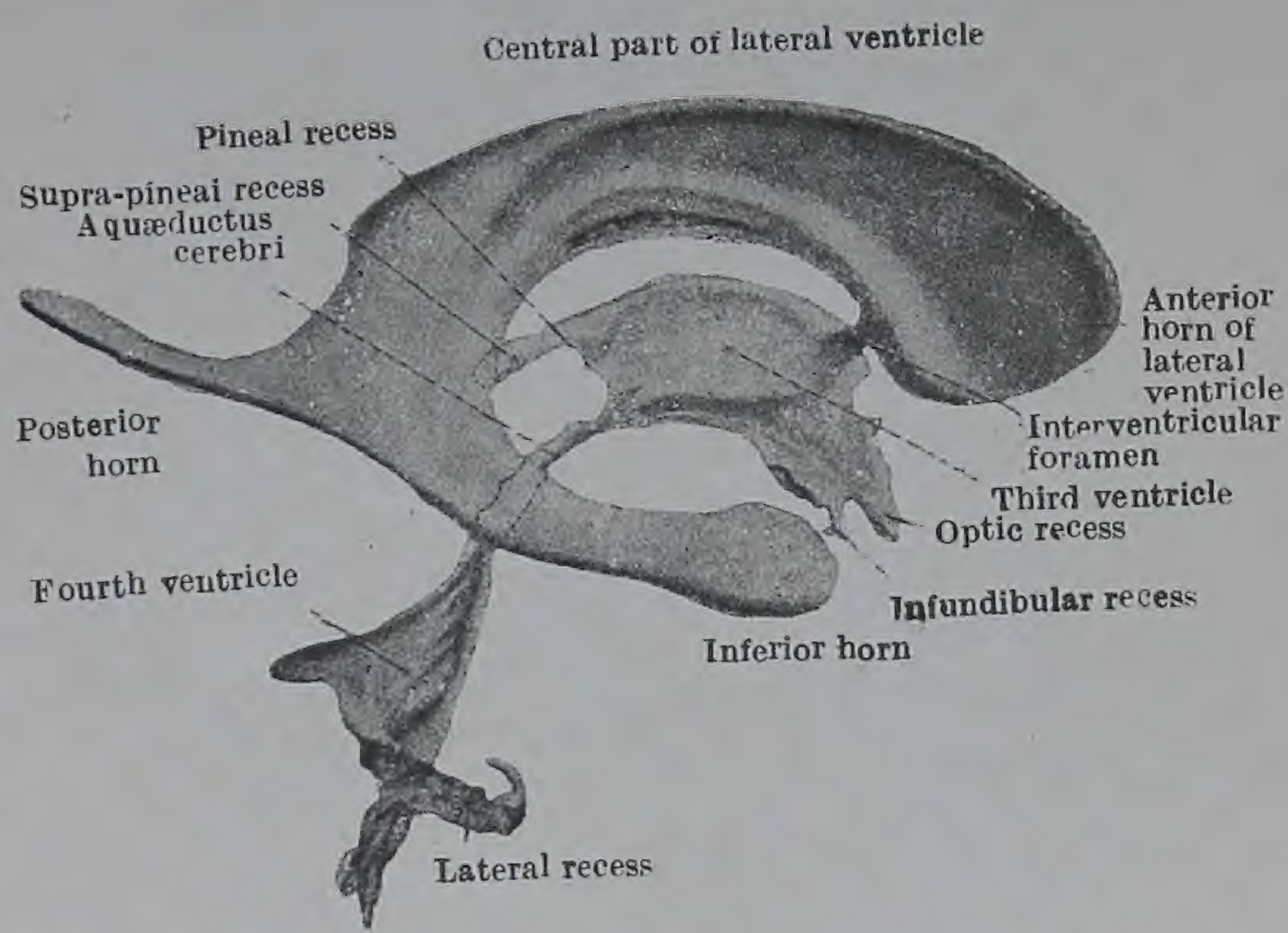

FIG. 165.—Cast of the Ventricles of the Brain. (From Retzius.)

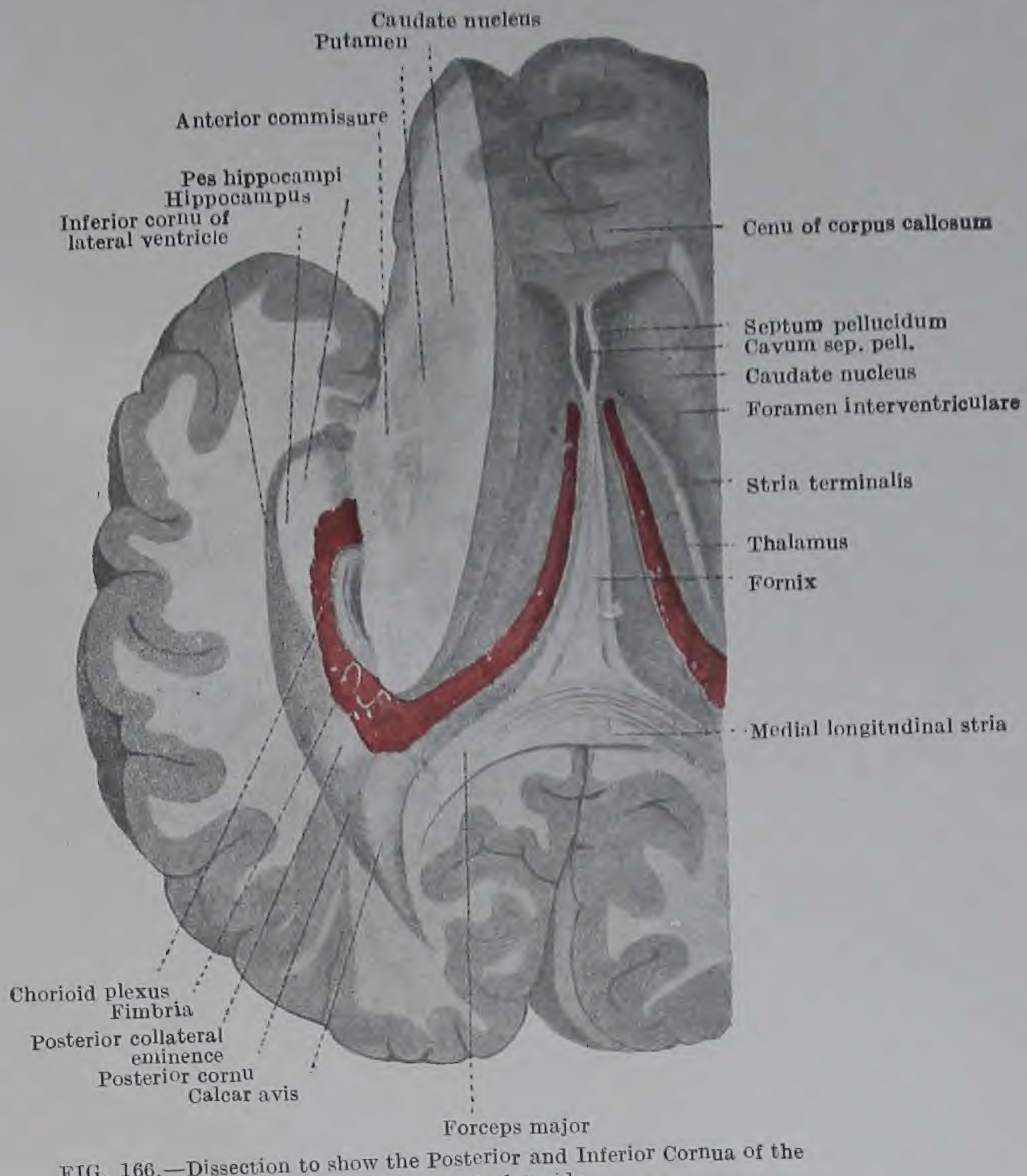

FIG. 166.—Dissection to show the Posterior and Inferior Cornua of the Lateral Ventricle on the left side.

حصے میں رکھو جہاں یہ بطین کے مرکزی حصہ سے ملتا ہے۔ اور پھل کو آگے اور نیچے کو صدغی قطب کے جانبی حصہ کے اندر سے کہفہ کے ممر کے ساتھ ساتھ لیجاؤ جو بہت کچھ بالائی صدغی تجویف کے ممر کے مطابق ہے۔ اس طرح سے زیرین قرن کی جانبی دیوار میں شگاف لگ جاتا ہے۔ اور اس کہفہ کا عمدہ نظارہ حاصل کرنے کے لئے صدغی لختہ کے جانبی حصے کی کافی مقدار نکال دینی چاہئے۔ تقطیع کے لئے صدغی ڈھکن کو نکالنا ضروری ہے۔ لیکن جزیرہ کی سطح کو نقصان سے بچانا چاہئے۔[1]

429

جانبی بطین (lateral ventricle)۔ جب تقطیع پوری ہو جائے گی تو تقطیع کار یہ دیکھے بغیر نہیں رہ سکتا کہ ہر ایک دماغی نیم کرہ کھوکھلا ہے۔ اس کے اندر کے کہفہ کو جانبی بطین کہتے ہیں۔ یہ مرکزہ کی ایک پتلی گہرے رنگ کی تہ سے استر کیا ہوا ہے جس کو برغلیفہ (ependyma) کہتے ہیں۔ بعض مقامات میں اس کی دیواریں ایک دوسری سے ملی ہوئی واقع ہیں۔ لیکن بعض مقامات میں مختلف وسعت کی فضائیں جن میں دماغی نخاعی سیال ہوتا ہے، حدّی دیواروں کے درمیان چھوٹ گئی ہیں۔ جانبی بطین ایک چھوٹے سوراخ کے ذریعہ جس کو بین بطینی سوراخ (interventricular foramen) (قدیم نام منرو کا سوراخ: foramen of Monro) کہتے ہیں، بھیجے کے تیسرے بطین میں راہ رکھتا ہے (تصویر 160, 165)۔ یہ سوراخ جو ایک کوّے کے پر کے جانے کے لئے کافی چوڑا ہے عرشہ کے اگلے سرے پر اور انج کے ستون (قدیم نام اگلا ستون: anterior pillar) کے پیچھے واقع ہے۔ اس سوراخ کو پانے کے لئے تقطیع کار کو عروقی ام حنونہ کی کھردری جھالر کو دیکھنا چاہئے، اور اس جھالر کا تعاقب آگے کی طرف اس سوراخ میں سے اس کے گزرنے تک کرنا چاہئے۔

430

جانبی بطین کی شکل بہت بے قاعدہ ہوتی ہے۔ لیکن جب اس کہفہ کے سبکیہ کا امتحان ہو جاتا ہے تو یہ جلد سمجھ میں آجاتی ہیں (تصویر 165)۔ یہ کہفہ ایک مرکزی حصہ اور تین قرنوں یعنی ایک اگلے، ایک پچھلے، اور ایک زیرین سے بنا ہے۔ اگلا قرن اس کہفہ کا وہ حصہ ہے جو بین بطینی سوراخ کے آگے واقع ہے۔ مرکزی حصہ بطین کا وہ حصہ ہے جو بین بطینی سوراخ سے جسم ثفنی تک جاتا ہے۔ عصابہ کے لیول پر پچھلا اور زیرین قرن مرکزی حصہ کے پچھلے سرے سے متسع ہوتے ہیں۔ پچھلا قرن پیچھے کو اور وسطانی

431

---

[1] اگر نیم کرے پہلے ہی ایک دوسرے سے علیحدہ کر لئے گئے ہوں تو تقطیع ہر جانب الگ الگ ہونی چاہئے۔

جانب قذالی لختہ کے اندر مڑ جاتا ہے۔ یہ اپنی لمبائی اور وسعت میں بہت تغیر پذیر ہوتا ہے۔ زیریں قرن ایک بڑے چکر کی شکل میں عرشہ کے پچھلے سرے کے گرد گزرتا ہے۔ اور پھر نیچے اور آگے کے رخ صدغی قطب کی طرف صدغی لختہ میں سے ایک سرنگ بناتا ہوا گزرتا ہے (تصویر 166)۔

اگلے قرن سے پیچھے بطین کے مرکزی حصہ کا فرش پورا نمایاں ہو گیا ہے۔ اور ذیل کے حصوں کو پہچاننا چاہیئے۔ (۱) بین بطینی سوراخ سے پیچھے اور جانبی رخ میں جانے والی ایک عروقی جھالر ہے جس کو جانبی بطین کا مشیمیتی ضفیرہ (chorioid plexus) کہتے ہیں۔ پیچھے یہ زیریں قرن میں چلا جاتا ہے۔ (۲) مشیمیتی ضفیرہ سے وسطانی جانب اُزج کے جسم کی بالائی سطح ہے۔ اس کا پچھلا سرا ہر طرف اُزج کی ٹانگ بن جاتا ہے جو مشیمیتی ضفیرہ کے ساتھ زیریں قرن میں جاتی ہے جہاں یہ فرس بحری کی جھالر (fimbria) میں ختم ہوتی ہے۔ (۳) مشیمیتی ضفیرہ سے جانبی طرف عرشہ کی بالائی سطح کا ایک حصہ ہے۔ (۴) عرشہ کے جانبی کنارے کے برابر برابر ایک اتھلی تجویف میں ایک سفید بند ہے جسکو خطِ انتہائی (stria terminalis) کہتے ہیں۔ یہ پیچھے زیریں قرن کی چھت میں اترتا ہے۔ (۵) خطِ انتہائی سے جانبی طرف دُم دار (caudate) نوات کے جسم کی محدب بالائی سطح واقع ہے۔

تقطیع - جب مذکورہ بالا حصوں کی پہچان ہو جائے تو جسمِ ثفنی کے مرکزی حصے کو جو ابھی تک اپنی جگہ پر باقی ہے، احتیاط کے ساتھ اٹھانا چاہیئے، تاکہ حاجز المشف (septum pellucidum) ظاہر ہو جائے جو جسمِ ثفنی کی زیریں سطح سے اُزج کے بالائی رخ کی طرف نزول کرتا ہے۔ اور اس طرح سے مخالف سمتوں کے جانبی بطینوں کے درمیان حائل ہو کر ہر ایک قرن کے مرکزی حصہ اور اگلے قرن کی وسطانی دیوار بناتا ہے۔ جب جسمِ ثفنی کا مرکزی حصہ اٹھا ہوا ہو تو اُزج کا تعاقب آگے کی طرف کرنا چاہیئے۔ یہ معلوم ہوگا کہ یہ دو گول بنڈلوں میں تقسیم ہوتا ہے جو اُزج کے ستون (columns of the fornix) کہلاتے ہیں۔ اور ہر طرف متناظر بین بطینی سوراخ کے سامنے نزول کرتے ہیں (تصویر 160)۔

جانبی بطین کا مشیمیتی ضفیرہ۔ ہر ایک جانبی بطین کا مشیمیتی ضفیرہ دموی عروق کا ایک جال ہے جو اُم حنونہ کے ایک تکونے بل کے جانبی کنارے میں لپٹا ہے جس کو تیسرے بطین کا نسیجۂ مشیمیتی (tela chorioidea) کہتے ہیں۔ اس بل کا جسم اس وقت چھپا ہوا ہے۔ یہ تقطیع کی ایک آئندہ منزل میں واضح ہوگا (تصویر 174)۔

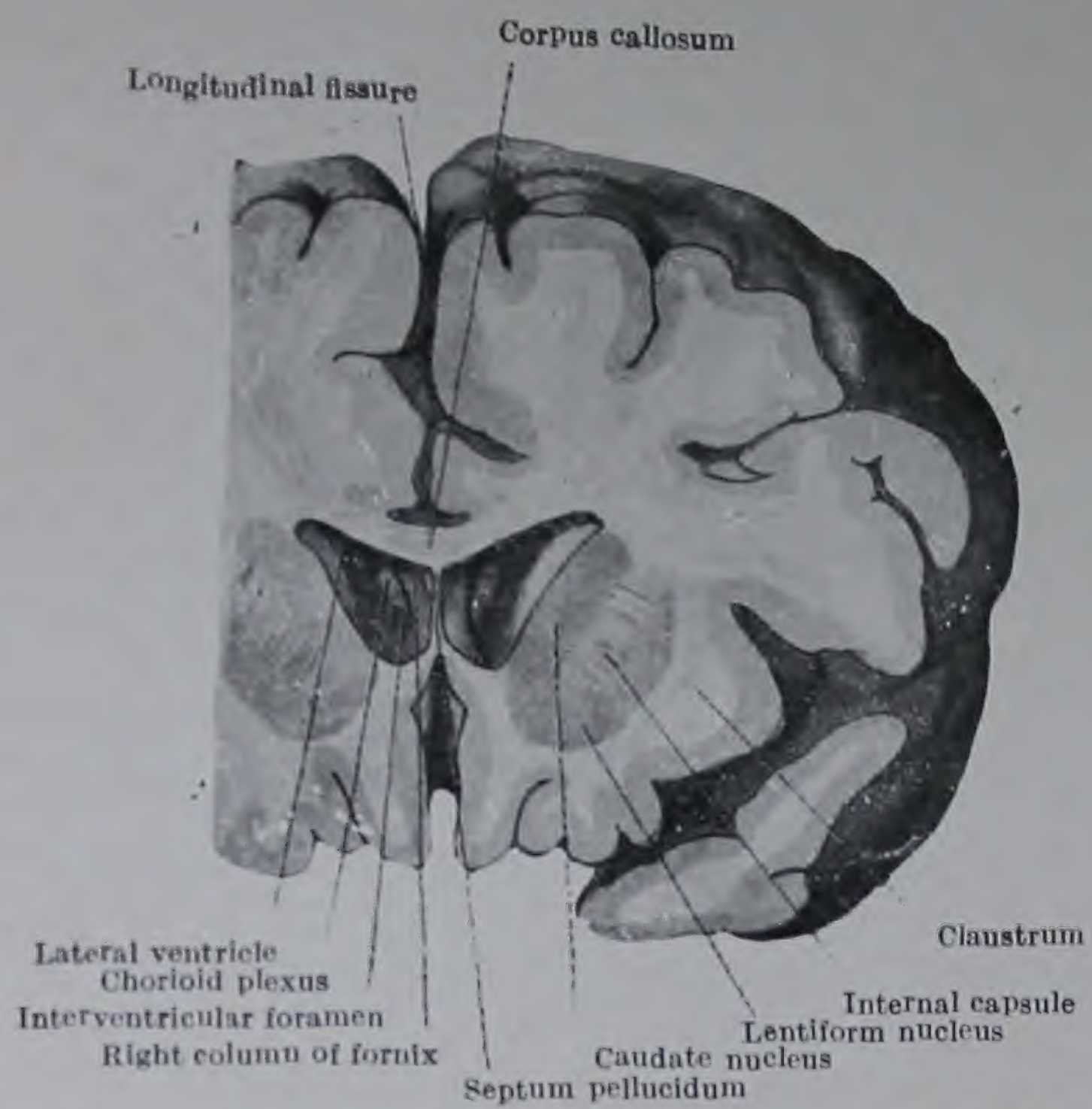

FIG. 167.—Frontal section through the Cerebrum through the anterior part of the lentiform nucleus. Seen from the anterior aspect.

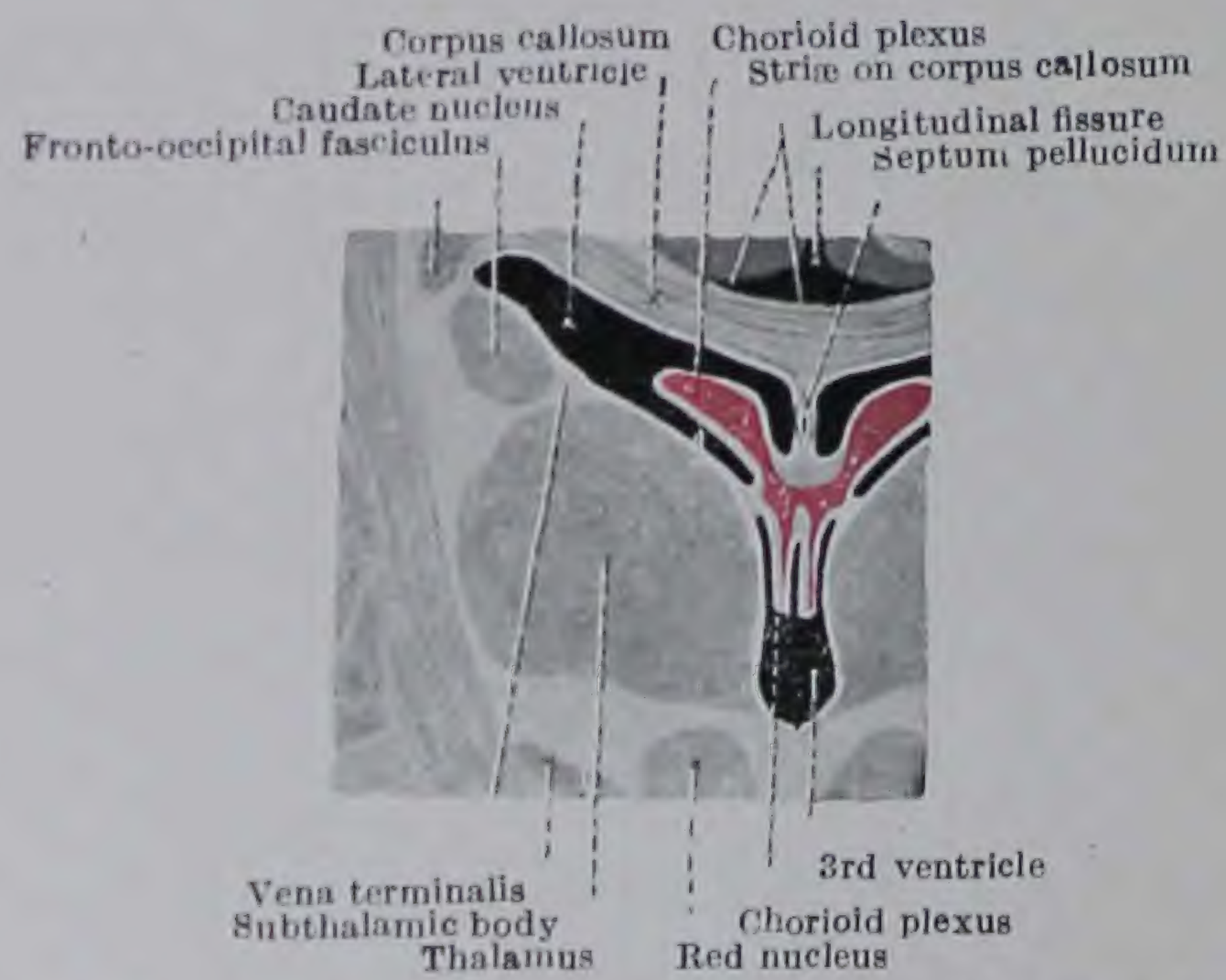

FIG. 168.—Frontal section showing immediate relations of Lateral and Third Ventricles. (Part of Fig. 188 enlarged.)

432 **جانبی بطین کا اگلا قرن** اگلا قرن اس کہفہ کا اگلا حصہ ہے۔ اور آگے، جانب کو اور پیچھے کو جبہی لختہ کے اندر جاتا ہے جب جبہی تراش میں دیکھا جائے تو یہ ایک تکونی شکل پیش کرتا ہے۔ فرش تنگ ہے اور جبہی لختہ کے مجری حصہ کے سفید مادہ سے بنتا ہے۔ اس سے وسطانی اور جانبی دیواریں چھت کی طرف صعود کرتی ہیں جو جسم ثفنی کی زیرین سطح سے بنتی ہے۔ انتصابی وسطانی دیوار حاجز المشف کا اگلا حصہ ہے جو مخالف سمتوں کے اگلے قرنوں کو ایک دوسرے سے الگ کرتا ہے۔ اندر کو ابھری ہوئی جانبی دیوار دُم دار نواۃ کے سر سے بنتی ہے (تصویر 167)۔

جانبی بطین کا مرکزی حصہ۔ اس بطین کا مرکزی حصہ بھی جسم ثفنی سے چھتا ہوا ہے۔

488 وسطانی جانب یہ حاجز المشف کے پچھلے حصہ سے محدود ہے۔ اور اس سے اور پیچھے حاجز المشف کے پچھلے سرے کے پیچھے جسم ثفنی کی زیرین سطح کے ساتھ اُزرج کے اتصال سے محدود ہے۔ **جانبی طرف** یہ اس کہفہ کی چھت اور فرش کے ملاپ سے محدود ہے۔

فرش میں کئی اہم چیزیں ہیں جن کا ذکر پہلے ہی ہو چکا ہے۔ جانبی وسطانی رُخ میں اور ساتھ ہی کسی حد تک آگے سے پیچھے وہ یہ ہیں (۱) دُم دار نواۃ (caudate nucleus) (۲) ایک میزاب جو ترچھا پیچھے کو اور جانبی رُخ دُم دار نواۃ اور عرشہ کے درمیان جاتا ہے جس میں ورید انتہائی (vena terminalis) (قدیم نام: جسم ثفنی کی ورید: vein of corpus striatum) اور ایک سفید بند واقع ہیں جو خط انتہائی (قدیم نام: فیتۂ نیم دائری: tænia semicircularis) کہلاتا ہے (۳) عرشہ کی بالائی سطح کا ایک حصہ (۴) مشیمیتی ضفیرہ (۵) ایک پتلا تیز کنارہ اُزرج کا۔

دم دار نواۃ (caudate nucleus) جانبی بطین کے مرکزی حصہ کے فرش کے جانبی حصہ میں واقع ہے۔ اور پیچھے کو جاتے وقت بہت جلد تنگ ہو جاتا ہے۔

ورید انتہائی: (vena terminalis) دُم دار نواۃ اور عرشہ کے درمیانی میزاب میں اس کے برعکس میں سے دکھائی دیتی ہے۔ یہ اندرونی دماغی ورید (قدیم نام ورید جالینوس: vein of Galen) بین بطینی سوراخ پر ملتی ہے۔ اسی میزاب میں خط انتہائی واقع ہے جو سفید مادہ کا ایک تنگ بند ہے۔

434 جو نیچے کو مڑ کر بین بطینی سوراخ کے خطہ میں نگاہ سے غائب ہو جاتا ہے۔ اس کے ریشے آخر کار اگلے ثقوب جرم میں پہنچ جاتے ہیں۔ اور وہیں ختم ہو جاتے ہیں۔

عرشہ کی بالائی سطح کا ایک حصہ جو جانبی بطین کے فرش میں دکھائی دیتا ہے۔ زیادہ تر جانبی بطین کے مشیمیتی ضفیرہ سے ڈھکا رہتا ہے۔ یہ ضفیرہ عروق سے خوب بھری ہوئی ایک جھالر ہے جو اُزرج کے تیز

کنارے کے نیچے سے ظاہر ہوتی ہے۔ یہ آگے بین بطینی سوراخ میں سے سمت مخالف کے جوانی مثیمیتی ضفیرہ کے ساتھ مسلسل ہو جاتی ہے۔ اور پیچھے بطین کے زیرین قرن میں چلی جاتی ہے۔ حالانکہ مثیمیتی ضفیرہ بظاہر ہر طرح سے بطین کے اندر معلوم ہوتا ہے۔ لیکن یہ برغلیفہ کی ایک سرحلمی تہ سے گھرا ہوا ہے جو اس کو کہفہ سے الگ کرتا ہے۔ اور ایک طرف آرج کے تیز کنارے پر کے برغلیفہ کے ساتھ اور دوسری طرف عرشہ کی بالائی سطح پر کے برغلیفہ کے ساتھ ملا ہوا ہے۔

جانبی بطین کا پچھلا قرن پچھلا قرن ایک عطفہ ہے جو بطین کے مرکزی حصہ کے پچھلے سرے سے قذالی قطب میں جاتا ہے۔ یہ گاؤ دم ہو کر ایک نقطہ بن جاتا ہے۔ اور ایک ہلکا خم بناتا ہے جو جانبی طرف محدب ہوتا ہے۔ پچھلے قرن کی چھت اور جانبی دیوار جسم ثفنی کے گلیم سے بنتی ہیں (دیکھو صفحہ 426)۔ 435

وسطانی دیوار پر دو ملبوز سے خمدار ابھار دکھائی دیتے ہیں۔ دونوں میں سے اوپر والا اس قرن کا بصلہ (bulb) کہلاتا ہے۔ اور نیچے کے ریشوں سے اس جگہ پیدا ہوتا ہے جہاں وہ جسم ثفنی کے عصابہ کے زیرین حصہ سے قذالی لختہ کے اندر کو مڑتے ہیں۔ زیرین ابھار کو ظفر الطیر (calcar avis) کہتے ہیں۔ یہ جسامت کے لحاظ سے مختلف بھیجوں میں مختلف ہوتا ہے۔ اور بطینی دیوار کے اس حصہ کے اندر کی طرف بل کھانے سے بنتا ہے جو ظفری شق کے اگلے حصہ سے متناظر ہوتا ہے۔

تقطیع - جزیرہ کو نمایاں کرنے کے لئے اگر ڈھکنوں کو پہلے ہی اتارا نہیں گیا، تو تقطیع کار کو اب اپنی انگلیاں دائیں جانب جزیرہ کے جبہی مداری ڈھکن کے نیچے ڈالنی چاہئیں۔ اور قشرہ کے اس حصہ کو اوپر کی طرف نوچ دینا چاہیئے۔ جبہی ڈھکن (مثلثی حصہ : pars triangularis) اور مجری ڈھکن کے ساتھ بھی یہی سلوک ہونا چاہیئے۔ صدغی ڈھکن کے بیشتر حصہ کو بطین کے زیرین قرن کو کھولتے وقت پہلے ہی نکال دیا گیا ہے۔ اسلئے اب جزیرہ پورا نگاہ کے سامنے ہے اور اس کا تعلق بطین کے اندر کے حصوں کے ساتھ دیکھا جا سکتا ہے۔

جانبی بطین کا زیرین قرن (قدیم نام: نازل قرن : descending cornu)۔ زیرین قرن کو صدغی لختہ کے اندر اصلی بطینی کہفہ کا راست سلسلہ سمجھنا چاہیئے۔ پچھلا قرن اصلی کہفہ کا صرف ایک عطفہ ہے۔ زیرین قرن پہلے پہل پیچھے اور جانبی رخ جاتا ہے۔ اور پھر یک لخت عرشہ کے پیچھے نیچے کو صدغی لختہ میں ڈوب جاتا ہے جس کے اندر یہ ایک خمدار محرا آگے کو اور وسطانی جانب اس مقام تک اختیار کرتا ہے جو صدغی لختہ کے سرے سے تقریباً ۲۵ ملی میٹر (ایک انچ) پیچھے ہے۔ متسع ہونے والے زیرین اور پچھلے قرنوں کے

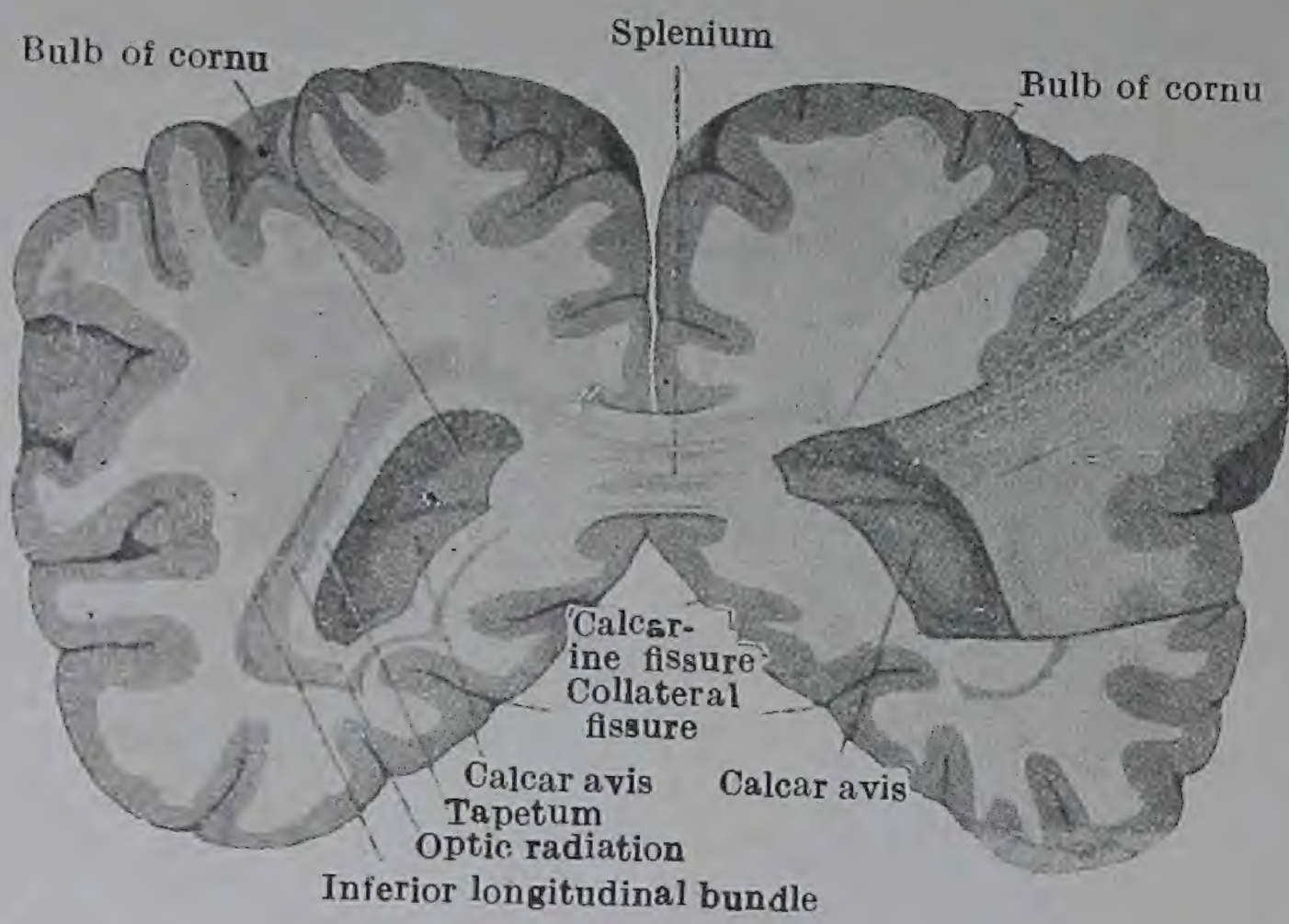

FIG. 169.—Frontal section through the Posterior Horns of the Lateral Ventricles.

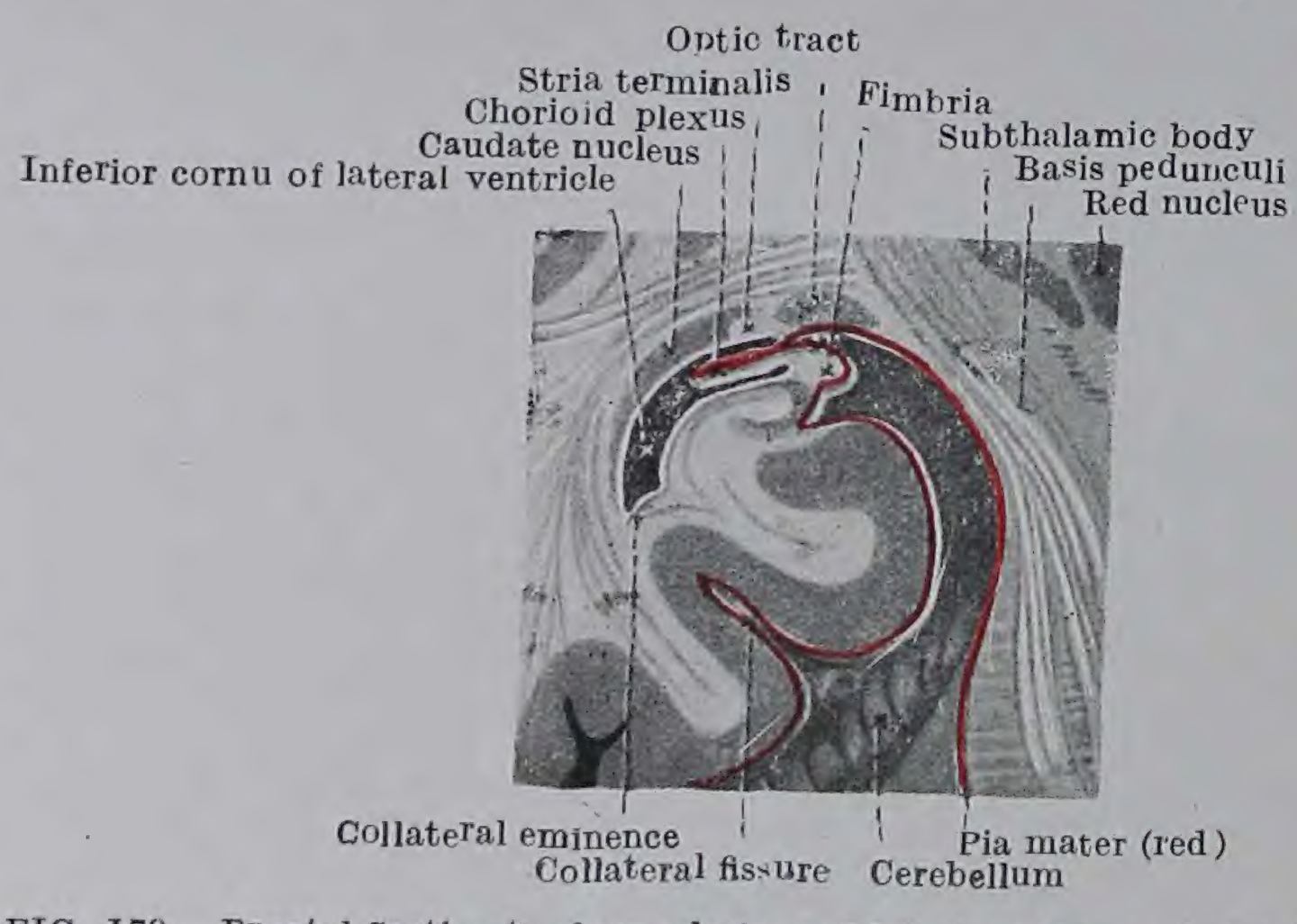

FIG. 170.—Frontal Section to show relations of Inferior Cornu of Lateral Ventricle
(Part of Fig. 188 enlarged.)

کے درمیانی زاویہ میں بطین کا کہفہ متغیر وسعت کا ایک تکونا پھیلاؤ ظاہر کرتا ہے اسکو مثلثِ مجانب (trigonum collaterale) کہتے ہیں۔

زیرین قرن کی جانبی دیوار اپنے بیشتر حصہ میں جسمِ ثفنی کے گلیم سے بنتی ہے۔ قرن کے سرے پر اس کی چھت بطنی کہفہ کے اندر ایک ہلکا ابھار ظاہر کرتی ہے۔ اس ابھار کو بادام نما درنہ (amygdaloid tubercle) کہتے ہیں۔ اور یہ رمادی مادہ کے ایک برافتادہ مجموعہ سے پیدا ہوتا ہے جس کو بادام نما نوات (amygdaloid nucleus) کہتے ہیں۔ خط انتہائی اور دم دار نوات کی مہین شدہ دُمیں دونوں زیرین قرن میں بڑھ آتے ہیں۔ اور اس کی چھت کے اندر بادام نما نوات تک چلے جاتے ہیں۔

436

زیرین قرن کے فرش پر تقطیع کار ذیل کے حصے دیکھے گا (۱) فرس البحر (۲) مشیمیتی ضفیرہ۔ (۳) جھالر۔ اور (۴) فرازِ مجانب (eminentia collateralis)۔

فرس البحر (قدیم نام: فرس البحر کبیر) اس کا تراکب مشیمیتی ضفیرہ کرتا ہے جس کو ایک طرف ہٹا دینا چاہیے۔ یہ جانبی بطین کے زیرین قرن کے فرش میں ایک نمایاں ابھار ہے۔ اور اس قرن کے محور کے مطابق جس میں یہ واقع ہے، خوب خمیدہ ہے۔ اس لئے یہ ایک مقعر وسطانی کنارہ اور ایک محدب جانبی کنارہ رکھتا ہے۔ پیچھے پتلا ہے، اور آگے جاتے جاتے بڑھ جاتا ہے اور بادام نما درنہ کے نیچے ایک موٹے سرے یعنی قدم فرس البحر (pes hippocampi) میں ختم ہوتا ہے۔ قدم فرس البحر کی سطح پر بعض ہلکے میزابوں کے نشان بنے ہیں جو کئی جیدوں کے درمیان واقع ہیں، جن کو فرس البحری انگشتیاں (hippocampal digitations) کہتے ہیں۔ فرس البحری ابھار عصبی خلیوں اور عصبی ریشوں کی ان پوٹوں کی وجہ سے ہے جو ان انگشتیوں سے متعلق ہیں۔

جوفیہ (alveus)۔ یہ ایک پتلی سفید تہ ہے جو ان عصبی ریشوں سے بنتی ہے جو فرس البحر کے خلیوں سے نکلتے ہیں اور اسکی بطینی سطح پر پھیل جاتے ہیں۔

فرس البحر کی جھالر۔ یہ جھالر سفید مادہ کا ایک تنگ لیکن بہت واضح بند ہے جو اپنے جانبی کنارے کے ذریعہ رداءِ مسنن کے عین اوپر فرس البحر کے مقعر وسطانی کنارے کے ساتھ ساتھ چپکا ہوا ہے۔ وہ سفید مادہ (alveus) جس سے یہ بنتا ہے، اس پتلی سفید تہ کے ساتھ مسلسل ہے جو فرس البحر کی سطح پر پھیلی ہوئی ہے۔ اس جھالر کی دو سطحیں ہیں۔ ایک بالائی اور ایک زیرین۔ ایک تیز آزاد وسطانی کنارہ جو رداءِ مسنن کے عین اوپر اور مشیمیتی شق کے نیچے واقع ہے۔ اور ایک جانبی کنارہ جو فرس البحر کے ساتھ اُس جگہ جہاں یہ رداءِ مسنن کے ساتھ ملتا ہے، چپکا ہوا ہے۔ یہ جوفیہ کے سفید ریشوں پر مشتمل ہے جو فرس البحر اور رداءِ مسنن کے

437

اتصال کے کنارے پر ایک طولی رُخ اختیار کرتے ہیں، اور صعود کر کے اُزج کی متناظر ٹانگ (کرس: crus) بن جاتے ہیں (دیکھو صفحہ 442) - یہ مشیمیتی شق اور رداء متن کے درمیان واقع ہے (تصویر 171) - آگے یہ خطاف (uncus) کے پیچھے کو مڑے ہوئے سرے میں جاتا ہے - اور پس فوقانی رخ میں جیسا کہ پہلے بیان ہوا، یہ اُزج کی ٹانگ کے ساتھ مسلسل ہو جاتا ہے -

دماغ کا مشیمیتی شق جب فرس البحری تزئید کے خطہ کی اُمّ حنونہ اور رداء متن بھیجے کی سطح پر سے اتارے جاتے ہیں تو بعض اوقات جانبی بطین کے زیرین قرن کے اندر والا مشیمیتی ضفیرہ اسکے ساتھ کھنچ آتا ہے، اور پھر ایک شق اس جھالر اور بطینی قرن کی چھت کے درمیان نمودار ہوتا ہے - یہ شق دماغ کے مشیمیتی شق کا ایک حصہ ہے، اور بڑے آڑے شق کا جانبی حصہ ہے - مشیمیتی ضفیرہ کے نکل جانے سے یہ ایک مصنوعی خلا بن جاتا ہے جو بھیجے کے بیرون کو براہ راست جانبی بطین کے زیرین قرن کے اندر سے ملا دیتا ہے - 438

مشیمیتی ضفیرہ (plexus chorioideus) - یہ ضفیرہ بل کھائی ہوئی دموی عروق کا ایک سلسلہ ہے جو اُمّ حنونہ کے اُس بل کے اندر بند ہے جو دماغ کے مشیمیتی شق میں سے زیرین قرن اور جانبی بطین کے مرکزی حصہ میں چلا جاتا ہے - زیرین قرن کے اندر یہ فرس البحر کی سطح پر واقع ہے اور جانبی بطین کے مرکزی حصہ میں مشیمیتی ضفیرہ کے ساتھ مسلسل ہو جاتا ہے (تصویر 166) - لیکن یہ فرض نہیں کر لینا چاہئے کہ مشیمیتی ضفیرہ بطینی کہفہ میں آزاد پڑا ہوا ہے - یہ برغلیفہ کی ایک سرحلمی تہ میں خوب لپٹا ہوا ہے جو نیم کرہ کی اصلی وسطانی سطح کے اس حصہ کی نمائندہ ہے جس کو مشیمیتی ضفیرہ نے اس کہفہ کے اندر ڈھکیل دیا ہے، اسلئے یہ بطین مشیمیتی شق کے اندر سے سطح پر صرف اسی صورت میں کھلتا ہے کہ مشیمیتی ضفیرہ کو نکال کر پتلی سرحلمی تہ کو نوچ دیا جائے - 439

مجانب فراز (eminentia collateralis) بعض اوقات دو حصوں میں منقسم ہوتا ہے جن کو پچھلا مجانب فراز (posterior collateral eminence) اور اگلا مجانب فراز (anterior collateral eminence) کہہ کر ایک دوسرے سے تمیز کرتے ہیں (تصاویر 166, 171) -

پچھلا مجانب فراز (posterior collateral eminence) مثلثِ مجانب کے فرش میں ظفر الطیر اور فرس البحر کے درمیانی فصل میں جہاں یہ ایک دوسرے سے متسع ہوتے ہیں، ایک صاف بلندی ہے - اگلا مجانب فراز (anterior collateral eminence) ہمیشہ موجود نہیں ہوتا - یہ جانبی بطین کے زیرین قرن کے فرش میں فرس البحر کے جانبی طرف ایک لمبوترا ابھار ہے - یہ دونوں ابھار دماغی نیم کرہ کے زیرین رخ پر مجانب شق کے متناظر ہیں -

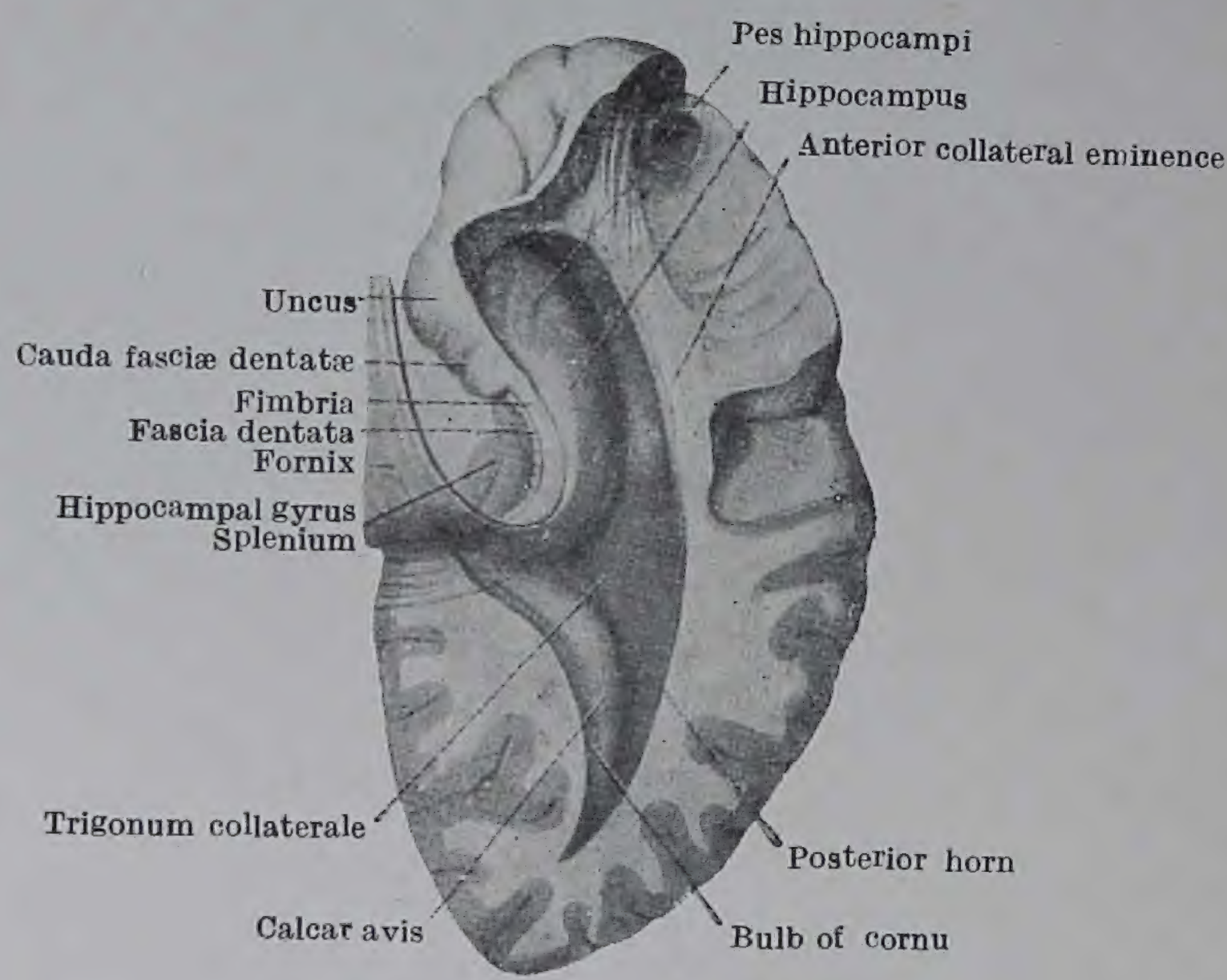

FIG. 171.—Dissection to show the Posterior and Inferior Cornua of the Lateral Ventricle.

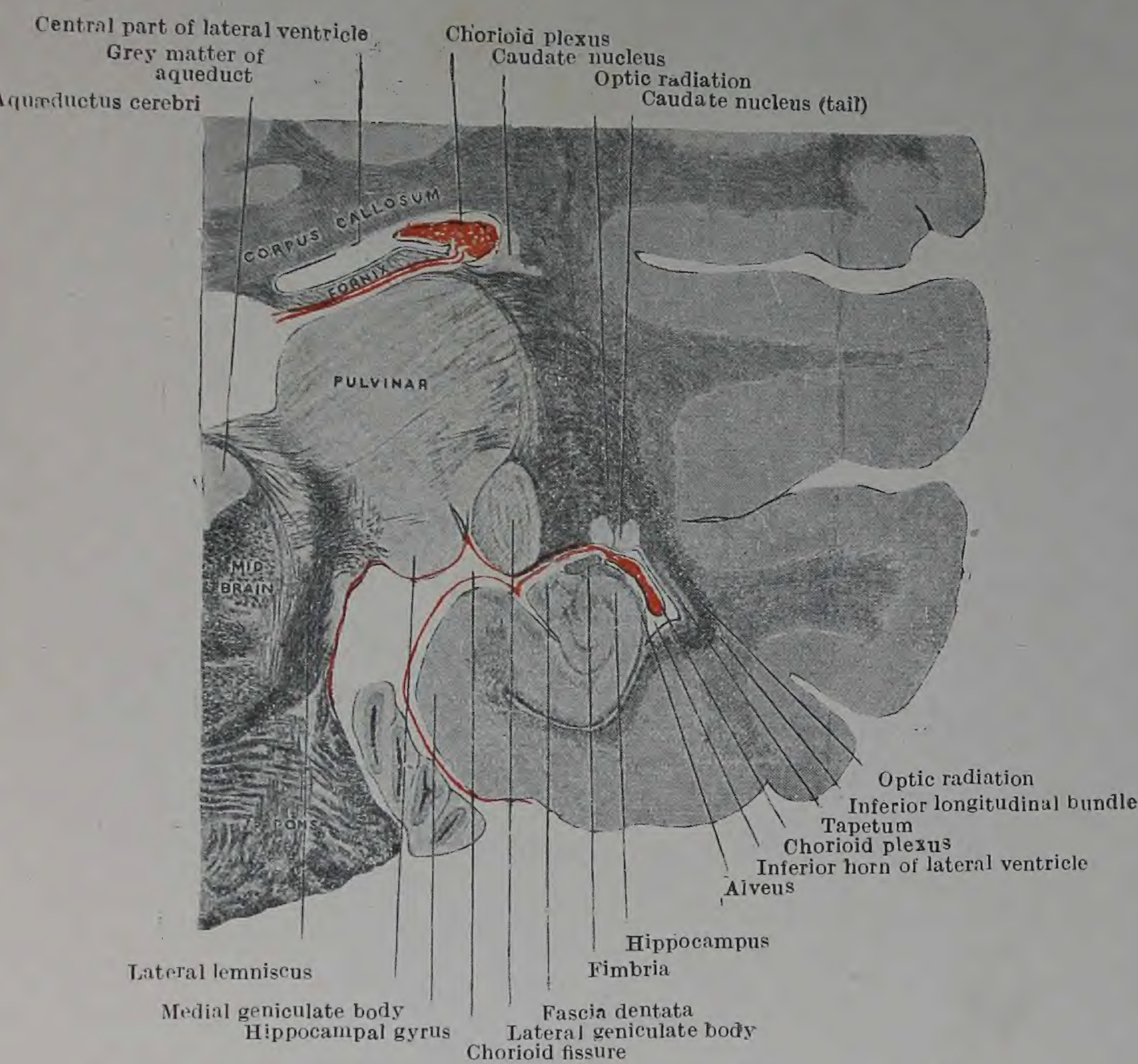

FIG. 172.—Frontal section through the Cerebrum, Mid-brain and Pons in the plane of the geniculate bodies. It shows the relation of the chorioid fissure to the inferior horn of the lateral ventricle.

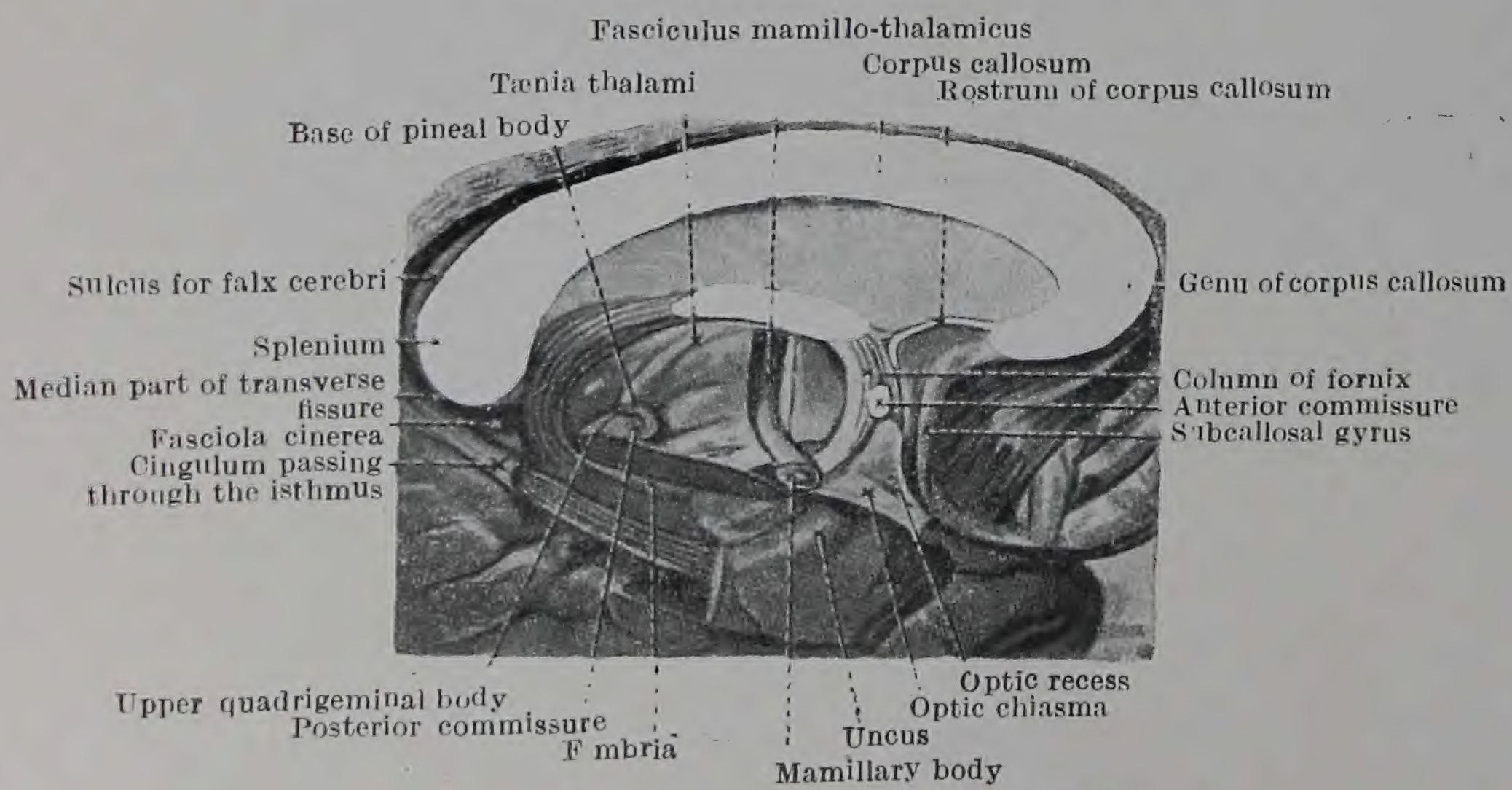

FIG. 173.--Dissection showing the relations of the Fornix.

تقطیع ۔ اب تقطیع کار کو جسم ثفنی کے عصابہ کے بڑے چمٹے اور جھالر میں سے اس جگہ پر کاٹ کر (جہاں یہ اُنزج کی ٹانگ میں جاتا ہے) دماغ کے باقی حصے سے دائیں صدغی لختہ اور دائیں قذالی لختہ کے باقی ماندہ حصوں کو الگ کر لینا چاہیئے۔ پھر چاقو کو زیرین قرن کے اگلے سرے سے آگے کو خطاف کے لیول سے اوپر صدغی قطب کے اندر سے لیجانا چاہیئے پھر صدغی لختہ کو فرس البحری تزرید کے جو اس کے وسطانی جانب واقع ہے، بھیجے کے باقی حصہ سے دماغ کے مشیمیتی شق کے ساتھ ساتھ الگ کر سکتے ہیں۔ دماغ کے الگ کئے ہوئے حصے میں (تصویر 171) ایک عمدہ نظارہ زیرین قرن کے فرش اور اس کے متعلقہ حصوں کا ہو سکتا ہے۔ اسکے علاوہ اس کو اپنی جگہ رکھ کر تقطیع کار مشیمیتی شق کو بہتر طریقہ پر سمجھ سکتا ہے۔ اور بھیجے کو اُلٹا کر کے اُس کو زیرین قرن کی چھت اور اس سے متعلقہ ساختوں کا ایک نظارہ مل جائیگا۔ اس طرح سے دم دار نوات کی دُم اور خطِ انتہائی کو بادام نمانوات (amygdaloid nucleus) کے اندر تک کھوج سکتے ہیں۔

جسمِ ثفنی کے مرکزی حصہ کا کٹا ہوا کنارہ جو ابھی جگہ پر ہے۔ اب اور تراش دینا چاہیئے تاکہ زیرِ افتادہ حاجز المشف اور اُنزج زیادہ سامنے آجائیں۔ 440

صدغی قطب کے اُس حصہ پر جو علیحدہ ہو چکا ہے۔ تقطیع کار کو ردا مسنّن (fascia dentata) کا امتحان پھر کرنا چاہیئے جس کا ذکر صفحہ 414 پر آیا تھا۔ اور جس تک اب زیادہ رسائی ہو سکتی ہے۔

فرس البحر کی رداء مسنّن ۔ رمادی مادہ کا وہ آزاد کنارہ ہے جو جھالر اور فرس البحری تزرید کی بالائی سطح کے عمقی حصہ کے درمیان ہے۔ اس کے اور جھالر کے درمیانی میزاب کو جھالری مسنن تجویف (fimbriodentate sulcus) کہتے ہیں۔ اس رداء کا کنارہ کٹاؤ دار ہے اور اس کی سطح پر بہت سے قریب رکھے ہوئے انتصابی میزاب ہیں۔ یہ پیچھے جسم ثفنی کے عصابہ کے خطہ میں رداء رمادی کے نام سے شروع ہوتی ہے (تصویر 173) اور آگے خطاف کی درز (cleft) میں جاتی ہے جس میں سے دوبارہ ایک نازک بند بن کر نکلتی ہے جس کو مسنن رداء کی دُم (cauda fasciæ dentatæ) کہتے ہیں جو آڑے رُخ میں خطاف کے پیچھے مڑے ہوئے حصہ کا تقاطع کرتی ہے۔ یہ دُم ہمیشہ آسانی سے دکھائی نہیں دیتی۔

حاجز المشف - اُزج - نسیجۂ مشیمیتی

(tela chorioidea) (fornix) (septum pellucidum)

بطین ثالث

(VENTRICULI TERTII)

حاجز المشف - یہ ایک پتلا انتصابی حاجز ہے جو دونوں جانبی بطینوں کے اگلے قرنوں اور مرکزی حصوں کے اگلے ٹکڑوں کے درمیان حائل ہے (تصویر 164)۔ یہ جسم ثفنی اور اُزج کے جسم اور ستونوں کے درمیان کے کونے فصل میں واقع ہے۔ اور اوپر اور آگے جسم ثفنی سے اور نیچے اور پیچھے اُزج سے چپکا ہوا ہے۔ یہ دو پتلی تہوں سے بنا ہے جن سے ایک وسطی فصل کے پہلوؤں کی دیواریں بنتی ہیں جس کو کہف حاجز المشف (cavnum septi pellucidi) کہتے ہیں (تصاویر 164, 174)۔

تعلیم - جسم ثفنی کی اس سنگ وسطی وعجمی کو جو رکبہ (genu) کے پیچھے ہے۔ اب نکال دینا چاہیے۔ اس کو آڑے رخ میں کاٹو۔ اور اس کو آہستہ سے اٹھا کر حاجز المشف کے بالائی کنارے کو اس کی زیرین سطح پر سے اتارو۔ حاجز المشف سے پیچھے جسم ثفنی کے وسطی حصہ کی زیرین سطح اُزج کی بالائی سطح کے اوپر پڑی ہوئی اور اس سے ملی ہوئی معلوم ہوگی۔ اس تعلق کو بھی کاٹ دو۔ بڑے چمٹے کے بائیں نصف کو قائم رکھنا چاہیے تاکہ آئندہ اس کا تعلق قذالی لختہ کے ساتھ ظاہر ہو سکے۔ قینچی کے ذریعہ حاجز المشف کے بالائی کنارے کو کاٹ دو تاکہ دونوں [illegible] درمیانی ورز کے ظاہر ہو جائیں۔

حاجز المشف کا کہف (قدیم نام: پانچواں بطین)۔ یہ اُس وسطی ورز کا نام ہے جو اس حاجز کے دونوں ورقات کے درمیان واقع ہے۔ یہ مختلف بچوں میں وسعت میں بہت کم وبیش ہوتا ہے۔ اور اس میں تھوڑا سا سیال ہوتا ہے۔ یہ بالکل الگ ہوتا ہے اور اس کا تعلق نہ بطینوں سے ہے نہ باہر سے۔

اُزج۔ یہ ایک محراب دار ساخت ہے جو طولی اور آڑے ریشوں سے بنی ہے۔ اس میں ایک مرکزی حصہ یعنی جسم ہے جو آگے دو ستونوں میں اور پیچھے دو ٹانگوں میں ختم ہوتا ہے۔

اُزج کا جسم (corpus fornicis)-اُزج کا جسم شکل میں تکونا ہے۔ آگے جہاں یہ ستونوں کے ساتھ مسلسل ہے، تنگ ہوتا ہے۔ پیچھے چوڑا ہو جاتا ہے اور چپٹا ہو جاتا ہے۔ اور بڑھ کر دو ٹانگیں بن جاتا ہے (تصویر 166)-اُزج کے جسم کی بالائی سطح کا باقی حصہ جسم ثفنی کے جسم کے پچھلے حصہ کی زیرین سطح سے ملا ہوا اور چپکا ہوا ہے۔ اُزج کے وسطی حصہ کی بالائی سطح کا باقی حصہ حاجز المشف کے زیرین کنارے کے پچھلے حصہ سے چپکا ہے۔ ان تعلقات سے جانبی طرف اُزج کے جسم کی بالائی سطح ہر جانب جانبی بطین کے فرش کا ایک حصہ بناتی ہے۔ اور بر غلیفہ سے ڈھکی ہوئی ہے۔ ہر ایک جانبی کنارہ ایک تیز دھار ہے جس کے نیچے سے مشیمیتی ضفیرہ 442
متناظر جانبی بطین کے کہفہ کے اندر نکل آتا ہے۔ اُزج کے جسم کی زیرین سطح تیسرے بطین کے نسیجہ مشیمیتی (قدیم نام: نقاب حائل) کے اوپر واقع ہے جو اس کو تیسرے بطین اور دونوں عرشوں سے الگ کرتا ہے (تصاویر 168, 187)-

اُزج کے ستون (قدیم نام: اگلے ستون: anterior pillars)-اُزج کے دونوں ستون دو گول ڈورے ہیں جو اس کے جسم کے اگلے سرے سے نکلتے ہیں۔ اور پھر تھوڑا متسع ہو کر بین بطینی سوراخوں سے آگے اور نیچے کو جاتے ہیں۔ پھر یہ جانبی بطین کے پہلوؤں کی دیواروں پر رمادی مادہ میں گھس جاتے ہیں اور بھیجے کے قاعدہ پر اجسام حلمی (corpora mamillaria) میں ختم ہوتے ہیں (تصاویر 160, 173)-

ہر ایک حلمی جسم کی شکل سے یہ معلوم ہوتا ہے کہ یہ اُزج کے متناظر ستون کا ایک مفتول چنبر ہے جس میں ریشے خود اپنے اوپر مڑ جاتے ہیں۔ اور پھر اوپر اور پیچھے کے رخ خود اپنے اوپر لوٹ جاتے ہیں۔ اور پھر اوپر اور پیچھے کو بڑھ کر عرشہ کے اگلے درنہ میں چلے جاتے ہیں۔ لیکن یہ شکل دھوکے میں ڈالتی ہے حلمی جسم کے اندر رمادی مادہ کا ایک نوات ہے۔ اس نوات کے اندر اس ستون کے ریشے ختم ہوتے ہیں۔ اور دوسرے ریشے جو اُزج کے ریشوں کے ساتھ مسلسل ہوتے ہیں، اس نوات کے اندر آغاز کرتے ہیں۔ اس طرح سے بنا ہوا ڈورا حلمی عرشی لچھی (fasciculus mamillo-thalamicus) [قدیم نام وکڈیزیر (Vicq d' Azyr) کا بنڈل] کہلاتا ہے (تصویر 173)-

یہ تعلقات جن کا ابھی ذکر ہوا ہے اس وقت نمایاں نہیں ہو سکتے۔ لیکن آئندہ تقطیع کار کو اس میں کوئی دقت نہ ہوگی کہ وہ اُزج کے ستون کو متناظر حلمی جسم تک کھوجے، اور حلمی جسم کا تعلق حلمی عرشی لچھی کے ساتھ نمایاں کر دے۔

اُزج کی ٹانگیں (قدیم نام: پچھلے ستون: posterior pillars)-اُزج کی ٹانگیں ایسے چپٹے بند ہیں جو اُزج کے جسم کے پچھلے حصہ سے متسع ہوتے ہیں۔ پہلے پہل یہ جسم ثفنی کی زیرین سطح سے چپکے ہوتے ہیں۔ لیکن جلد ہی عرشوں کے پچھلے سروں کے گرد نیچے کی طرف جاتے ہیں، اور جانبی بطینوں کے

زیریں قرنوں میں داخل ہوتے ہیں - یہاں ہر ایک ٹانگ متناظر فرس البحر کے قریب آجاتی ہے، اور اس کے بعض ریشے اس ابھار کی سطح پر پھیل جاتے ہیں اور جوفیہ (alveus) بناتے ہیں لیکن باقی ریشے جھالر (fimbria) بناتے ہیں جس کا ذکر پہلے ہی ہو چکا ہے (صفحہ 436 - تصویر 171)۔

ازج کے آڑے ریشے جسم کی زیریں سطح اور متبع ٹانگوں کے درمیانی فصل کے اگلے حصہ کا تقاطع کرتے ہیں - آخر الذکر جگہ میں یہ کبھی کبھی جسم ثفنی کی زیریں سطح سے چپکے ہوتے ہیں - ہر ایک طرف یہ ٹانگوں کے طولی ریشوں کے ساتھ مسلسل ہوتے ہیں - اور اس طرح بڑھ کر زیریں قرن، جھالر اور جوفیہ میں چلے جاتے ہیں - یہ ایک فرس البحر سے دوسرے فرس البحر تک ایک عرضی مقوس بناتے ہیں -

تقطیع - اب ازج کے جسم کو اس کے وسط پر آڑا کاٹنا چاہیے پھر اسکے پچھلے اور اگلے حصوں کو تیسرے بطین کے نسیجۂ مشیمیتی پر سے اٹھا سکتے ہیں - اور ایک دوسرے سے الگ پھینک سکتے ہیں - اگر جسم ثفنی اور ازج کو اکٹھے اٹھانا ممکن ہو تا تو ازج کی متبع ٹانگیں عصابہ کے پچھلے کنارے کے آگے جسم ثفنی کی زیریں سطح پر ایک تکونی فضا کو محدود کرتی دکھائی دے سکتی تھیں - اس فاصلہ کو ربابہ (lyra) کہتے ہیں - اس پر بہت سے ترچھے نشان بنے ہیں جو ایسے آڑے ریشوں کی موجودگی کو ظاہر کرتے ہیں جو ازج کی ایک ٹانگ سے دوسری تک آڑے جاتے ہیں -

تیسرے بطین کا نسیجۂ مشیمیتی (قدیم نام: نقاب حائل: (velum interpositum)

اُم حنونہ کی دو تہوں پر مشتمل ہے جو ایک تکونا بل بناتی ہیں - اور ازج کے جسم اور نیچے تیسرے بطین اور دونوں عرشوں کے درمیان واقع ہے - ان دونوں تہوں کے درمیان دموی عروق اور کچھ زیر عنکبوتی ہمک دار بافت واقع ہیں - اس تکونے بل کا تنگ اگلا سرا بین البطینی سوراخوں کے درمیان واقع ہے - اور قاعدہ جسم ثفنی کے عصابہ کے نیچے واقع ہے - اور یہاں پر اُم حنونہ کی اُن دو تہوں میں سے جو نسیجہ بناتی ہیں - بالائی تہ جسم ثفنی پر اُم حنونہ کے ساتھ مسلسل ہو جاتی ہے - اور زیریں تہ ورق چار توامی (lamina quadrigemina) پر اُم حنونہ کے ساتھ مسلسل ہو جاتی ہے (تصویر 141)۔

نسیجہ کے دونوں کناروں میں سے ہر ایک میں متناظر جانبی بطین کے مرکزی حصہ کا مشیمیتی ضفیرہ واقع ہے - یہ ضفیرہ ازج کے آزاد کنارے کے نیچے سے بطینی کہفہ کے اندر بڑھ آتا ہے - پیچھے یہ مشیمیتی ضفیرہ کے اُس حصہ کے ساتھ مسلسل ہوتا ہے جو اس بطین کے زیریں قرن میں واقع ہے - اور آگے یہ بہت تنگ ہو جاتا اور وسطی مستوی کے بارسمت مخالف کے متناظر ضفیرہ کے ساتھ مسلسل ہو جاتا ہے - وسطی اتصال سے دو بہت

443

444

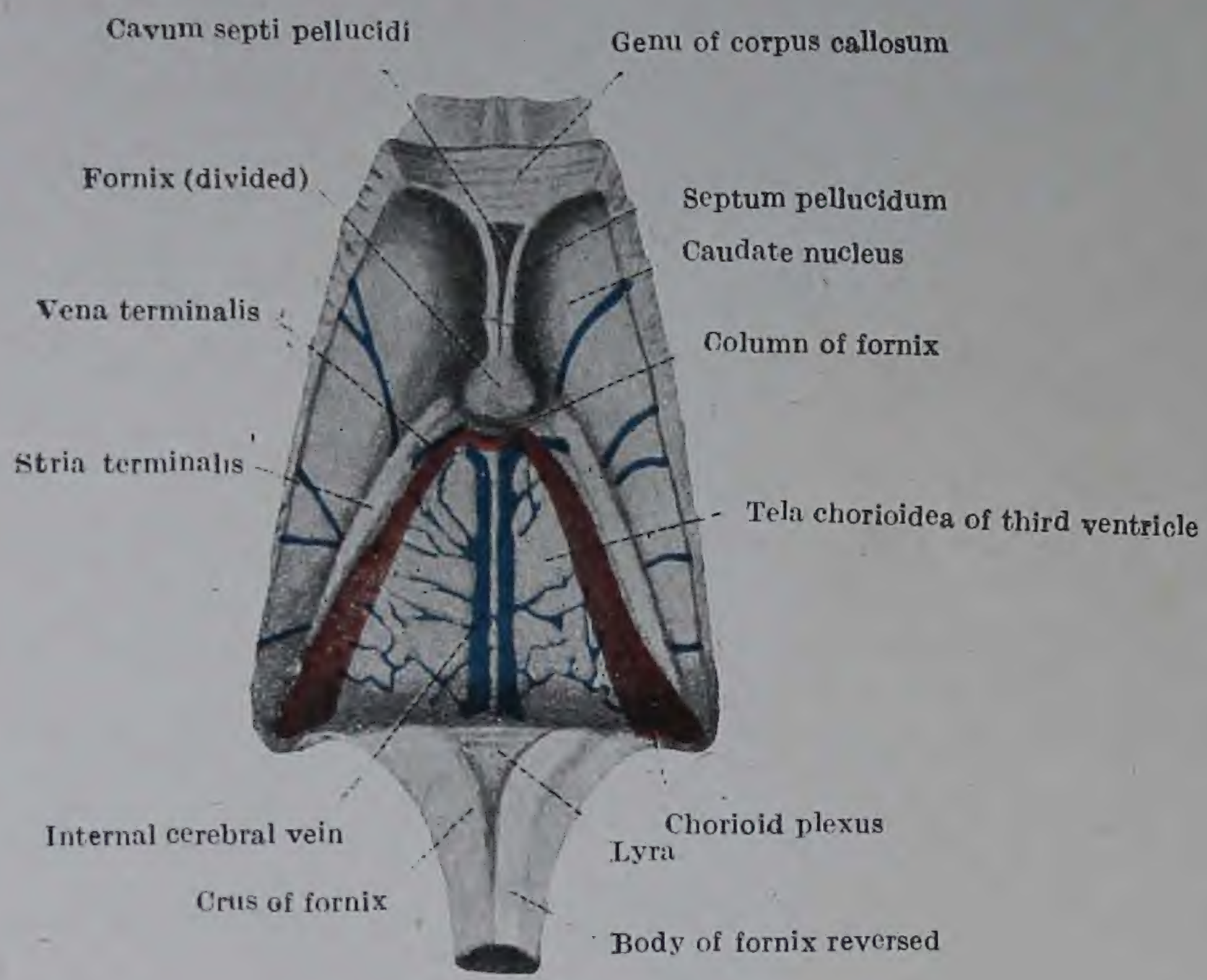

FIG. 174.—Dissection to show the Tela Chorioidea of the Third Ventricle and the parts in its vicinity. The fornix has been divided and thrown backwards.

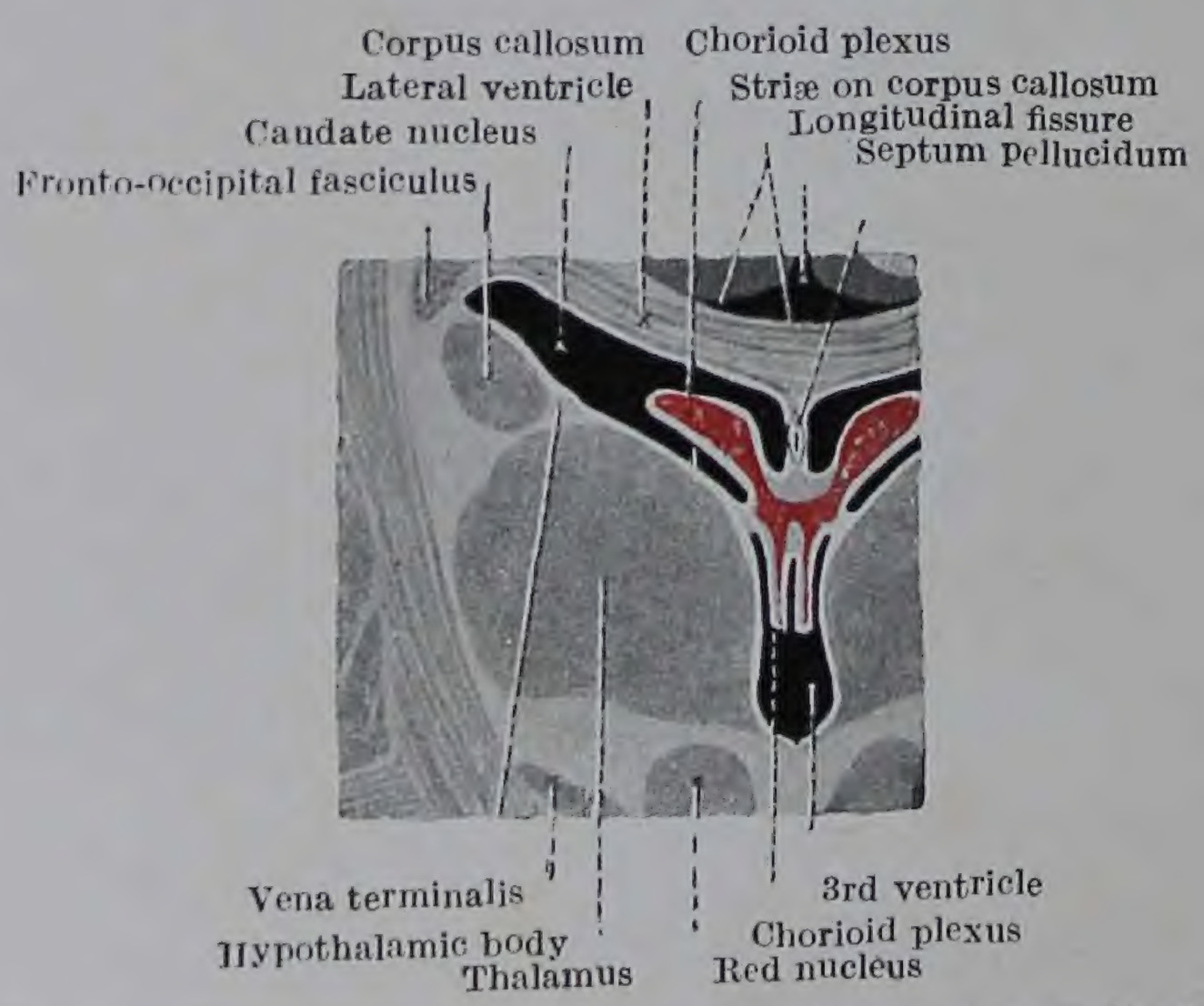

FIG. 175.—Frontal section showing immediate relations of Lateral and Third Ventricles. (Part of Fig. 188 enlarged.)

چھوٹے مشیمیتی ضفیرے نسیجہ کی زیرین سطح میں پیچھے کو جاتے ہیں۔ اور نیچے کی طرف تیسرے بطین میں اُبھر آتے ہیں۔ یہ تیسرے بطین کے مشیمیتی ضفیرات ہیں (تصویر 175)۔

تیسرے بطین کے نسیجۂ مشیمیہ (tela chorioidea) میں سب سے نمایاں دو دموی عروق اندرونی دماغی وریدیں (internal cerebral veins) (قدیم نام: اوردۂ جالینوس: veins of Galen) ہیں جو وسطی مستوی کے ہر طرف ایک ایک ہو کر پیچھے کو جاتی ہیں۔ ہر ایک اندرونی دماغی ورید اس بل کے راس پر ورید انتہائی اور اس بڑی ورید کے ملنے سے بنتی ہے۔ جو ضفیرۂ مشیمیتی سے نکلتی ہے۔ یہ پیچھے ملکر بڑی دماغی ورید (great cerebral vein) (قدیم نام: جالینوس کی بڑی ورید: vena magna Galeni) بناتی ہیں۔ اور یہ ورید اپنا خون سیدھے جوف (straight sinus) کے اگلے سرے میں ڈال دیتی ہے (تصویر 35)۔

دماغ کا آڑا شق (fissure transversa cerebri)۔ آڑے شق کا نام اُس لگاتار درز کو دیتے ہیں جس میں سے ہو کر تیسرے بطین کا نسیجۂ مشیمیتی اور جانبی بطینوں کے زیرین قرنوں کا مشیمیتی ضفیرہ (chorioid plexus) بھیجہ کے درون میں پہنچتا ہے یہ ایک بالائی یا وسطی حصہ اور دو جانبی حصوں پر مشتمل ہے۔ وسطی حصہ اوپر جسم ثفنی کے عصابہ (splenium) اور اُرج کے جسم اور نیچے وسطی دماغ کے درمیان واقع ہے۔ تیسرے بطین کے نسیجۂ مشیمیتی کا قاعدہ اسکے اندر ہے اور وہ دموی عروق جو نسیجۂ مشیمیتی میں داخل ہوتی اور اس میں سے نکلتی ہیں، اس کے اندر سے نسیجہ کی تہوں کے درمیان جاتی ہیں۔

آڑے شق کے جانبی حصے مشیمیتی شقوق کے زیرین حصے ہیں جن کا مطالعہ پہلے ہی جانبی بطین کے زیرین قرن کے سلسلہ میں ہو چکا ہے (صفحہ 437)۔ 445

تقطیع - ہر ایک ورید انتہائی کو جہاں یہ اندرونی دماغی ورید کے ساتھ ملتی ہے۔ کاٹ دینا چاہئے۔ پھر نسیجۂ مشیمیتی کے راس کو چمٹی سے پکڑ کر پیچھے کو کھینچنا چاہئے حتیٰ کہ ساری ساخت الٹ جائے۔ جب یہ ہو تو یہ احتیاط کی جائے کہ جسم صنوبری (pineal body) کے تعلقات کو نقصان سے بچایا جائے جو نسیجہ کی زیرین تہ کے پچھلے حصے کے بل میں ملفوف ہے۔ جب نسیجۂ مشیمیتی پیچھے کی طرف وسطی دماغ کے لیول تک ہٹا دیا جائے تو ہر طرف عرشہ کی پوری بالائی سطح نمایاں ہو جاتی ہے۔ اور عرشوں کے درمیان تیسرے بطین کا جوف دکھائی دیتا ہے۔ اس بطین کی سرحلمی چھت جو نسیجہ کی زیرین سطح پر تیسرے بطین کے مشیمیتی ضفیروں کے ذریعہ اس جوف کے اندر انغماد یافتہ (invaginated) ہے نسیجہ کے ساتھ ٹوٹ جاتی ہے۔

عرشے اور تیسرا بطین

446 عرشہ رمادی مادہ کی ایک بڑی پوٹ ہے جو مناظرِ دماغی ساقچہ کے راستے کے پار جہاں یہ نیم کرہ کے اندر صعود کرتا ہے، واقع ہے۔ اپنے اگلے دو ثلثوں میں دونوں عرشے ایک دوسرے کے قریب واقع ہیں۔ لیکن ایک عمیق وسطی فصل کے ذریعہ جس کو تیسرا بطین کہتے ہیں، ایک دوسرے سے الگ ہیں۔ پچھلے ثلث ایک دوسرے سے اور زیادہ فاصلہ پر ہوتے ہیں۔ اور بھیجے کے اجسامِ چار توامی ان کے درمیان زیادہ اسفل مستوی پر واقع ہیں۔ ہر ایک عرشہ ایک چھوٹا اگلا سرا۔ اور ایک بڑا پچھلا سرا۔ اور چار سطحیں پیش کرتا ہے۔ زیرین اور جانبی سطحیں متصل حصوں کے ساتھ ملحق۔ اور حقیقت میں اُن کے ساتھ بلاواسطہ مسلسل ہیں۔ بالائی اور وسطانی سطحیں آزاد ہیں۔

ہر ایک عرشہ کی جانبی سطح سفید مادہ کی ایک پوٹ سے لگی ہوئی ہے جس کو اندرونی کیسہ (internal capsule) کہتے ہیں اور جو زیادہ تر ان ریشوں سے بنی ہے جو قاعدۂ ساقچہ (basis pedunculi) سے آتے ہیں (تصویر 188)۔ عرشہ کی زیرین یا بطینی سطح کا زیادہ حصہ زیرِ عرشی خطہ پر واقع ہے جو دماغی ساقچہ کے غطائی حصہ کا اوپر کی جانب ایک بڑھاؤ ہے۔ اس لئے وہ تعلق جو عرشہ دماغی ساقچہ کے اوپر کی طرف والے بڑھاؤ کے ساتھ پیش کرتا ہے، بہت ہی قریبی ہے۔

447 عرشہ کی بالائی سطح آزاد ہے۔ یہ سطح جانبی طرف ایک میزاب سے محدود ہے جو عرشہ اور دُم دار نواۃ کے درمیان واقع ہے، اور جس میں ورید انتہائی اور خط انتہائی واقع ہیں۔ وسطانی جانب عرشہ کی بالائی سطح اپنے اگلے نصف میں وسطانی سطح سے تیسرے بطین کے برغلیفہ کے تیز کنارے یعنی ایک نمایاں اگر کے ذریعہ الگ رہتی ہے۔ اس اگر کو فیتۂ عرشہ (tænia thalami) کہتے ہیں۔ یہ ریشوں کے ایک طولانی ڈورے سے بنتا ہے جس کو خطِ لبی کہتے ہیں۔ اور برغلیفہ کے نیچے واقع ہے۔ جسمِ صنوبری سے تھوڑا فاصلہ آگے یہ ایک اُٹھے ہوئے سفید بند کے بالائی کنارہ پر واقع ہے جس کو عنان (habenula) کہتے ہیں، اور جو خطِ لبی کے ساتھ بلاواسطہ مسلسل ہے۔

عنان پیچھے دو حصوں میں تقسیم ہوتی ہے جن میں سے ایک اسی طرف کے مثلثِ عنانی (trigonum habenulæ)

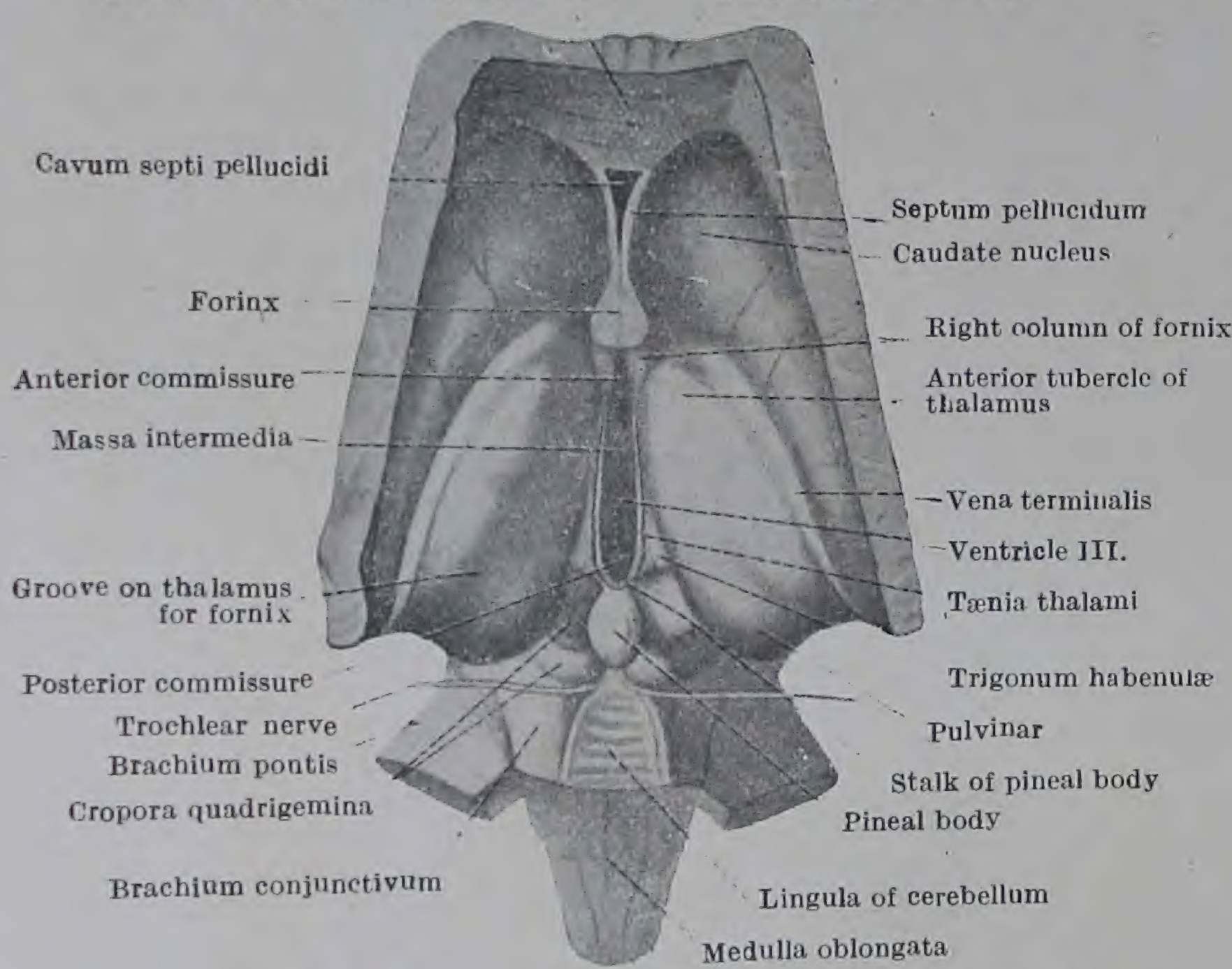

FIG. 176.—The two Thalami and the Third Ventricle as seen from above.

کے رمادی مادہ کے خلیوں سے متعلق ہے (دیکھو نیچے)۔ دوسرے حصہ کے ریشے تیسرے بطین کی چھت میں سے جسم صنوبری کی ڈنڈی کے بالائی حصہ کے عین سامنے گزرتے ہیں۔ یہ طرف مخالف کے مثلث عنانی کو جاتے ہیں۔ اور طرف مخالف کے رفیقوں کے ساتھ مل کر عنانی ملتقی (habenular commissure) بناتے ہیں (تصویر 177)۔

وسطانی جانب عنان اور پیچھے بالائی چار توامی جسم کے درمیان ایک چھوٹا مگر نادبا ہوا رقبہ یعنی مثلث عنانی (trigonum habenulæ) واقع ہے۔

عرشہ کی بالائی سطح تھوڑی سی محدب ہے۔ اور عصبی ریشوں کے ایک پتلے اوپری پرت (منطقی طبقہ stratum zonale) کی وجہ سے سفید سے رنگ کی ہوتی ہے۔ یہ ایک مدھم ترچھے میزاب کی وجہ سے جو عرشہ کے اگلے سرے کے قریب شروع ہوتا ہے۔ اور ترچھا ہو کر جانبی رُخ اور پیچھے کو جاتا ہے دو حصّوں میں منقسم ہے۔ یہ تجویف اُرج کے آزاد کنارے سے مطابق ہے۔ یوں نشانزدہ دونوں رقبے بھیجے کے بطینوں سے بہت مختلف تعلقات رکھتے ہیں۔ جانبی رقبہ میں عرشہ کا اگلا سرا شامل ہے۔ اور یہ رقبہ جانبی بطین کے فرش کا ایک حصّہ ہے۔ یہ برغلیفہ (ependyma) سے ڈھکا ہے۔ اور مشیمیتی ضفیرہ اس کا تراکب کرتا ہے۔ وسطانی رقبہ بھیجے کے جانبی اور تیسرے بطینوں کے درمیان حائل ہے۔ اور ان میں کسی ایک کی بھی دیواریں بنانے میں حصہ نہیں لیتا۔ یہ نسیجہ مشیمیتی سے ڈھکا ہے جس کے اوپر اُرج ہے اس میں عرشہ کا پچھلا سرا شامل ہے۔

عرشہ کا اگلا سرا جس کو اگلا ورنہ کہتے ہیں، گول اور ابھرا ہوا ہے۔ یہ جانبی بطین میں ابھر آتا ہے۔ اُرج کے تنہ ناظر ستون سے پس جانبی طرف واقع ہے۔ اور بین بطینی سوراخ کی پچھلی حد بناتا ہے۔

عرشہ کا پچھلا سرا بہت نمایاں ہوتا ہے۔ اور یہ وسطی دماغ پر پیچھے کو بڑھ آتا ہے (تصویر 176)۔ سب سے زیادہ بڑھے ہوئے حصّہ کو مسند (pulvinar) کہتے ہیں۔ لیکن عرشہ کا پچھلا سرا ایک اور ابھار ظاہر کرتا ہے جو مسند کے نیچے اور جانبی طرف واقع ہے۔ یہ شکل میں بیضوی ہے، اور اس کا نام جانبی زانودار جسم (corpus geniculatum laterale) ہے۔

448

دونوں عرشوں کی وسطانی سطحوں کے اگلے دو ثلث ایک دوسرے کے بہت قریب واقع ہیں۔ اور تیسرے بطین کے استر کرنے والے برغلیفہ ہی سے ڈھکے ہوئے نہیں۔ بلکہ رمادی مادہ کی اوسط درجہ کی موٹی تہ سے بھی جو مصیفِ دماغ (aquæductus cerebri) (سلویس) کو گھیرنے والے رمادی مادہ سے مسلسل ہے۔ رمادی مادہ کا ایک بند جسکو درمیانی پوٹ (massa intermedia)

کہتے ہیں تیسرے بطین کا تقاطع کرتا ہے اور دونوں عرشوں کو آپس میں ملاتا ہے۔

جسم صنوبری۔ یہ سیاہ رنگ کا ایک چھوٹا جسم ہے تقریباً شاہ دانہ کی گٹھلی (cherry-stone) کے برابر ہے اور وسطی دماغ (mesencephalon) کے ظہری رُخ پر دونوں عرشوں کے پچھلے سروں کے درمیان واقع ہے (تصاویر 176, 179)۔ یہ چار توامی پتر کی دو بالائی اُکتوں (colliculi) کے درمیانی نشیب میں واقع ہے۔ اور صنوبری مخروط (fir-cone) کی شکل رکھتا ہے۔ اس کا راس جس کا رُخ آگے کو ہے، ایک کھوکھلی ڈنڈی کے ذریعہ چپکا ہوا ہے۔ یہ ڈنڈی اپنے اندر تیسرے بطین کے جوف کا ایک نوکدار کونا بڑھ آنے کی وجہ سے ایک ظہری اور ایک بطنی حصّے میں منقسم ہے۔ اس ڈنڈی کا ظہری حصہ ہر ایک عرشہ پر فیتۂ عرشہ (tænia thalami) کے ساتھ مسلسل ہو جاتا ہے۔ اور اس کے اندر سے عنانی ملتقی کے ریشے گزرتے ہیں۔ بطنی حصہ سفید ریشوں کے ایک تنگ لیکن نمایاں ڈوری نما بند (پچھلے ملتقی: posterior commissure) کے گرد بل کھا جاتا ہے جو جسم صنوبری کے قاعدے کے عین نیچے وسطی مستوی کا تقاطع کرتا ہے۔

اگلا دماغی ملتقی (anterior cerebral commissure)۔ دونوں عرشوں کی درمیانی درز کے اگلے حصہ میں اور اُرج کے ستونوں کے عین آگے سفید ریشوں کا ایک گول بنڈل وسطی مستوی کا تقاطع کرتا دکھائی دیگا (تصاویر 177, 173)۔ یہ اگلا ملتقی ہے۔ یہ پچھلے ملتقی سے بہت زیادہ بڑا ہے۔ اور آئندہ اس کا تعاقب صدغی لختہ تک ہوگا، جس میں اس کا بیشتر حصہ ختم ہوتا ہے۔

تیسرا بطین۔ یہ اُس عمیق تنگ درز کا نام ہے جو دونوں عرشوں کے درمیان واقع ہے۔ یہ پیچھے کی نسبت آگے زیادہ عمیق ہے۔ اور پیچھے صنوبری جسم سے لیکر آگے اگلے ملتقہ اور اختتامی درقہ تک جاتی ہے۔ اس کا فرش ان حصوں سے بنتا ہے جن کا مطالعہ پہلے ہی بھیجے کے قاعدے پر بین ساقینی حفرہ کے اندر ہو چکا ہے۔ یعنی حدبۂ رمادی، اجسام حلمیہ اور پچھلے ثقوب جرم کاں رمادی، ماوہ اور نیز اس سے زیادہ پیچھے دماغی ساقچوں کے اغطیہ سے بھی۔ آگے کی طرف ورقۂ انتہائی، اگلا ملتقی اور اُرج کے ستونوں سے محدود ہے۔ اگلی حد اور فرش کے اتصال کے زاویہ پر بصری تصالب واقع ہے۔ ہر ایک جانب کی دیوار بین دماغ (diencephalon) کے متناظر عرشی اور زیر عرشی حصّوں سے بنتی ہے۔ اس بطین کے وسط سے ذرا آگے اس کہفہ کا تقاطع درمیانی پوٹ (massa intermedia) کرتی ہے جو عرشوں کو ایک دوسرے سے ملاتی ہے۔ اور اس سے آگے اُرج کا ستون جانب کی دیوار میں نزول کرتا ہوا دکھائی دیگا۔ جانب کی دیوار کے اگلے سرے پر بین بطینی سوراخ واقع ہے جو آگے اُرج کے متناظر ستون سے محدود ہے۔

499

450

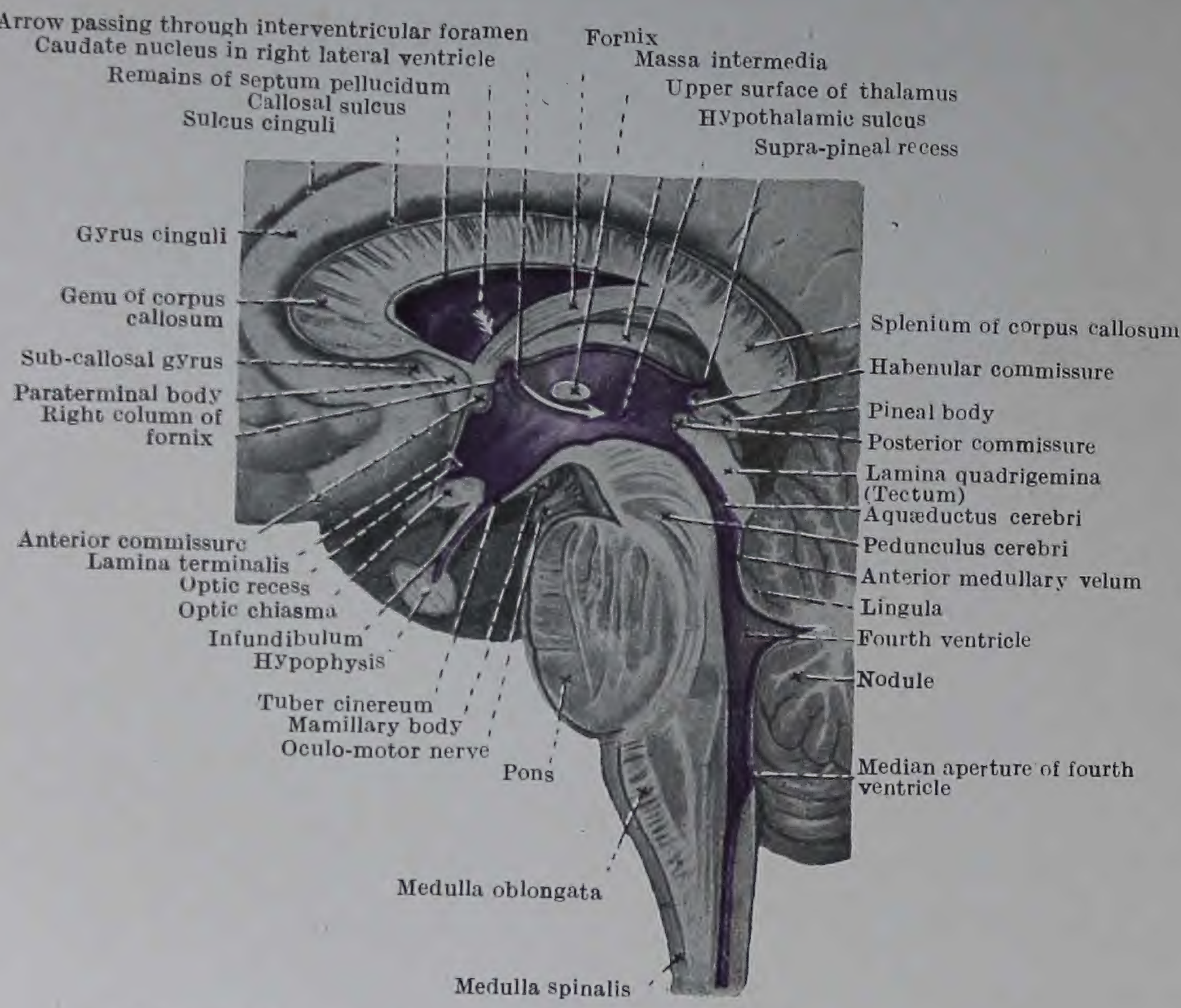

FIG. 177.—Sagittal section of Corpus Callosum, Fornix, Diencephalon, Midbrain, and Hind-brain. The septum pellucidum has been removed to expose the cavity of the right lateral ventricle, from which an arrow passes through the interventricular foramen to the third ventricle.

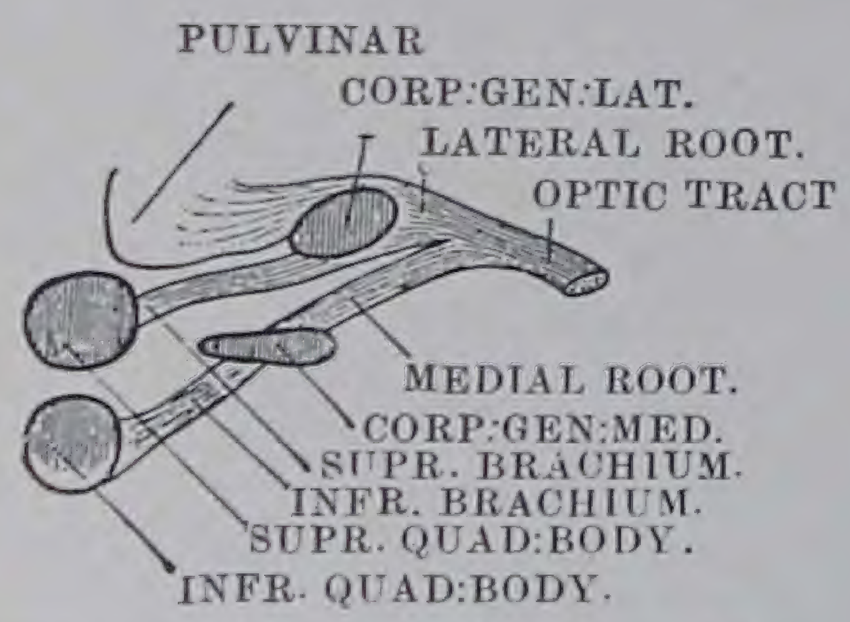

FIG. 178.—Diagram of the Roots of the Optic Tract.

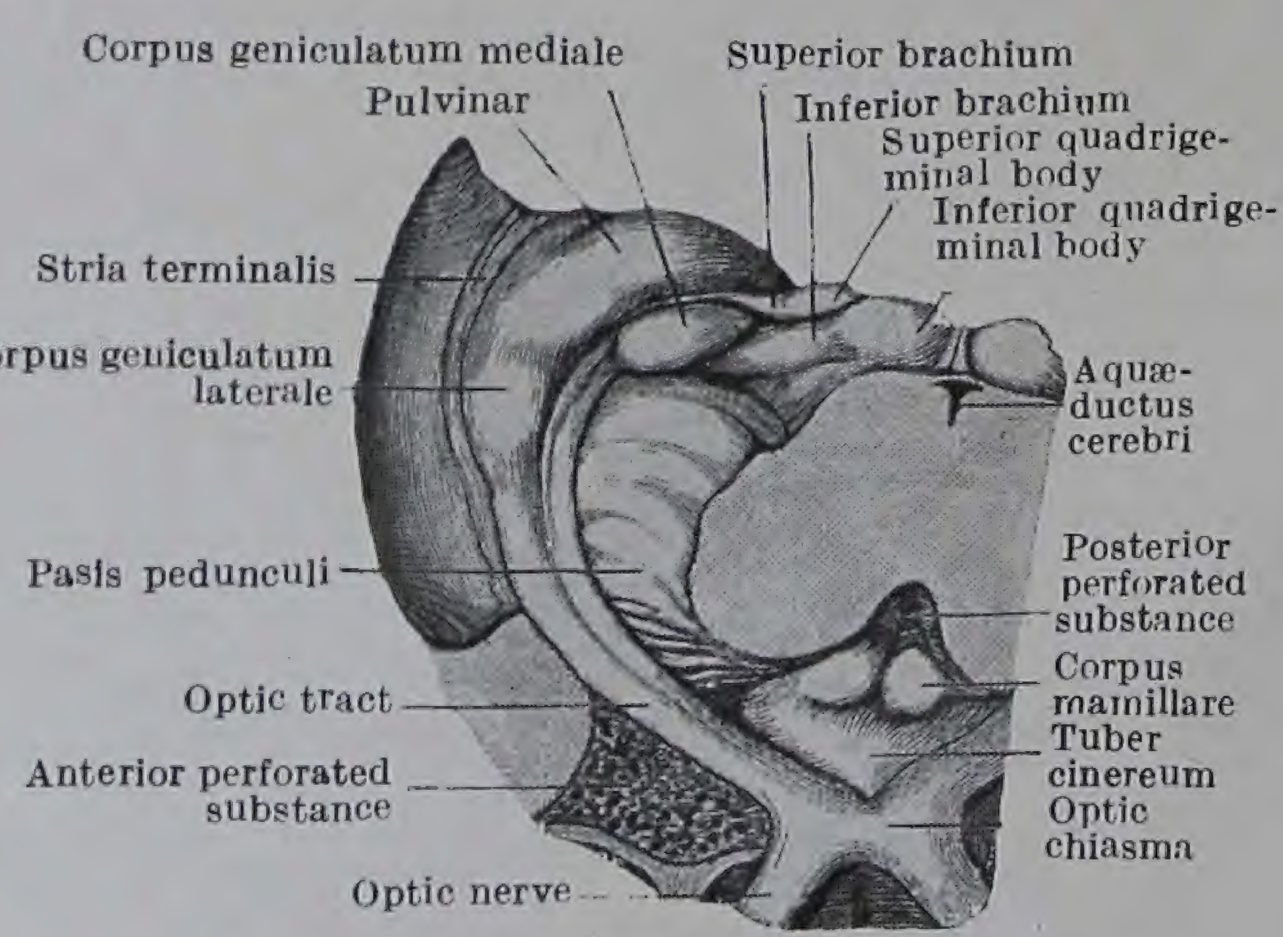

FIG. 179.—The Origin and Relations of the Optic Tract. (Professor Thane, from *Quain's Anatomy*.)

بین بطینی سوراخ کے زیرین کنارے پر اُرج کا ستون جانبی رخ مڑتا ہے۔ اور حلمی جسم (mammillary body) تک پہنچنے کے لئے زیر عرشہ کے اگلے حصہ میں غائب ہو جاتا ہے۔

تیسرے بطین کی چھت ایک پتلی سر حلمی تہ سے بنتی ہے جو ایک فیتۂ عرشہ سے دوسرے فیتہ تک وسطی مستوی کے پار پھیلی ہوئی ہے۔ یہ نسیجہ مشیمیتی کی زیرین سطح سے لگی ہوئی ہے جو اس بطین کے اوپر واقع ہے۔ اور اس کہفہ کے اندر مشیمیتی خیفیروں کے ذریعہ انغماد یافتہ ہے جو اُم حنونہ کے اس بل کی زیرین سطح سے نیچے کو لٹکتے ہیں۔ نسیجہ مشیمیتی کو اتارنے میں پتلی سر حلمی تہ بچ گئی تھی (تصاویر 175, 187)۔

تیسرا بطین جانبی بطینوں کے ساتھ بین بطینی سوراخوں کے اندر سے راہ رکھتا ہے۔ اور چوتھے بطین کے ساتھ مصیف دماغ (aqueductus cerebri) (سلویس Sylvius) کے ذریعہ جو وسطی دماغ میں سے سرنگ کی طرح گزرتی ہے راہ رکھتا ہے۔ اس قنال کا سوراخ تیسرے بطین کی پچھلی دیوار میں پچھلے ملتقیٰ کے عین نیچے دکھائی دیگا۔ بین بطینی سوراخ جو تیسرے بطین کا راستہ دونوں جانبی بطینوں سے بنا دیتے ہیں۔ ہر طرف تیسرے بطین کے اگلے حصہ پر واقع ہیں۔ ہر ایک سوراخ جانبی رُخ اور ذرا سا اوپر کو اُرج کے متناظر ستون کے نمایاں ترین حصہ اور عرشہ کے اگلے درنہ کے درمیان گزرتا ہے۔ ان سوراخوں کے اندر سے تیسرے بطین کا سر حلمی استر جانبی بطینوں کے استر کے ساتھ مسلسل ہو جاتا ہے (تصاویر 177, 165, 166)۔

ہر ایک بین بطینی سوراخ سے ایک بیّن میزاب پیچھے کو بطین کے پہلو کی دیوار پر مصیف دماغ کے منہ تک جاتا ہے۔ اس کو تجویف زیر عرشی (sulcus hypothalamicus) کہتے ہیں اور یہ تیسرے بطین کی حد کے بطنی حصہ کو جس کو زیر عرشہ کہتے ہیں، زیادہ ظہری واقع ہونے والے عرشہ سے الگ کرتا ہے۔

تیسرے بطین کا بیرونی خاکہ اس وقت بہت بے قاعدہ دکھائی دیتا ہے جب اس کو ایک پہلو سے پیچھے کی ایک وسطی تراش میں دیکھا جائے (تصویر 177)۔ یا جب اسکو پیچھے کے بطینی نظام کے پلاسٹر کے سبیکہ میں ظاہر کیا جائے (تصویر 165)۔ اس میں بہت سے عطفے یا کونے ہیں۔ اس طرح فرش کے اگلے حصے میں ایک ممتی قیف نما کونا یعنی گوشۂ قیف نما (recessus infundibuli) ہے جو حدبۂ رمادی (tuber cinereum) میں سے ہو کر زیر بالہ (hypophysis) کے قمع (infundibulum) میں لیجاتا ہے۔ ایک اور کونا یعنی گوشۂ بصری (recessus opticus) بصری تصالب (optic chiasma) کے اوپر واقع ہے۔ پیچھے دو زائد کونے موجود ہوتے ہیں۔ ایک یعنی گوشۂ صنوبری

451 (pinealis) پیچھے کی طرف پچھلے مانتقی اور مصیبِ دماغ (aqueductus cerebri) کے دروازے کے اوپر سے صنوبری جسم کی ڈنڈی میں جاتا ہے۔ دوسرا اس سے بھی اونچا واقع ہے۔ اور اس سے زیادہ فاصلہ تک پیچھے کو جاتا ہے۔ اسکی دیواریں سرطلی ہیں۔ اور اس لئے اس کو معمولی تقطیع میں دیکھ نہیں سکتے۔ اسکو گوشۂ فوق صنوبری (supra pinealis) کہتے ہیں (تصویر 177)۔

تقطیع ۔ دماغی کروں کے باقی مطالعہ کو وسطی دماغ (mesencephalon) کا امتحان ختم ہونے تک ملتوی کر دینا چاہیے۔ جھلیوں کو دمیغ کی بالائی سطح سے اتار دینا چاہیے تب اس عضو کے نمایاں اگلے حصہ کو پیچھے کی طرف کھینچ سکتے ہیں تاکہ اجسامِ چار توامی جتنا ممکن ہو نمایاں ہو جائیں یعنی وہ چار گول ابھار یا اکمتیں (colliculi) جو وسطی دماغ کے پچھلے رُخ پر واقع ہیں۔ جب دمیغ پیچھے کو ہٹ چکے تو نازک بکرتی اعصاب کو نکالنے اور مصئون کر لینے کی فکر کرنی چاہیے۔ یہ اعصاب اُس ورقہ (lamina) سے نکلنے کے بعد جو اگلا لبی نقاب (anterior medullary velum) کہلاتا ہے اور اکمتوں کے زیرین جوڑے کے عین نیچے واقع ہے سیاقچہ ہائے دماغ کے جانبی پہلوؤں کے گرد گھومتے ہیں۔

وسطی دماغ

(MESENCEPHALON)

وسطی دماغ وہ ڈنڈی ہے جو خیمۂ دمیغ (tentorium cerebelli) کے سوراخ میں واقع ہے۔ اور دماغی نیم کروں کو پچھلے جمجمی حفرہ کے اندر کے حصوں سے ملاتی ہے[1]۔ یہ تقریباً تین چوتھائی انچ لمبا ہوتا ہے اور اس میں ایک ظہری حصہ یعنی ورقۂ چار توامی (lamina quadrigemina) ہے، اور ایک بہت بڑا بطنی حصہ ہے جو دو بڑے دماغی ساقوں سے بنتا ہے۔ بے تقطیع کئے ہوئے بھیجے میں جسمِ تفنی کے عصابہ کی وجہ سے ورقۂ چار توامی نگاہ سے پوری طرح چھپا رہتا ہے جو اس کے اوپر پیچھے کے رخ بڑھتا ہے

---

[1] اگر بھیجے کو نکالتے وقت وسطی دماغ کو کاٹ دیا گیا ہو تو تقسیم شدہ حصوں کو سطحی خصوصیات کا مطالعہ کرتے وقت پنوں کے ذریعہ جما دینا چاہیے۔

اور نیز اوپر رکھے ہوئے دماغی نیم کرے اس کو چھپا رکھتے ہیں۔ لیکن ساقچہ ہائے دماغ کسی حد تک بھیجے کے قاعدہ پر دکھائی دے سکتے ہیں جہاں یہ بین ساقچی حفرہ کے پچھلے حصہ کو محدود کرتے ہیں۔ وسطی دماغ کے اندر سے ایک سرے سے دوسرے سرے تک ایک تنگ راستہ گزرتا ہے جس کو مصیف دماغ (سلوئیس) کہتے ہیں۔ یہ مصیف وسطی دماغ کی بطنی سطح کی نسبت ظہری سطح کے بہت زیادہ قریب واقع ہے۔ اور یہ تیسرے بطین کو چوتھے بطین کے ساتھ ملاتا ہے۔

ورقۂ چار توامی اس کی ظہری سطح چار فرازات یا اکمتوں یعنی دو بالائی اور دو زیرین میں اٹھی ہوئی ہے جن کو اجسام چار توامی (corpora quadrigemina) کہتے ہیں۔ ہر ایک اکمت کا بیشتر حصہ رمادی مادہ سے بنا ہے۔ لیکن ہر ایک میں سفید ریشوں کا ایک اوپری غلاف ہے۔ 452
بالائی اکمتیں (superior colliculi) زیرین کی نسبت بڑی اور چوڑی ہیں۔ لیکن نہ اتنی واضح اور نہ اتنی نمایاں ہیں۔

ایک طولی اور ایک آڑا میزاب چار توامی جسموں کو ایک دوسرے سے الگ کرتے ہیں۔ طولی میزاب وسطانی مستوی میں واقع ہے۔ اور اوپر پچھلے ملتقی تک جاتا ہے۔ اس کے زیرین سرے سے ایک چھوٹا لیکن خوب واضح سفید ڈوروں کا ایک بند جس کو لجیم نقاب (frenulum veli) کہتے ہیں، اگلے لبی نقاب (anterior medullary velum) تک جاتا ہے۔ یہ ایک ورقہ ہے جو چوتھے بطین کی چھت میں چار توامی فرازوں کے زیرین جوڑے کے عین نیچے واقع ہے۔ طولی میزاب کے بالائی حصہ میں صنوبری جسم واقع ہے۔ آڑا میزاب دونوں بالائی اکمتوں میں سے ہر ایک کے نیچے خم کھاتا ہے۔ اور ان کو زیرین جوڑے سے الگ کرتا ہے۔

اجسامِ چار توامی کے بازو۔ یہ اجسام وسطی دماغ کا ظہری حصہ بناتے ہیں۔ لیکن ہر ایک جسم وسطی دماغ کے متناظر جانبی رخ کے ساتھ بھی ایک نمایاں سفید ڈورے کے ساتھ ملا ہوا ہے جو باہر کو نکلے ہوئے مسند (pulvinar) کے نیچے اوپر کو اور آگے کو بڑھ جاتا ہے۔ یہ ڈورے چار توامی اجسام کے بازو (brachia) کہلاتے ہیں۔ اور یہ وسطی دماغ کے پہلو پر مستعرض میزاب کے ایک بڑھے ہوئے حصہ کے ذریعہ ایک دوسرے سے الگ رہتے ہیں جو بالائی اکمتوں (colliculi) کو زیرین سے الگ کرتا ہے۔

وسطانی زانو دار جسم (medial geniculate body)۔ زیرین زانو دار جسم کے بازو کے ساتھ خوب ملا ہوا وسطانی زانو دار جسم دکھائی دیتا ہے۔ یہ ایک چھوٹا بیضوی فراز ہے۔

بہت صاف اور واضح ہے۔ اور عرشہ کے مسند (pulvinar) کے اوجھل وسطی دماغ کے بالائی حصّے کے پہلو پر واقع ہے۔

بازوؤں (brachia) کے تعلقات اور بصری قطعہ کا اختتام۔ دو بالائی اور دو زیرین بازو ہیں یعنی دائیں اور بائیں جو متناظر بالائی اور زیرین اکمتوں کے ساتھ بالترتیب ملے ہوئے ہیں۔ اور دو بصری قطعات یعنی دایاں اور بایاں ہیں جو بھیجے کے قاعدہ پر بصری تصالب سے پیچھے کو جاتے ہیں۔

458 ہر ایک زیرین بازو متناظر زیرین اکمت سے اوپر کو اور آگے کی طرف جاتا ہے۔ اور وسطانی زانودار جسم کے اوجھل نگاہ سے غائب ہو جاتا ہے۔ بہت سے ریشے جن سے یہ بنتا ہے اوپر کو بھیجے کے اعلیٰ حصّوں کی طرف متناظر ساچہ دماغ کے عظائی حصّہ میں جاتے ہیں۔ لیکن بعض ریشے وسطانی زانودار جسم کے خلیوں میں ختم ہو جاتے ہیں۔

ہر ایک بالائی بازو متناظر بالائی اکمت کے پہلو سے اوپر کو آگے کو اور جانبی رُخ وسطانی زانودار جسم اور مسند کے درمیان جاتا ہے۔ اس کا اوپری امتحان یہ ظاہر کرنے کے لئے کافی ہے کہ یہ اُن ریشوں کے ذریعہ جو دونوں زانودار جسموں کے درمیانی فصل میں سے گزرتے ہیں۔ اسی طرف کے بصری قطعہ کی جانبی جڑ اور نیز متناظر جانبی زانودار جسم کے ساتھ ملا ہوا ہے۔ لیکن یہ یاد رکھنا ضروری ہے کہ وہ ریشے جن سے یہ بنتا ہے، ان خطات کے علاوہ جو اوپری حالات سے معلوم ہوتے ہیں، اور خطات کے ساتھ بھی ملے ہوئے ہیں۔ ان ریشوں کے ذریعہ جو یہ بصری قطعہ سے پاتا ہے، یہ بالائی اکمت کو دونوں جانب کے شبکیہ (retina) سے ملا دیتا ہے۔ بالائی بازو کے باقی ریشے بالائی اکمت کو جانبی زانودار جسم کے ساتھ ملاتے ہیں۔ اور ریشوں کا ایک تیسرا سلسلہ قشرہ کے قذالی حصّہ کے بصری حصّہ سے بالائی اکمت کو جاتے وقت بالائی بازو میں سے گزرتا ہے۔

بصری قطعات۔ یہ دونوں نسبتاً چوڑے سفید ڈورے ہیں یعنی دایاں اور بایاں جو بصری تصالب کے متناظر پس جانبی زاویوں سے نکلتے ہیں، ہر ایک قطعہ ان ریشوں پر جو دونوں جانب کے شبکیوں کے متناظر حصّوں سے نکلتے ہیں۔ اور ان ریشوں پر جو ایک طرف کی زیرین اکمت کو دوسری طرف کے وسطانی زانودار جسم کے ساتھ ملاتے ہیں مشتمل ہے تصالب سے نکلنے کے بعد قطعہ پیچھے کو پہلے حدبۂ رمادی کے پہلو کے گرد اور پھر دماغی ساچہ کے جانبی پہلو کے گرد جاتا ہے۔ اور جب یہ دماغی ساچہ کے گرد ہوتا ہے تو یہ جانبی طرف دماغ کی فرس البحری تزدید سے متعلق ہوتا ہے۔ جب قطعہ اس ساچہ کے

جانبی رُخ کے ظہری حصہ پر پہنچتا ہے تو یہ دو حصوں میں تقسیم ہوتا ہے جو اس کی وسطانی اور جانبی جڑیں کہلاتے ہیں۔

وسطانی جڑ وسطانی زانو دار جسم میں ختم ہوتی ہے۔ اور یہ ساری نہیں تو اس کا بیشتر حصہ ان ریشوں سے بنا ہے جو ایک طرف کے وسطانی زانو دار جسم کو دوسری طرف کی زیرین اکمت سے ملاتے ہیں۔ اور جن کو گڈن (Gudden) کا ملتقی کہتے ہیں۔

454 بصری قطعہ کی جانبی جڑ ان ریشوں سے بنی ہے جو دونوں طرف کی شبکیہ سے آتے ہیں۔ یہ کچھ تو جانبی زانو دار جسم میں ختم ہوتے ہیں، کچھ مسند (pulvinar) میں۔ اور کچھ اسی طرف کی بالائی اکمت (colliculus) میں جس تک جانے کے لئے یہ بالائی بازو (superior brachium) میں سے گزرتے ہیں۔

دماغی ساقچے (قدیم نام: ساقینِ دماغ)۔ یہ دونوں وسطی دماغ کا بڑا حصہ بناتے ہیں جب بھیجے پر نظر نیچے سے ڈالی جاتی ہے تو دو بڑے رسی نما ڈورے معلوم ہوتے ہیں جو ایک دوسرے کے قریب جسر کے بالائی رُخ سے نکلتے ہیں۔ اور دماغی نیم کروں کی طرف اوپر اور آگے کے رُخ میں جاتے وقت منفرج ہوتے ہیں۔ اُس مقام پر جہاں ہر ایک ساقچہ نیم کرے میں غائب ہوتا ہے، بصری قطعہ اور فرس البحری تزرید اس کے جانبی پہلو کے گرد لپٹے ہوئے ہوتے ہیں۔

ہر ایک دماغی ساقچہ دو حصوں سے بنا ہے یعنی ایک ظہری حصہ جو غطا (tegmentum) کہلاتا ہے، اور اوپر کو بڑھ کر عرشہ کے نیچے کے خطہ تک جاتا ہے۔ اور ایک بطنی حصہ یعنی **قاعدہ** (basis) (قدیم نام: جُلبہ: crusta) جو اوپر کے رُخ سفید ریشوں کی اُس تہ تک چلا جاتا ہے جس کو اندرونی کیسہ (internal capsule) کہتے ہیں، اور جو عرشہ کے جانبی طرف واقع ہے۔ جب بھیجے کا امتحان نیچے سے کیا جاتا ہے تو ساقچوں کے قاعدے دکھائی دیتے ہیں۔ یہ رنگ میں سفید اور طولی رخ میں مخطط ہیں۔ وسطی دماغ کا بیرونی رُخ دماغی ساقچوں کے دونوں حصوں [یعنی

455 غطا (tegmentum) اور قاعدہ ساقچہ (basis pedunculi)] کے درمیان کا فرق ایک وسطانی اور ایک جانبی میزاب کے ذریعہ ظاہر ہوتا ہے۔ وسطانی میزاب زیادہ عمیق اور زیادہ صاف ہے۔ اس کا رُخ بین ساقچی حفرہ میں ہے۔ اور اس میں سے چشمی حرکی عصب کے دھاگے نکلتے ہیں۔ اسلئے اس کو چشمی حرکی تجویف (sulcus oculomotorius) کہتے ہیں۔ جانبی میزاب کو جانبی تجویف کہتے ہیں۔

وسطی دماغ کی کٹی ہوئی سطح - جب ایسے وسطی دماغ کی کٹی ہوئی سطح کا امتحان ہوتا ہے جو آڑے رُخ کاٹ دیا گیا ہے تو وہ چیز جس کو پہلے دیکھنا چاہیئے ، مصیفِ دماغ کا مقام ہے (تصاویر 180, 181) - یہ ایک تنگ راستہ ہے جو وسطی دماغ کی بطنی سطح کی نسبت ظہری سطح کے زیادہ قریب ہے - اور یہ نیچے چوتھے بطین سے اوپر تیسرے بطین تک جاتا ہے - یہ رمادی مادہ کی ایک دبیز تہ سے گھرا ہوا ہے جس کو مصیف کا مرکزی رمادی مادہ کہتے ہیں - تازہ بھیجے میں مرکزی رمادی مادہ ہمیشہ بہت نمایاں ہوتا ہے - اور اس کے اندر چشمی حرکی اور بحرتی اعصاب کے نوات اور تین توامی عصب کا بالائی نوات واقع ہیں - لیکن بہت موافق حالات کے سوا ان نواتوں کے مقام کو ننگی آنکھ پہچان نہیں سکتی - مصیف کا رمادی مادہ نیچے اس رمادی مادہ کے ساتھ مسلسل ہے جو چوتھے بطین کی اگلی دیوار پر پھیلا ہوا ہے لیکن اوپر یہ تیسرے بطین کے فرش اور پہلوؤں کے رمادی مادہ کے ساتھ مسلسل ہے -

غطائی اور قاعدۂ ساقچہ کے درمیان کی تقسیم ہر طرف سیاہ ملوّن مادہ کے ایک نمایاں ورقہ کے ذریعہ بہت واضح ہو جاتی ہے - جس کو جرمِ سیاہ (substantia nigra) کہتے ہیں اور جو ان کے درمیان حائل ہے -

جرمِ سیاہ - یہ جرم جیسا کہ آڑی تراش میں دکھائی دیتا ہے کسی قدر ہلالی شکل رکھتا ہے - یہ ایک دبیز بند ہے جو ہر ایک دماغی ساقچہ کے قاعدی اور غطائی حصوں کے درمیان واقع ہے - اور یہ ایسے رمادی مادہ سے بنا ہے جس کے بہت سے خلیے بہت گہرا لون رکھتے ہیں - یہ نیچے جسر کے بالائی کنارے پر شروع ہوتا ہے - اور اوپر کی طرف زیرِ عرشی خطہ کے اندر تک جاتا ہے - اس کے کنارے چشمی حرکی اور جانبی میزابوں کے قریب سطح پر آتے ہیں - اور اس کے وسطانی حصہ میں سے چشمی حرکی عصب کے ڈوبنے والے ریشے گزرتے ہیں - غطا کی طرف مڑی ہوئی سطح مقعر اور ہموار ہوتی ہے - مخالف سطح محدب ہوتی ہے - اور اس کے جرم کی بہت سی نازک الطالتوں کی موجودگی سے بہت بے قاعدہ ہو جاتی ہے جو قاعدہ ساقچہ کے اندر چلی جاتی ہیں -

قاعدۂ ساقچہ (قدیم نام: جُلبہ: crusta) جب اس کو تراش میں دیکھا جائے ، تو یہ کسی قدر ہلالی ہوتا ہے ، اور اپنے دوسری طرف کے رفیق سے بالکل الگ دکھائی دیتا ہے - یہ طولانی رُخ والے عصبی ریشوں کی ایک گف پوٹ سے بنا ہے جو اوپر کے رُخ اندرونی کیسہ میں چلے جاتے ہیں - ہر ایک قاعدۂ ساقچہ کا درمیانی $\frac{3}{5}$ تقریباً سارے کا سارا اس اہم دماغی نخاعی لیچھی (قدیم نام: ہرمی قطعہ pyramidal tract:) کے اُس حصہ سے بنا ہے جو دماغی قشرہ سے نزول کرتا ہے لیکن دماغی نخاعی

456

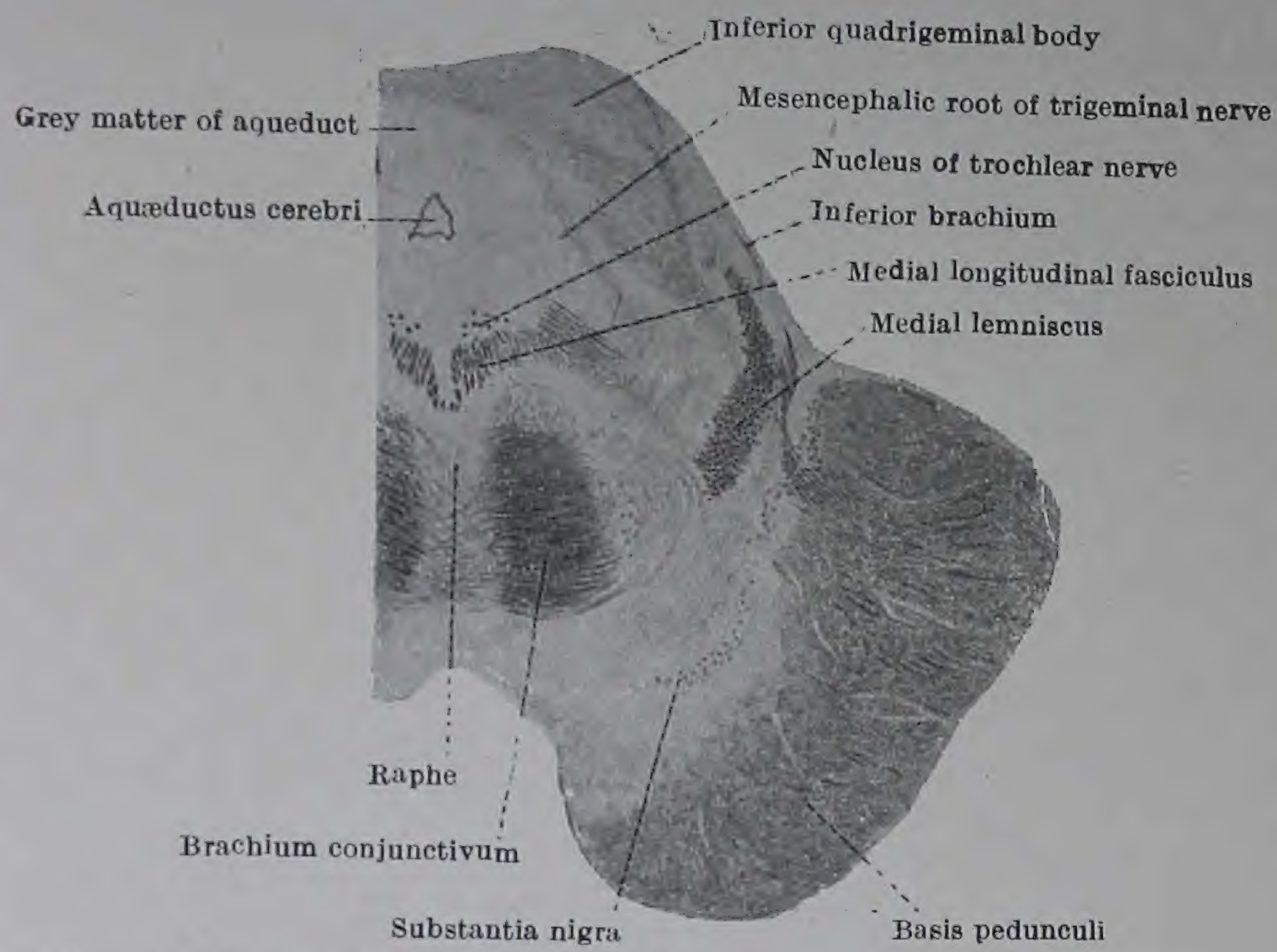

FIG. 180.—Transverse section through the Mesencephalon at the level of the inferior quadrigeminal body: the right side only is reproduced. The drawing is taken from a Weigert-Pal specimen, and therefore the grey matter is pale and the strands of white matter are dark. The dark colour of the substantia nigra is not evident owing to the thinness of the section.

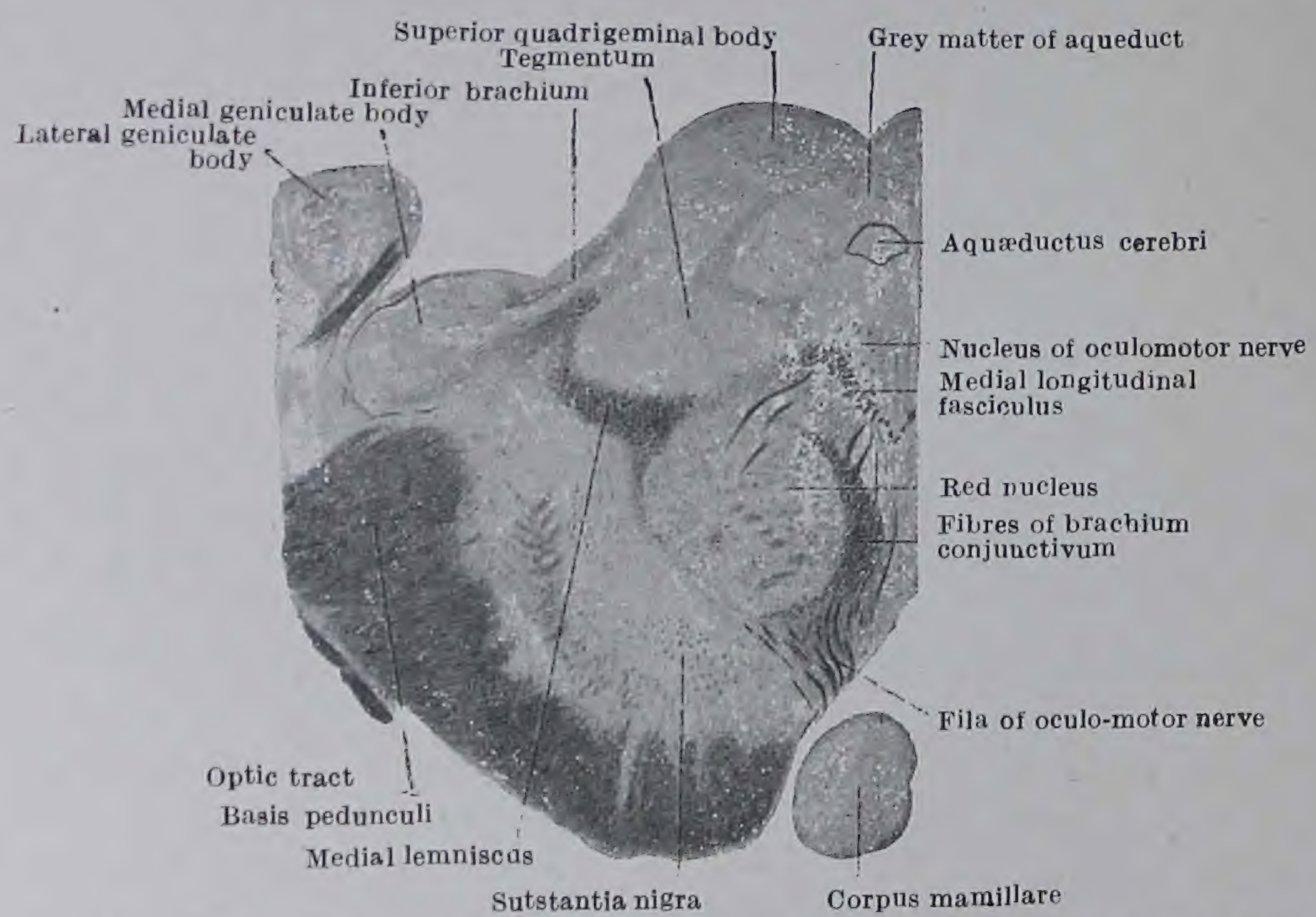

FIG. 181.—Section through upper part of Mesencephalon at level of superior quadrigeminal body. The drwaing is taken from a Weigert-Pal specimen. The dark colour of the substantia nigra is not evident owing to the thinness of the section.

لچھی کو معمولی حالات میں اس کے وسطانی طرف جبہی جسری (fronto-pontine) ریشوں سے اور اس کے جانبی طرف صدغی جسری ریشوں سے تمیز نہیں کر سکتے۔

غطاء (tegmentum) ۔ قاعدۂ ساقچہ کے برخلاف غطاء غیر منقسم ہوتا ہے۔ وسطی مستوی میں صرف ایک مدھم خط جس کو وسطی سیون (median raphe) کہتے ہیں، یہ ظاہر کرتا ہے کہ اس میں ایک دایاں اور ایک بایاں نصف ہے۔ وسطی دماغ کی ظہر کی طرف یہ ورقۂ چار توامی کی عمقی سطح میں ضم ہوتا ہے۔ اور صرف اس کی جانبی سطحیں کھلی ہوتی ہیں۔ 457

غطاء رمادی اور سفید مادہ کے اختلاط سے بنا ہے جس کو تشکیل جالدار (formatio reticularis) کہتے ہیں۔ سفید مادہ اُن ریشوں سے بنا ہے جو آڑے اور طولی دونوں رخوں میں جاتے ہیں۔ ان طولی ریشوں میں سے بعض آپس میں جمع ہو گئے ہیں۔ اور خوب واضح قطعہ بناتے ہیں جو تازہ بھیجے کے وسطی دماغ کی تراش میں ننگی آنکھ کے ذریعہ پہچانے جا سکتے ہیں۔ وہ قطعے یہ ہیں (۱) وسطانی طولی بنڈل (۲) بازوانِ رابط (brachia conjunctiva) (۳) معصبان (lemnisci)۔

وسطانی طولی لچھی (fasciculus longitudinalis medialis) (تصاویر 180,181) ایک چھوٹا بستہ بنڈل ہے جو مصیف کے مرکزی رمادی مادہ کے بطنی حصہ کے متناظر جانبی رخ پر واقع ہے۔

بازوانِ رابط (brachia conjunctiva) (قدیم نام: بالائی دمیغی ساقچے : superior cerebellar peduncles) دو بڑے ڈورے ہیں جو دمیغ سے اوپر کی طرف وسطی دماغ میں چلے جاتے ہیں دمیغ کے کنارے کو جہاں یہ چار توامی ورقہ کی زیرین اکمتوں کا تراکب کرتا ہے کھینچ کر تقطیع کار ان بازوؤں کو سطح پر دیکھے گا جہاں یہ اوپر کے رُخ متدفق ہوتے ہیں۔ ان کے درمیانی فاصلہ کے پار تنا ہوا اور ان کو ایک دوسرے کے ساتھ مسلسل کرنے والا ایک پتلا پتر ہے جس کو اگلالبی نقاب (anterior medullary vellum) کہتے ہیں۔ جب بازوانِ رابط زیرین چار توامی اجسام کے قاعدوں پر پہنچتے ہیں تو یہ وسطی دماغ کے جرم میں ڈوبتے ہیں، اور بھیجے کے اس حصہ کے زیرین قطعہ کی آڑی تراش میں یہ دو ایسے سفید ڈورے معلوم ہوتے ہیں جو شکل میں ہلالی اور مصیف کے رمادی مادہ کے ہر طرف واقع ہیں جب یہ صعود کرتے ہیں تو یہ بتدریج وسطی دماغ کے غطائی حصہ میں زیادہ عمقی (یعنی زیادہ بطنی) مقام اختیار کر لیتے ہیں۔ اور وسطی مستوی کے پار ایک دوسرے کا تقاطع کرتے ہیں، اور اوپر کے رخ سرخ نواتوں تک جاتے ہیں۔ 458

اصطلاح معصب (lemniscus) (قدیم نام: fillet) ان دو قطعوں کے لئے ہے جو مختلف تعلقات رکھتے ہیں۔ وسطانی معصب (تصاویر 180, 181) ایک حسی قطعہ ہے، جو اوپر کو عرشہ کی طرف

جاتا ہے - جانبی معصب (تصاویر 180, 181) سمعی آلہ سے تعلق رکھتا ہے - اور اُس سلسلہ کا ایک حصہ ہے جس کی معرفت ایک طرف کے توقعی نوات، دوسری طرف کے زیرین چار توامی جسم (inferior quadrigeminal body) اور وسطانی زانو دار جسم کے ساتھ تعلق قائم کرتے ہیں - جانبی معصب کو اُس مقام پر بہ آسانی پہچان سکتے ہیں جہاں یہ وسطی دماغ کی جانبی تجویف کے بالائی حصہ سے نکلتا ہے، اور پیچھے کو اور اوپر کو زیرین چار توامی جسم کے زیرین کنارے اور زیرین بازو کی طرف جاتا ہے - اسکی شکل ایک اٹھے ہوئے تکونے بند کی ہے جو بازوئے رابط کے بالائی سرے کی جانبی سطح کو گھیرتا ہے (تصویر 194) -

غطاء کے بالائی حصہ کے اندر نواتی مادہ کا ایک مجموعہ ہے جس کو اسکی سُرخ سی شکل کی وجہ سے جو تراش میں معلوم ہوتی ہے - نوات سُرخ (nucleus ruber) کہتے ہیں - یہ شکل میں ڈنڈی نما ہے اور اوپر کو عرشہ کے نیچے کے غطائی خطہ میں پہنچتا ہے (تصویر 188) - آڑی تراش میں اسکی شکل گول دکھائی دیتی ہے - اور یہ دوسری طرف کے بازوئے رابط کے بیشتر ریشوں کی اوپر جانے والی الحاقتوں کے ساتھ گہرا تعلق رکھتا ہے - بازوئے رابط دمیغ (brachium conjunctivum cerebelli) دمیغ کے نیم کرہ کے دنتیلے نوات (nucleus dentatus) کا برآور قطعہ ہے! اور اس کے ریشے دوسری طرف کے سرخ نوات اور عرشہ کے مسند (pulvinar) میں ختم ہوتے ہیں - ہر ایک دماغی ساقچہ کے غطاء کو دو حصوں کا بنا ہوا سمجھ سکتے ہیں یعنی ایک زیرین حصّہ جو زیرین چار توامی اجسام کے نیچے ہے - اور زیادہ تر دمیغ کے بازوانِ رابط کے تقاطع سے بھرا ہوا ہے - اور ایک بالائی حصّہ بالائی چار توامی اجسام کے نیچے جس میں سے تیسرے عصب کے نکلنے والے بنڈل گزرتے ہیں، اور جس میں نواتِ سرخ موجود ہے -

دماغی نیم کرّوں کے قاعدی عقدے

دماغی نیم کرّوں کے قاعدی عقدوں کا امتحان اب ہونا چاہیئے - وہ یہ ہیں (۱) دم دار اور عدسی الشکل (lentiform) نوات جو دونوں مل کر جسم مخطط بناتے ہیں (۲) حاجزہ (claustrum) اور (۳) بادام نما (amygdaloid) نوات - اس کے ساتھ ہی عرشہ اور بیرونی اور اندرونی کیسوں کی ترکیب کا امتحان ہونا چاہیئے -

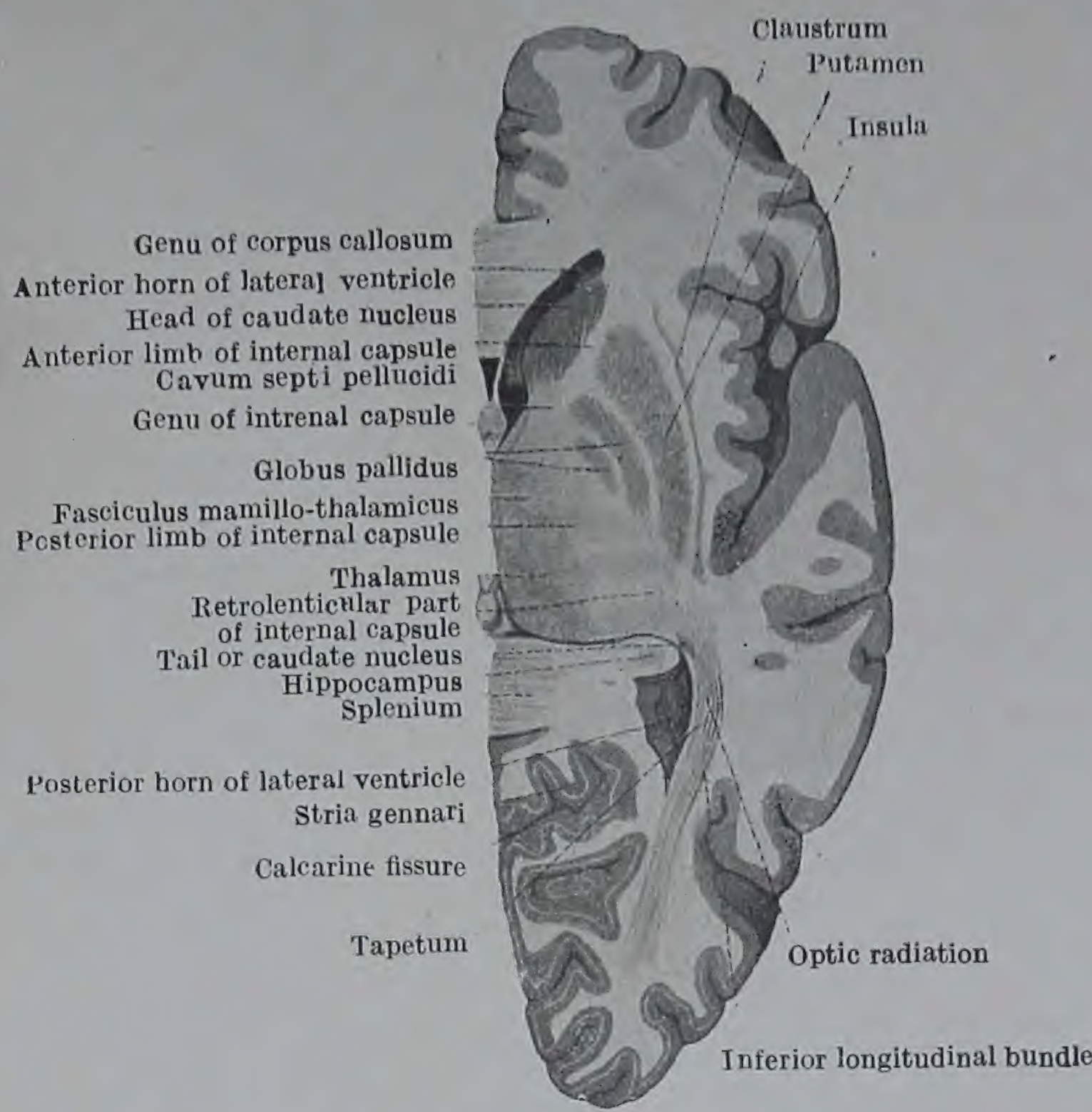

FIG. 182.—Horizontal section through the Right Cerebral Hemisphere at the level of the widest part of the lentiform nucleus.

تقطیع ۔ دماغ کے بچے ہوئے حصہ کے دائیں اور بائیں حصوں کو ایک دوسرے سے وسطی
سہمی تراش کے ذریعہ الگ کرنا چاہئے، بشرطیکہ ابتک ایسا نہ کیا گیا ہو۔ آگے کی طرف یہ شگاف طاق کے ستونوں
459 کے درمیان گزرنا چاہئے۔ اور یہ جسم ثفنی کے اگلے حصہ، ورقۂ انتہائی، اگلے رابطہ، اور بصری رابطہ میں سے
گزریگا۔ طاق کے ستونوں اور جسم ثفنی کے درمیانی فصل میں چاقو حاجز المشف کی تہوں کے درمیانی کہف میں
سے گزرنا چاہئے۔ پیچھے یہ شگاف صنوبری جسم اور اسکی ڈنڈی کو اور ورقۂ چار توامی کے بالائی حصہ کو کاٹے گا جو ابھی تک
دماغ کے ساتھ چپکا ہوا ہے۔ پھر یہ مصیف دماغ کے بالائی حصہ کے اندر سے گزریگا۔ اور مصیف سے بطنی
طرف یہ دونوں طرف کے دماغی ساقچوں کو ایک دوسرے سے الگ کریگا۔ جب چاقو دماغ کے قاعدہ میں
سے یعنی تیسرے بطین کے فرش میں آگے سے پیچھے گزرتا ہے تو حدبہ رمادی (tuber cinereum)
کو کاٹ دیتا ہے۔ اس کے بعد یہ حلمی اجسام کے درمیان سے گزریگا۔ اور پیچھے پچھلے ثقوب جرم کو کاٹیگا۔
درمیانی پوٹ (massa intermedia) جو عرشوں کی متصل سطحوں کو ملاتی ہے تیسرے بطین میں
سے چاقو کے گزرتے وقت کٹ جائیگی۔ یہ تقسیم ہو چکنے کے بعد تقطیع کار کو کٹے ہوئے حصوں کے مقامات
460 اور تعلقات کو سمجھ لینا چاہئے۔ اور کٹی ہوئی سطحوں کا مقابلہ تصاویر 159 و 177 کے ساتھ کرنا چاہئے۔

جب ان کٹی ہوئی سطحوں کا مطالعہ پورا ہو جائے تو قاعدی عقدوں کے اضافی مقامات کو
نمایاں کرنے کے لئے بین بطینی سوراخ کے بالائی حصہ کے لیول پر ایک افقی شگاف دماغ کے دائیں نصف کے
پس ماندہ حصوں میں سے لگانا چاہئے اور دماغ کے بائیں حصہ میں سے بہت سے جبہی یا انتصابی آڑے شگاف
لگانے چاہئیں۔ پہلا شگاف قطعہ کے پچھلے سرے کے عین آگے، دوسرا اگلے ثقوب جرم میں سے، تیسرا حلمی
اجسام کے عین آگے اور چوتھا دماغ میں سے اور پھر دماغی ساقچہ کے اس حصہ کے اگلے قطعے میں سے جو ابھی تک اس
سے چپکا ہوا ہے۔

یہ تراشیں ہو چکنے کے بعد پہلے افقی تراش کا امتحان کرو (تصاویر 182, 183) اور
زیرین قطعہ کی بالائی سطح کو استعمال کر کے ذیل کے نکات کو سمجھ لو: — (۱) نیم کرہ کا میطی
رمادی اور مرکزی سفید مادہ (۲) وسطی مستوی کے پاس آگے سے پیچھے (الف) جسم ثفنی کا کٹا
ہوا اگلا حصہ اور چھوٹے چمٹے کے دو ریشے جو اس سے آگے کو اور جانبی رخ جبہی لختہ کے سفید مادہ میں
جاتے ہیں (ب) حاجز المشف کی دائیں تہ (ج) طاق کا کٹا ہوا دایاں ستون (د) عرشہ
کی وسطانی سطح جو بین بطینی سوراخ کے ذریعہ طاق کے ستون سے علیحدہ رہتی ہے (ر) عرشہ کے پچھلے

حصّہ سے وسطانی طرف، چار توامی اجسام کے اگلے حصہ کی بالائی سطح اور صنوبری جسم کا ایک حصّہ (۳) جسم ثفنی کے اگلے کٹے ہوئے حصّہ سے جانبی طرف جانبی بطین کے اگلے قرن کا کہفہ ہے (۴) اگلے قرن کے فرش کی جانبی دیوار میں جسم مخطط کے دُم دار نوات کا کٹا ہوا سر (۵) سفید مادہ کا ایک چوڑا بند جو اندرونی کیسہ کہلاتا ہے اور وسطانی رُخ دُم دار نوات کے سر اور عرشہ سے محدود ہے (۶) اندرونی کیسہ سے جانبی طرف رمادی مادہ کی ایک تکونی پوٹ جس کو عدسی الشکل نوات کہتے ہیں۔ یہ دو باریک تہوں کے ذریعہ جن کو وسطانی اور جانبی لبّی اور اق کہتے ہیں، تین حصّوں میں منقسم ہے۔ ان تینوں حصّوں میں سب سے زیادہ جانبی ترین حصّہ غمد (putamen) کہلاتا ہے۔ یہ وسطانی دو حصّوں کی نسبت زیادہ بڑا اور زیادہ سیاہ ہے جو دونوں مل کر کرۂ شاحب (globus pallidus) بناتے ہیں جو غمد کی نسبت رنگ میں زیادہ ہلکا ہے۔

(۷) عدسی الشکل نوات سے جانبی طرف سفید مادہ کے ایک پتلے پتر کو بیرونی کیسہ (external capsule) کہتے ہیں۔ یہ آگے اور پیچھے عدسی الشکل کے اگلے اور پچھلے کناروں کے گرد ہو کر اندرونی کیسہ کے اگلے اور پچھلے کناروں کے ساتھ مسلسل ہے۔ اور جانبی طرف اس کی حد (۸) یعنی رمادی مادہ کا ایک پتلا ورقہ ہے جس کو حاجزہ (claustrum) کہتے ہیں۔ اس کی وسطانی سطح صاف ہے اور جانبی سطح پر قوسیں بنی ہیں (۹) جزیرہ جو حاجزہ کے جانبی رخ واقع ہے اور سفید مادہ کی ایک تہ اور رمادی مادہ کی ایک تہ پر مشتمل ہے۔ یہ (۱۰) ایک فضا کی جانبی دیوار بناتا ہے جس کو نیم کرہ کا جانبی حفرہ کہتے ہیں۔ یہ جانبی حفرہ جانبی طرف آگے (۱۱) جبہی ڈھکن سے محدود ہے۔ اور پیچھے (۱۲) صدغی ڈھکن سے محدود ہے اور اپنے بیرون پر (۱۳) جانبی شق کے ذریعہ کھلتا ہے جو ان دونوں ڈھکنوں کے درمیان گزرتا ہے (۱۴) عرشہ کے پس جانبی زاویہ پر ایک چھوٹی رمادی پوٹ کو دیکھو (دیکھو صفحہ 182)۔ یہ دُم دار نوات کی دم ہے۔ اور جانبی بطین کے زیرین قرن کی چھت میں اترتی ہے۔ کٹے ہوئے بھیجے کے بالائی قطعہ کو زیرین قطعہ پر رکھو۔ اور دُم دار نوات کے تسلسل کو جانبی بطین کے مرکزی حصّہ کے فرش کے ساتھ ساتھ پیچھے کٹی ہوئی دُم سے لیکر آگے کٹے ہوئے سر تک کھوج کرو۔ پھر اس تراش کے زیرین قطعہ کو الٹا کرو۔ اور دم دار نوات کی دُم کو جانبی بطین کے زیرین قرن کی چھت کے ساتھ ساتھ چھت کے اگلے سرے پر بادام نما درنہ (amygdaloid tubercle) تک کھوج کرو (۱۵) دم دار نوات کی کٹی ہوئی دُم کے ذرا وسطانی جانب سفید ریشوں کا ایک پتلا ڈورا ہے جو خطِ انتہائی کہلاتا ہے۔ اور جانبی بطین کے مرکزی حصّہ کے فرش میں پہلے ہی دیکھا گیا تھا (دیکھو صفحہ 431)۔ اس کو زیرین قرن کی چھت کے ساتھ ساتھ بھی بادام نما درنہ تک کھوجو۔

461

462

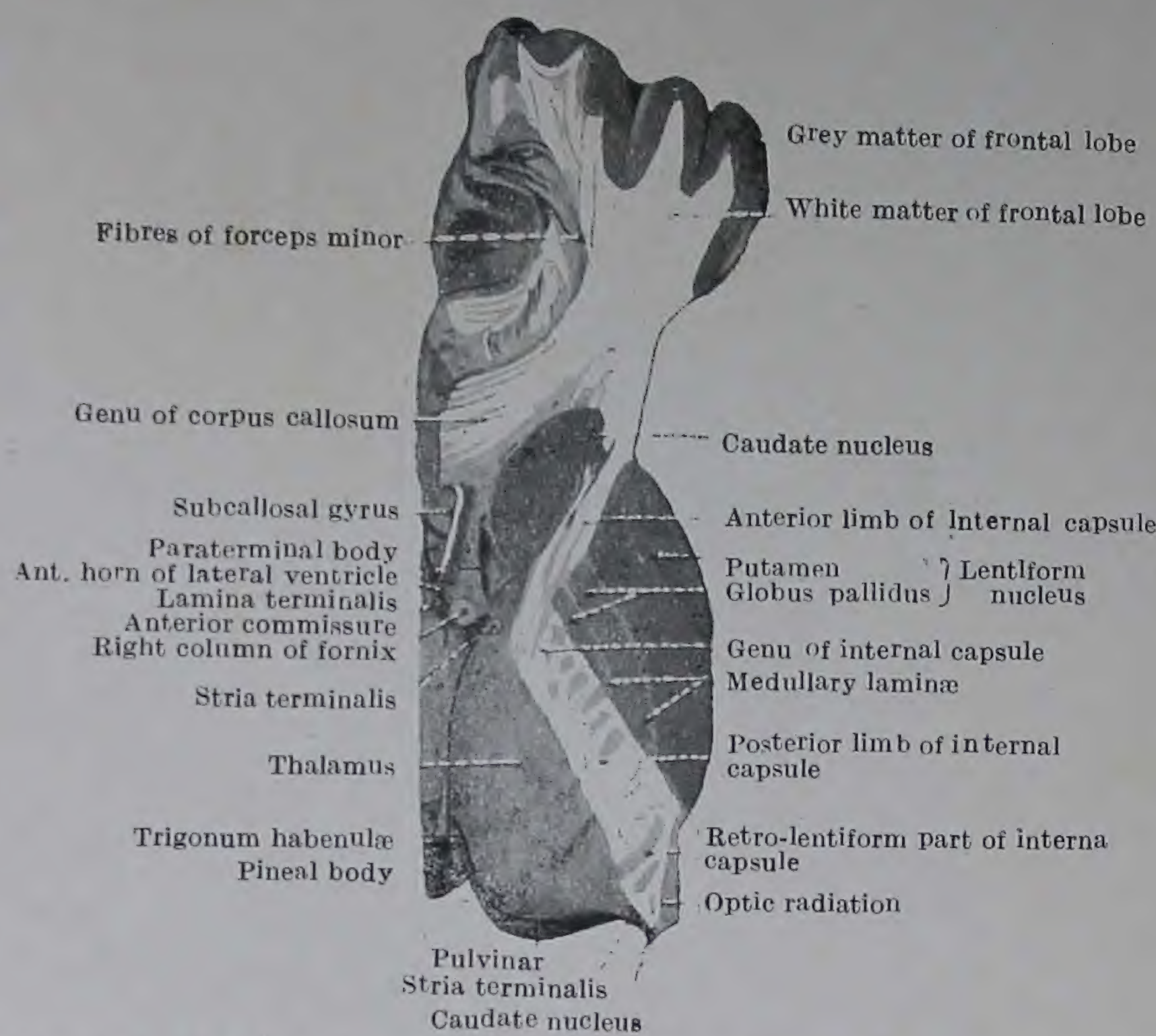

FIG. 183.—Horizontal sectioa of Corpus Striatnm and adjacent parts on the right side, after thc dissection represented in Fig. 182 had been made. The line to the anterior horn of the lateral ventrlcle crosses the right lamina of the septum pellucidum.

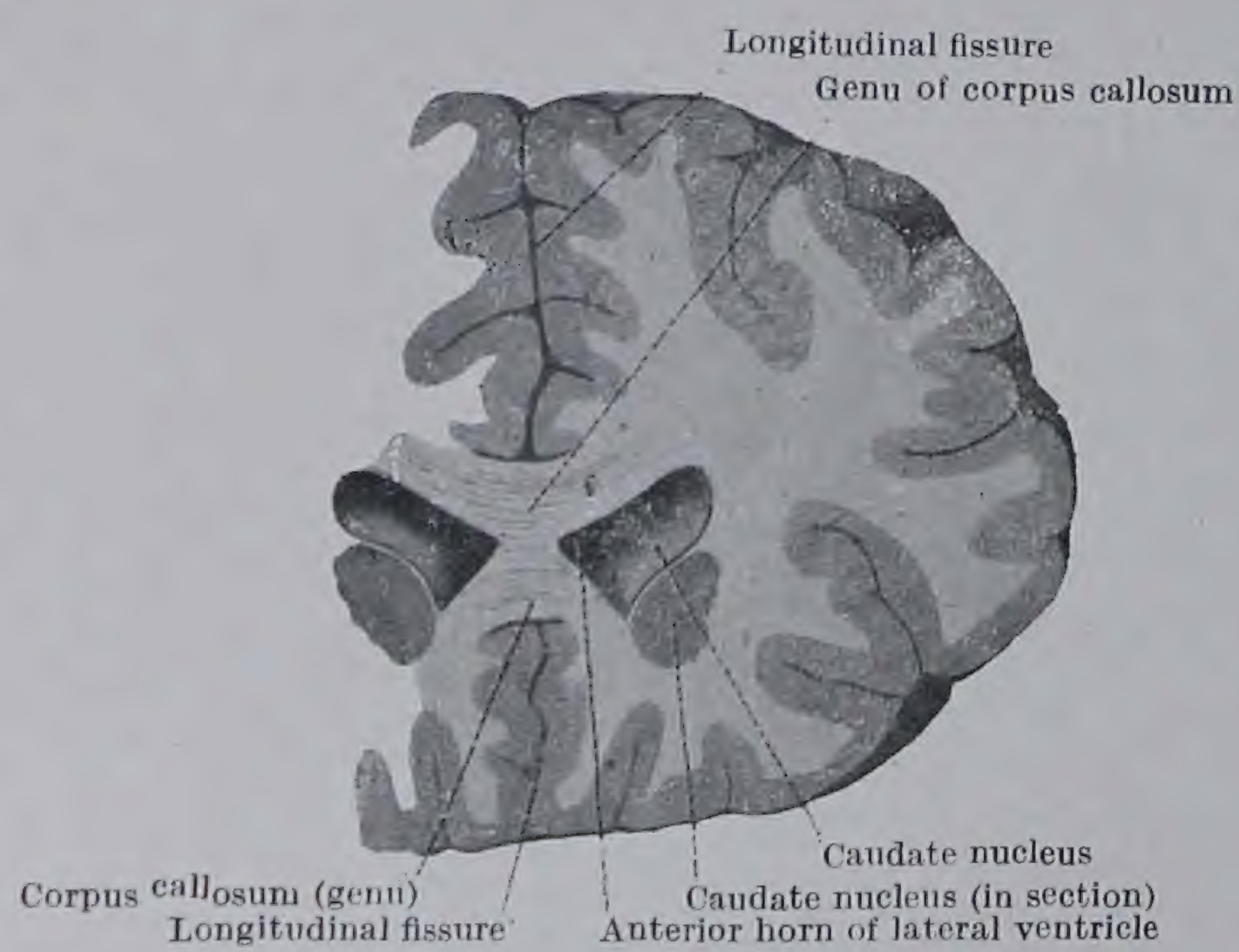

FIG. 184.—Frontal section through the Frontal Lobes of the Cerebrum. The posterior surface of the anterior part of the cerebrum is depicted so that the reader is looking into the anterior horns of the lateral ventricles from behind.

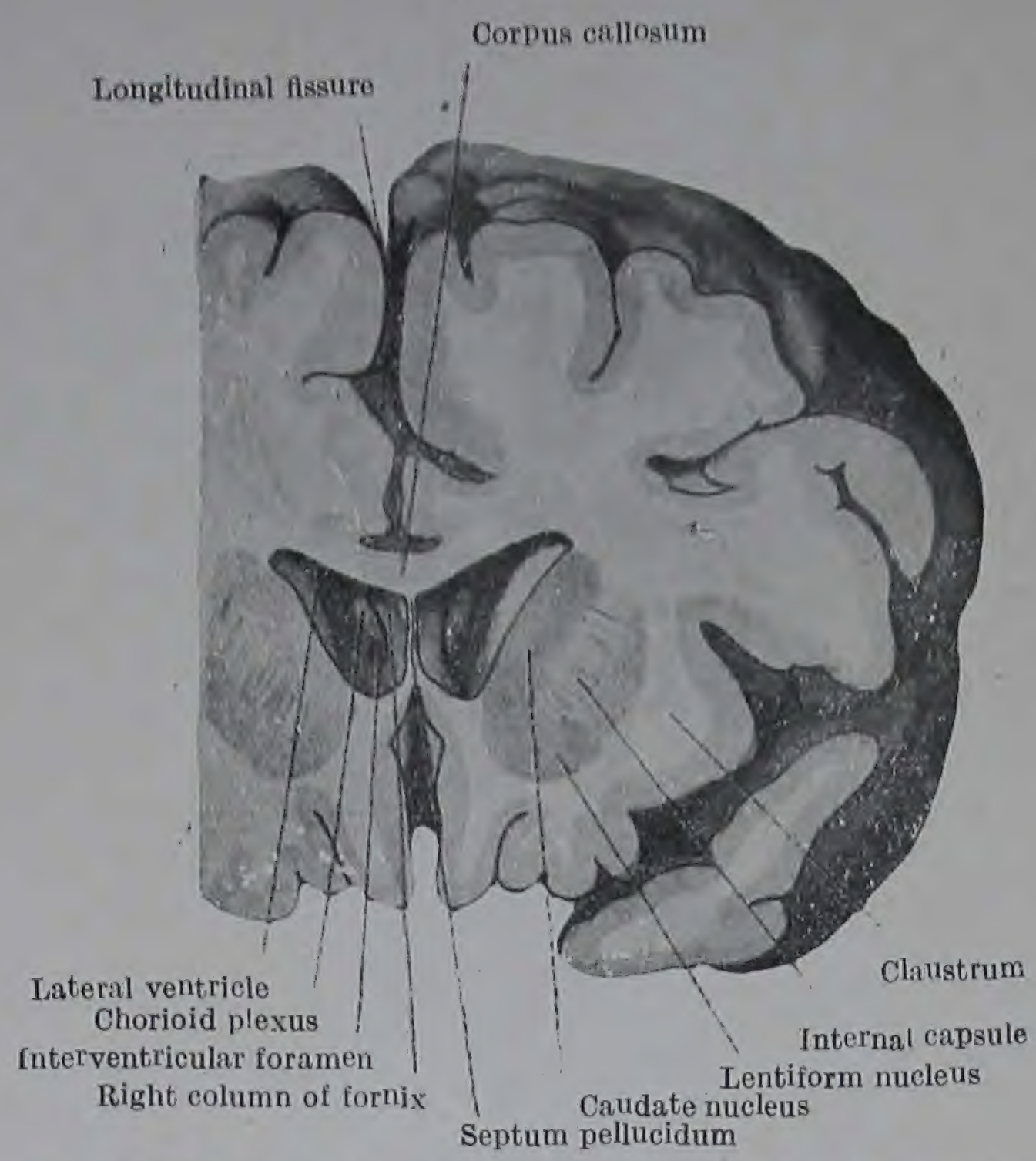

FIG. 185.—Frontal section through the Cerebrum through the anterior part of the lentiform nucleus. Seen from the anterior aspect.

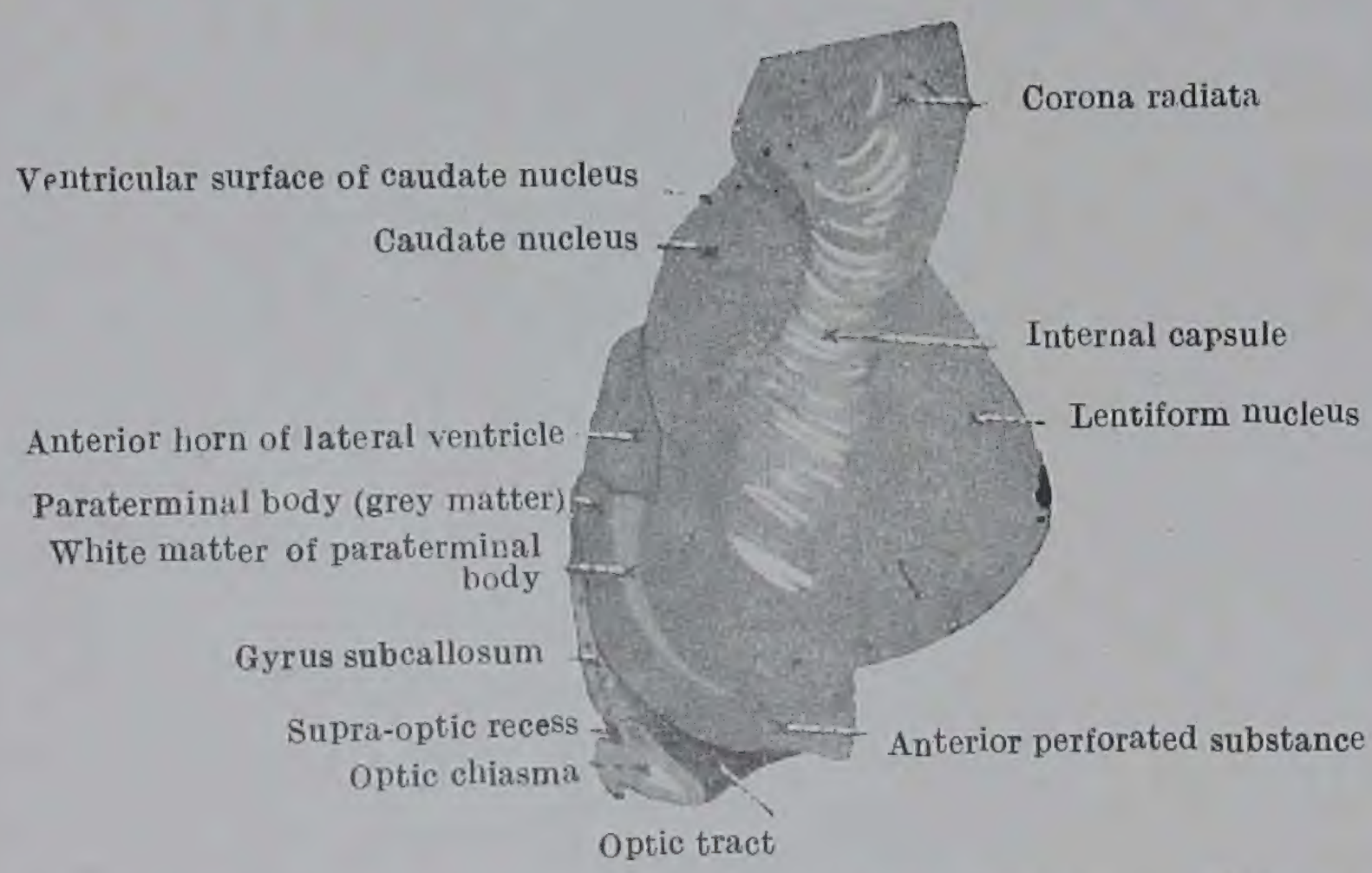

FIG. 186.—Frontal section through anterior Perforated Substance and the anterior part of Corpus Striatum, after the dissection represented in Fig. 183 had been made on the left hemisphere.

اب ابتدائی آڑی تراشوں کا امتحان کرو۔ اور دیکھو کہ (۱) پہلی تراش میں جو جبہی لختہ کے پچھلے حصہ میں سے گزرتی ہے، دُم دار نوات کا سر اور عدسی الشکل نوات کا اگلا حصہ جانبی بطین کے اگلے قرن کے بطنی جانبی طرف ایک دوسرے میں ملتے ہیں (دیکھو تصویر 185)۔ یہ بھی دیکھو کہ جہاں یہ ملتے ہیں وہاں پر بہت سے رمادی اور سفید خطوط کے ملنے سے جو ان دونوں رمادی نوٹوں کے درمیان گزرتے ہیں مخطط شکل بن جاتی ہے۔ اسی ملاپ اور مخطط شکل کی وجہ سے جو اس ملاپ کے خطہ میں بنتی ہے، دُم دار نوات اور عدسی الشکل نوات دونوں کو ملا کر جسم مخطط کہتے ہیں (۲) یہ کہ دوسری تراش میں جو اگلے ثقوب جرم کے خطہ میں سے گزرتی ہے (تصویر 186)، عدسی الشکل اور دم دار نواتوں کے اگلے حصوں کی زیریں سطحیں اگلے ثقوب جرم کے ساتھ ملتی ہیں (۳) یہ کہ تیسری تراش میں جو حدبۂ رمادی اور حلمی اجسام کے درمیان سے گزرتی ہے، وہ بڑی خصوصیات جن کا ذکر افقی تراش کے بیان میں ہوا تھا، پھر نمایاں ہوتی ہیں۔ لیکن تراش کے مستوی کے مختلف ہونے کی وجہ سے بعض ترمیمیں موجود ہیں (تصویر 187)۔ اختلاف کے نکات جن کو دیکھنا چاہیئے، یہ ہیں:۔ (الف) یہ کہ دم دار نوات خط انتہائی اور عرشہ کی بالائی سطح کا جانبی حصہ اس تراش میں جانبی بطین کے مرکزی حصہ کے فرش میں واقع ہیں (ب) یہ کہ عرشہ کے جرم میں دو کٹے ہوئے سفید بنڈل دکھائی دیتے ہیں۔ ان دونوں بنڈلوں میں سے زیریں بنڈل طاق کا کٹا ہوا ستون ہے جو اس راستے سے حلمی جسم کو جا رہا ہے۔ اور بالائی بنڈل حلمی عرشی لچھی (mamillo-thalamicus fasciculus) ہے جو حلمی جسم سے عرشہ کے بالائی اور اگلے حصہ کو جاتے وقت اس راستہ سے گزرتا ہے۔ (ج) یہ کہ عرشہ کے جانبی طرف عدسی الشکل نوات واقع ہے جو اس مقام پر دو لمبی پتروں کے ذریعہ تین حصوں میں منقسم ہے (د) یہ کہ جانبی طرف عدسی الشکل نوات اور وسطانی طرف عرشہ اور دُم دار نوات کے درمیان اندرونی کیسہ واقع ہے (ہ) یہ کہ جب اندرونی کیسہ دُم دار نوات اور عدسی الشکل نوات کے بالائی حصہ کے درمیان جاتا ہے تو اس کے ریشے قشرہ کے متصل حصوں کی طرف متدفق ہو کر اکلیل شعاعی (corona radiata) بناتے ہیں (س) یہ کہ اندرونی کیسہ کا زیریں سرا دماغی ساقچہ کے بالائی اور سب سے اگلے حصہ کے ساتھ مسلسل ہے (ص) یہ کہ دماغی ساقچہ سے ریشے جانبی رُخ میں عدسی الشکل نوات کے نیچے لپٹی خطوط اور بیرونی کیسہ کے درمیان جاتے ہیں۔ (ع) یہ کہ ساقچہ کی تراش کے نیچے اور جانبی طرف کٹا ہوا بصری قطعہ ہے (ف) یہ کہ عدسی الشکل نوات کے جانبی طرف بیرونی کیسہ ہے اور اس سے بھی جانبی طرف حاجزہ (claustrum) اور جزیرہ واقع ہیں۔

468

464

465 اور یہ دیکھو کہ زیرِ غور تراش کا مستوی جانبی بطین کے زیرین قرن کے اگلے سرے کے آگے واقع ہے (دیکھو تصویر 187) (۴) یہ کہ چوتھی تراش میں (الف) اندرونی کیسہ کے ریشے نیچے دماغ کے ساقچہ کے قاعدی یا اگلے حصہ کے ساتھ اور اوپر اکلیل شعاعی کے ساتھ مسلسل ہیں جس کی طرف قشرہ کے رمادی مادہ کے متصل حصوں کے ریشے متدفق ہوتے ہیں (ب) اُس خطہ میں جو اس وقت زیرِ غور ہے، عرشہ زیرِ عرشی خطہ کے اوپر واقع ہے جو متناظر دماغی ساقچہ کے غطائی یا ظہری حصہ کے ساتھ بلاواسطہ مسلسل ہے۔ (ج) زیرِ عرشی خطہ میں رمادی مادہ کی دو زائد گرہیں آسانی سے پہچانی جاسکتی ہیں۔ ان دونوں میں سے وسطانی اور زیادہ گول گرہ سرخ نوات (red nucleus) کا بالائی حصہ ہے، جو نیچے کی طرف سطحی دماغ کے غطائی (tegmental) حصہ کے بالائی نصف میں سے گزرتا ہے۔ زیادہ جانبی حصّہ

466 زیرِ عرشی جسم (hypothalamic body) کہلاتا ہے جو زیرِ عرشی خطہ کے پچھلے حصہ تک محدود ہے۔ (د) اب عدسی الشکل نوات جانبی بطین کے زیرین قرن کی چھت کے اوپر واقع ہے جس سے یہ آڑے رُخ رکھنے والے ریشوں کی ایک تہ کے ذریعہ الگ رہتا ہے (تصویر 188)۔ (۵) عدسی الشکل نوات اب لبّی پتروں کے ذریعہ تین حصوں میں اتنا واضح طور پر منقسم نہیں ہے۔

جب ان تراشوں کی سطحی شکلوں کا امتحان ختم ہو جائے تو تقطیع کار کو ان حصّوں کا مطالعہ زیادہ تفصیل کے ساتھ کرنا

467 چاہئے جنکی وسعت کے مختلف حصے اسنے تراشوں کے سلسلہ میں دیکھے ہیں اس لئے ان سب تراشوں کو جمع کر کے ان کو انکے مناسب مقامات پر رکھنا چاہئے اور جب ضروری ہو تو ایک کو دوسری سے الگ کرنا چاہئے۔ اور اس طرح اُن بیشتر بیانات کی تصدیق کرنی چاہئے جو ان اکیلی اکیلی ساختوں کے مندرجہ ذیل حالات میں مذکور ہیں۔

جسمِ مخطط (corpus striatum)۔ یہ رمادی مادے کی ایک پوٹ ہے جو نیم کرہ کے قاعدہ میں دبی ہوتی ہے۔ اس کے دو حصے ہیں۔ ایک فوق وسطانی حصہ یعنی دُم دار نوات اور ایک زیرِ جانبی حصہ یعنی عدسی الشکل نوات۔ دونوں نواتوں کے اگلے حصے آپس میں ضم ہیں، لیکن باقی حصّے نیم کرہ کے سفید جرم کی ایک موٹی تہ کے ذریعہ ایک دوسرے سے الگ ہیں جس کو اندرونی کیسہ کہتے ہیں۔

دُم دار نوات۔ یہ ایک کاما کی شکل کی پوٹ ہے۔ اس کا ماکا سر جانبی بطین کے اگلے قرن کی جانبی دیوار میں ہے۔ اس کا جسم جانبی بطین کے کہف کے مرکزی حصّہ کے فرش کے جانبی حصہ کے اندر پیچھے کو جاتا ہے۔ اور دُم زیرین قرن کی چھت میں نیچے کو اور آگے کو جاتی ہے۔ سر کا زیرین اور اگلا حصّہ

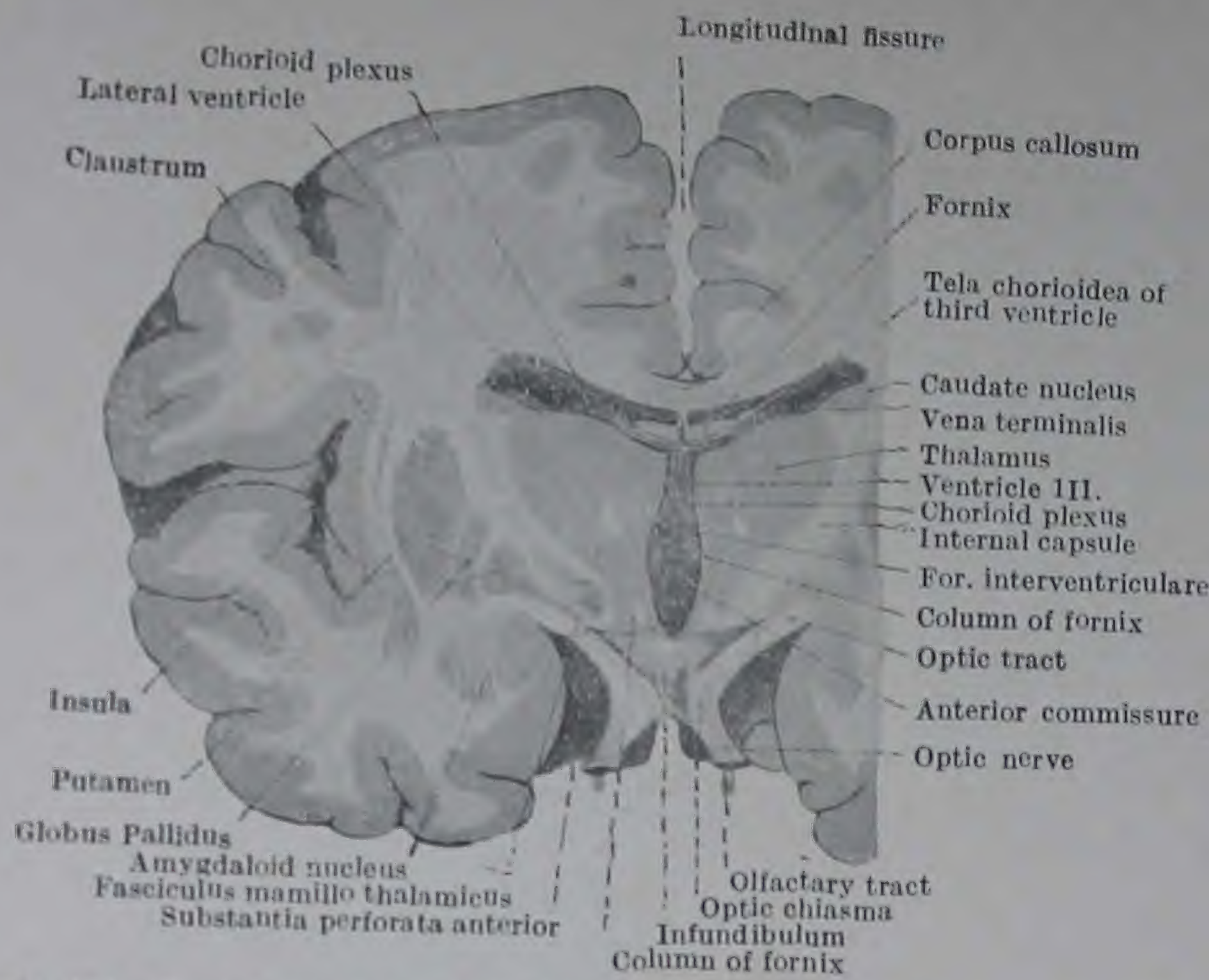

FIG. 187.—Frontal section through the Cerebral Hemisphere in such a plane as to cut the three parts of the lentiform nucleus; the posterior cut surface of the anterior part of the hemisphere is depicted.

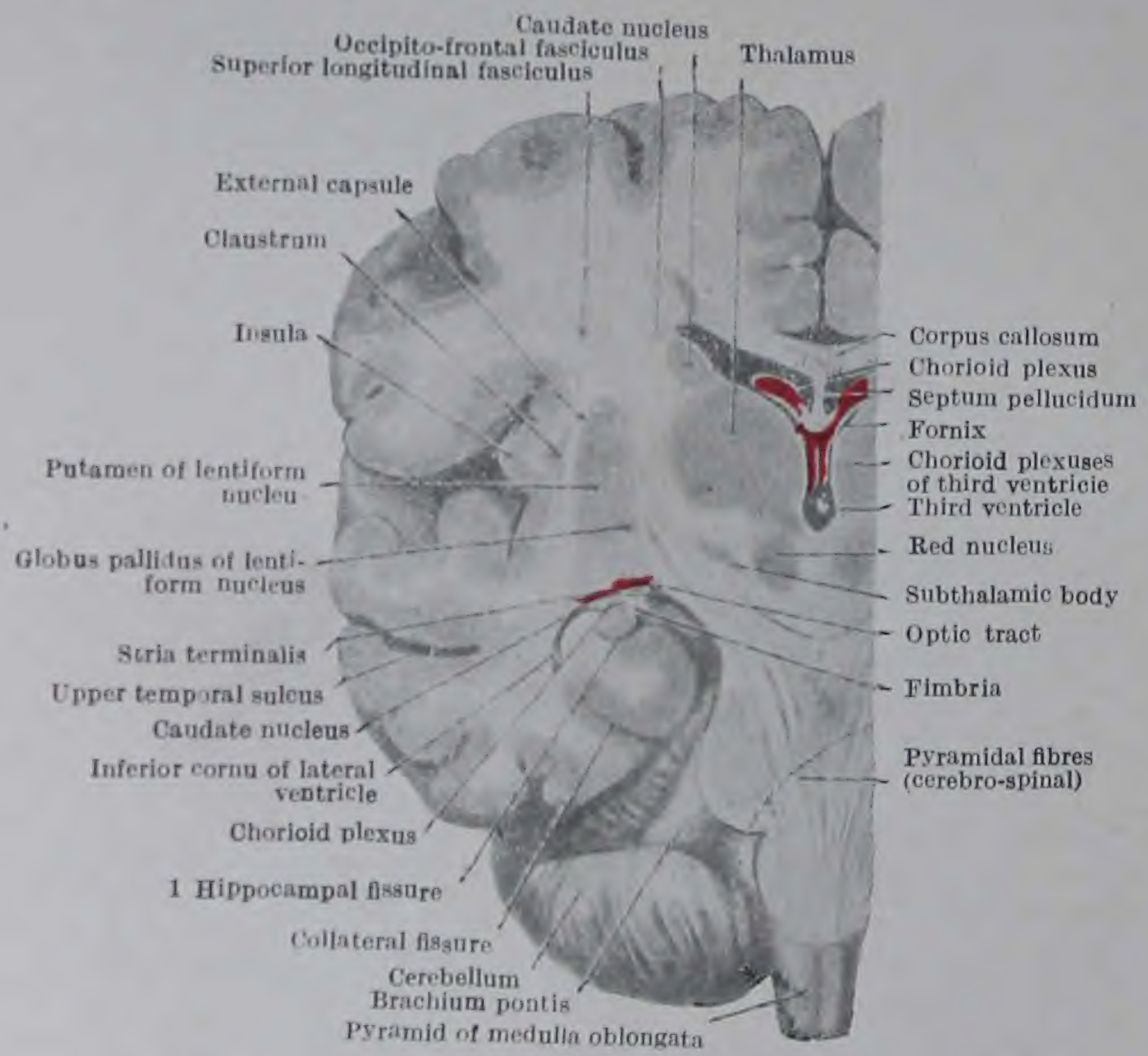

FIG. 188.—Oblique frontal section of Brain to show the course of the cerebrospinal fibres. The internal capsule lies between the lentiform nucleus laterally and the caudate nucleus and thalamus medially.

عدسی الشکل نوات کے اگلے حصہ میں ضم ہے (تصویر 185)۔ دم دار نوات کی ایک سطح بین بطینی ہے، یعنی یہ جانبی بطین کے کہفہ کے ساتھ بلاواسطہ تعلق رکھتی ہے۔ اور برغلیفہ سے ڈھکی ہے۔ مقابل کی سطح برون بطینی ہے۔ اس نوات کے اُس حصہ کی برون بطینی سطح جو اگلے قرن میں اور جانبی بطین کے مرکزی حصہ میں واقع ہے، اندرونی کیسہ سے متعلق ہے، لیکن دم کے اُس حصہ کی برون بطینی سطح جو بطین کے زیرین قرن کی چھت میں واقع ہے۔ عدسی الشکل نوات کی زیرین سطح سے ان ریشوں کے ذریعہ الگ ہے جو کم و بیش آڑے رُخ میں صدغی لختہ کے قشرہ اور بصیحے کے متناظر ساقچہ کے بالائی حصہ اور زیر عرشی خطہ کے درمیان جاتے ہیں۔ دم دار نوات کا وسطانی کنارہ خط انتہائی کے ذریعہ عرشہ سے علیحدہ ہے۔ اور جانبی کنارہ اگلے قرن اور جانبی بطین کے مرکزی حصہ کے خطہ میں اندرونی کیسہ کے بالائی حصہ کی وسطانی سطح اور دماغ کے سفید مادہ کے طولی ریشوں کے اُس بنڈل سے متعلق ہے جس کو قذالی جبہی لچھی (occipito-frontal fasciculus) کہتے ہیں (تصویر 188)۔

عدسی الشکل نوات۔ یہ نوات رمادی مادہ کا بے قاعدہ مثلث ہرم ہے۔ اس کی ایک زیرین سطح یا قاعدہ ہے (تصاویر 187, 188) ایک جانبی سطح اور ایک پیش وسطانی اور ایک پس وسطانی سطح ہے (تصاویر 182, 191)۔

زیرین سطح کا پچھلا حصہ جانبی بطین کے زیرین قرن کے اوپر واقع ہے جس سے اس کو کچھ سفید مادہ اور دم دار نوات کی دم، اور خط انتہائی الگ کرتے ہیں (تصویر 188)۔ اس سے زیادہ آگے جا کر زیرین سطح نیم کرہ کے صدغی لختہ کے سفید مادہ کے اوپر واقع ہے۔ اور اس سے بھی آگے یہ اگلے مثقوب جرم کے رمادی مادہ میں ملجاتی ہے (تصویر 186)۔ پیچھے کو اور جانبی طرف خم کھاتا ہوا عدسی الشکل نوات کی زیرین سطح پر ایک میزاب میں اگلے رابطہ کے ریشوں کا ایک پیچ کھایا ہوا بنڈل ہے جو صدغی لختہ کی طرف جاتا ہے (تصویر 189)۔

جانبی سطح محدب ہے اور اپنی کل وسعت میں سفید مادہ کی اس تہ سے متعلق ہے جس کو بیرونی کیسہ کہتے ہیں، اور جو اس کو حاجزہ سے الگ کرتی ہے۔

پیش وسطانی اور پس وسطانی سطحیں اندرونی کیسہ سے متعلق ہیں۔ اور وسطانی زاویہ جو ان دونوں سطحوں کو علیحدہ کرتا ہے، کیسہ کے اُس خم میں واقع ہے جو زانو (genu) کہلاتا ہے (تصاویر 182, 191)۔

عدسی الشکل نوات کے اندر سے انتصابی طور پر جانے والی اور تین حصوں میں تقسیم ہونے والی دو سفید تہیں ہیں جن کو لمبی ورقے کہتے ہیں جیسا کہ پہلے بیان ہو چکا ہے۔ وسطانی دو حصے جانبی حصہ کی نسبت رنگ میں

زیادہ ہلکے ہیں۔ اور کرہ شاحب (globus pallidus) کہلاتے ہیں۔ جانبی حصہ غمد (putamen) کہلاتا ہے۔

عدسی الشکل نوات کا پیش زیرین حصہ دُم دار نوات کے سر اور اگلے ثقوب جرم کے ساتھ مسلسل ہے (تصویر 186)، لیکن اپنی باقی وسعت میں نیم کرہ کے سفید مادے سے گھرا ہوا ہے۔

عدسی الشکل نوات نیم کرہ کے قشرہ، عرشہ اور دوسرے متصل حصوں کے ساتھ ان سفید عصبی ریشوں کے ذریعہ تعلق رکھتا ہے جو اس نوات کی جانب آتے اور اس میں سے باہر آتے ہیں۔

حاجزہ (claustrum) رمادی مادہ کی ایک پتلی چادر ہے جو بیرونی کیسہ اور جزیرہ کے سفید مادہ کے درمیان واقع ہے۔ اس کی وسطانی سطح جو نسبتاً صاف ہے، بیرونی کیسہ کے ذریعہ عدسی الشکل نوات کی جانبی سطح سے الگ ہے۔ اس کی جانبی سطح محاری ہے جسکے فراز اور نشیب جزیرہ کی تزریدوں اور تجویفوں سے مطابق ہیں۔ اس کا زیرین کنارہ جو اس کا عریض ترین حصہ ہے، آگے اگلے ثقوب جرم اور بادام نما نوات (amygdaloid nucleus) میں مل جاتا ہے۔ وسعت میں حاجزہ جزیرہ کی لمبائی اور اونچائی کے خوب مطابق ہے۔

بادام نما نوات (amygdaloid nucleus)۔ یہ نوات کچھ جانبی بطین کے زیرین قرن کے اگلے سرے کی اگلی دیوار میں اور کچھ زیرین قرن کی چھت کے متصل حصہ میں واقع ہے۔ یہ دُم دار نوات کی دُم کے ساتھ، عدسی الشکل نوات کے غمد (putamen) کے پیش زیرین حصہ کے ساتھ، اگلے ثقوب جرم کے ساتھ اور فرس البحری تزرید کے نامشیاتی نمارقبہ کے رمادی مادہ کے ساتھ مسلسل ہے۔

عرشہ کے نوات جب عرشہ کی تراشوں کا امتحان ہوتا ہے تو یہ معلوم ہوتا ہے کہ یہ اپنی وسطانی سطح کے سوا ہر طرف سفید مادہ سے ڈھکا ہوا ہے۔

بالائی سطح کے سفید مادہ کی پتلی تہ کو طبقہ منطقی (stratum zonale) کہتے ہیں۔ یہ ان ریشوں سے بنتی ہے جن میں سے کچھ ریشے بصری قطعہ سے اور کچھ اندرونی کیسہ کے بصری تشعع (optic radiation) سے آتے ہیں۔ جانبی سطح کے سفید پتر کو جو رمادی مادہ کو اندرونی کیسہ سے علیحدہ کرتا ہے، بیرونی لبی پتر (external medullary lamina) کہتے ہیں۔ زیرین سطح آگے زیر عرشہ اور عرشہ کے صدغی سافچہ پر واقع ہے (صفحہ 470) اور پیچھے دماغی سافچہ کے غطاء کے بالائی حصہ پر۔

عرشہ کا رمادی مادہ تین حصوں یعنی نواتوں میں اندرونی لبی پتر (internal medullary lamina)

469

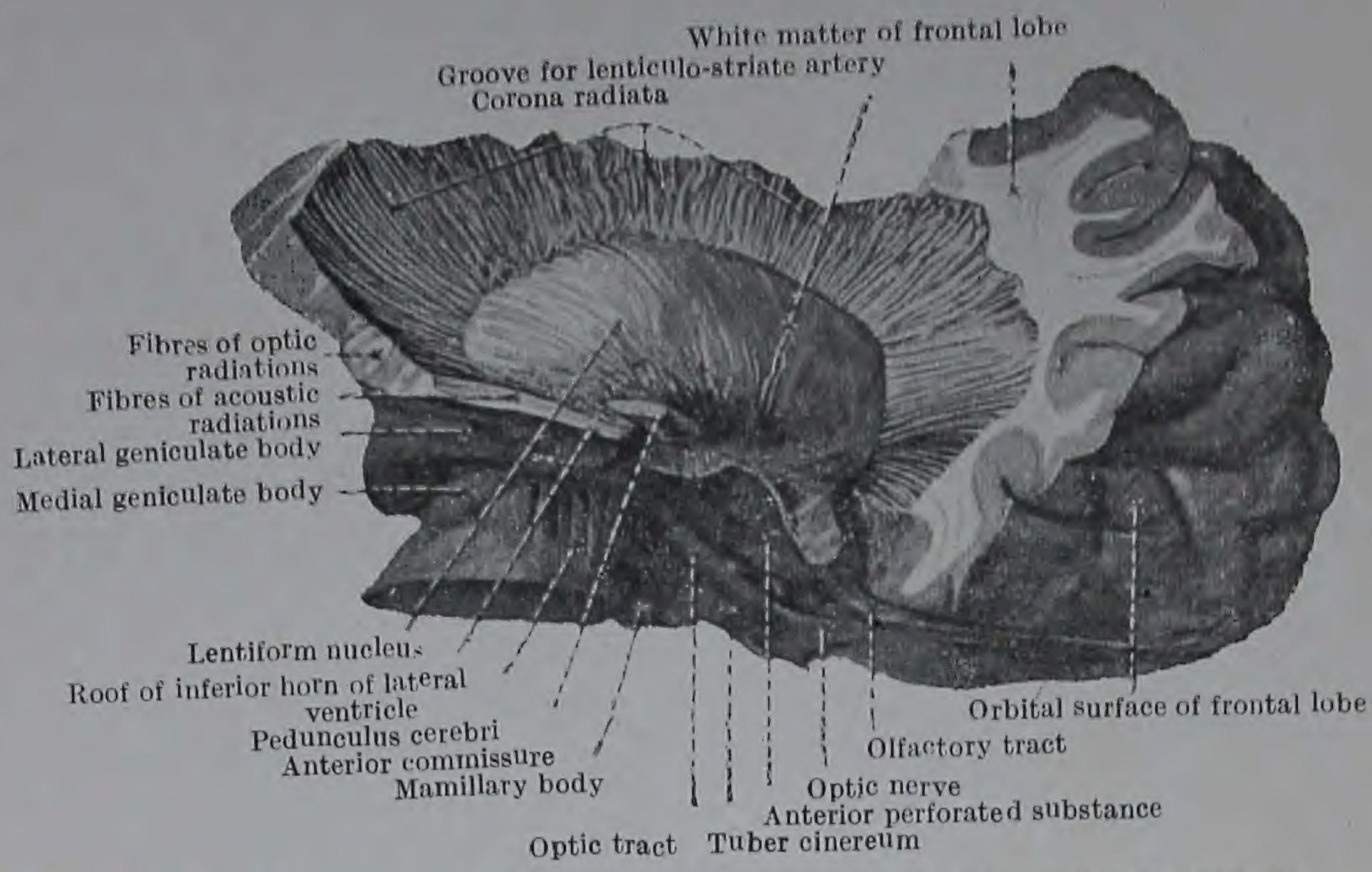

FIG. 189.—Dissection of the right Lentiform Nucleus and the right Corona Radiata from the lateral side.

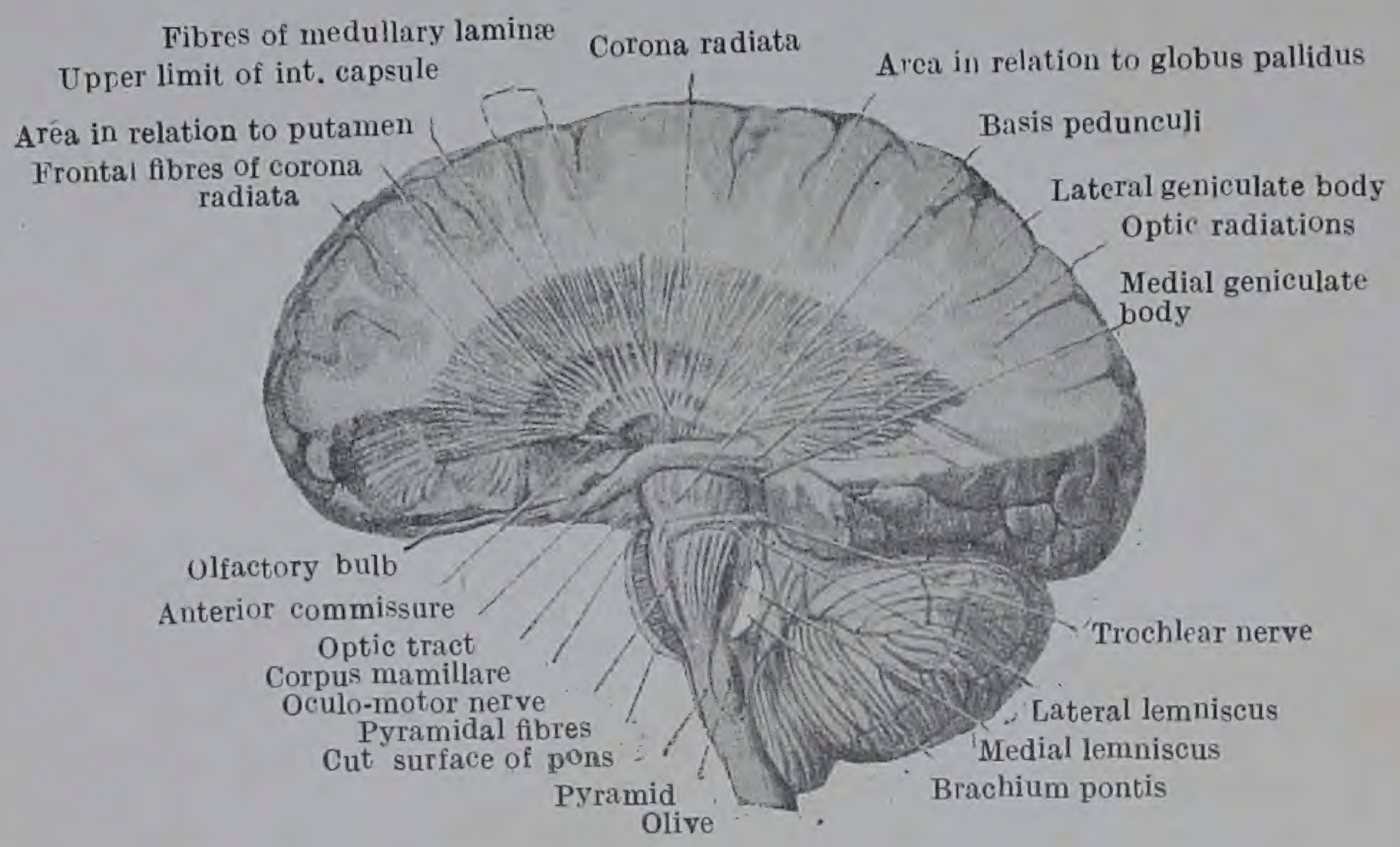

FIG. 190.—Dissection of Internal Capsule and Pyramidal Fibres.

کے ذریعہ منقسم ہے جس میں ایک پچھلی ڈنڈی اور دو اگلی شاخیں ہیں۔ عرشہ کا وہ حصہ جو اندرونی لبی پتر کی دونوں شاخوں کے درمیان واقع ہے، اگلا نوات کہلاتا ہے۔ یہ حملی عرشی لچھی (fasciculus mamillo-thalamicus) کے ذریعہ اسی جانب کے حملی جسم کے ساتھ ملا ہوا ہے۔ عرشہ کا وہ حصہ جو اس ڈنڈی اور اندرونی لبی پتر کی جانبی شاخ کے جانبی طرف واقع ہے، جانبی نوات کہلاتا ہے۔ یہ وسطانی نوات سے زیادہ لمبا ہے۔ اور اس میں عرشہ کا پورا پچھلا سرا شامل ہے۔ عرشہ کا باقی حصہ وسطانی نوات ہے۔ یہ اندرونی لبی پتر اور تیسرے بطین کی دیوار کے رمادی مادہ کے درمیان واقع ہے لیکن پیچھے صرف مثلث عنانی (trigonum habenulæ) تک جاتا ہے۔

عرشہ نیم کرہ کے قشرہ کے ساتھ ریشوں کے اُن بنڈلوں کے ذریعہ ملا ہوا ہے جن کو عرشہ کی ڈنڈیاں یا ساقچے کہتے ہیں۔ ان کے نام جبہی، جداری، صدغی اور قذالی ہیں۔

جبہی ساقچہ ان ریشوں پر مشتمل ہے جو عرشہ کے پیش جانبی حصہ سے نکلتے ہیں، اور اندرونی کیسہ کے اگلے حصہ میں نیم کرہ کے قشرہ کے جبہی رقبہ تک جاتے ہیں۔ جداری ساقچہ عرشہ کے جانبی حصہ سے نکلتا ہے اور کچھ اندرونی اور بیرونی کیسوں میں سے اور کچھ عدسی الشکل نوات میں سے ہو کر جداری لختہ اور جبہی لختہ کے پچھلے حصہ تک جاتا ہے۔ صدغی ساقچہ یا ڈنڈی ان ریشوں سے بنی ہے جو وسطانی اور جانبی نواتوں کے خلیوں سے نکلتے ہیں۔ یہ عرشہ کے اگلے حصہ کی زیریں سطح سے نکلتے ہیں، اور عدسی الشکل نوات کے نیچے سے صدغی لختہ اور جزیرہ تک جاتے ہیں۔ قذالی ساقچہ مسند (pulvinar) کے خطہ میں عرشہ کے پچھلے سرے کے جانبی رُخ سے اٹھتا ہے۔ اور اس کے ریشے بصری اشعاعات (radiations) بناتے ہیں۔ یہ ریشے اندرونی کیسہ کے پچھلے حصہ یعنی پس عدسی الشکل حصہ میں سے گزرتے ہیں۔ اور قذالی لختہ کے قشرہ میں پھیلتے ہیں، خاص کر ظفری شق (calcarine fissure) کے خطہ میں (تصاویر 182, 191)۔

470

تقطیع — دائیں نیم کرہ کے پس ماندہ حصہ کے زیریں حصہ کو لو۔ اور اس کے جانبی پہلو سے جزیرہ کے رمادی اور سفید مادہ کو اور پھر حاجزہ کو آخر کار بیرونی کیسہ کو نوچ دو تاکہ عدسی الشکل نوات کی جانبی سطح نمایاں ہو جائے جب یہ ہو رہا ہو تو دیکھو کہ وہ ریشے جو خط جزیرہ (limen insulæ) کے خطہ میں سے گزرتے ہیں اور جبہی اور صدغی لختوں کو آپس میں ملاتے ہیں خطاف دار لچھی (fasciculus uncinatus) بناتے ہیں۔ یہ بھی دیکھو کہ اُس سفیدتہ میں جو عدسی الشکل نوات کے نیچے واقع ہے، یہ ساختیں ہیں (۱) اسکے

پچھلے حصہ میں سمعی اشعاعات کے ریشے (۳) اس کے اگلے حصہ میں عرشہ کے صدغی ساقچہ کے ریشے۔ اور اسکے علاوہ اگلے رابطہ کے ریشے صدغی لختہ کو جاتے وقت اس میں سے گزرتے ہیں۔ اگلے رابطہ کے ریشوں کو واضح کرو (تصویر 189) اور اگلے مثقوب جرم کو نکال کر جو ان کے نیچے واقع ہے، ان ریشوں کو آگے اور وسطانی جانب اس تراش کے وسطانی رخ تک کھوجو۔

وہ ریشے عدسی الشکل نوات کے آگے اور پیچھے واقع ہیں، اندرونی کیسہ کے ریشے ہیں۔ اگلے ریشوں کو نیچے کے رُخ قاعدۂ ساقچہ (basis pedunculi) تک کھوجا جا سکتا ہے۔ لیکن پچھلے حصہ کے ریشے جو سمعی اور بصری اشعاعات کے ریشے ہیں، وسطانی رخ عرشہ کے پچھلے حصہ اور وسطانی زانو دار جسم کی طرف مڑتے ہیں۔

دائیں نیم کرہ کے بالائی حصہ پر ایسی ہی تقطیع کرو تاکہ عدسی الشکل نوات کی جانبی سطح کا بالائی حصہ اور اس کا بالائی کنارہ واضح ہو جائیں۔ یہ دیکھو کہ سفید مادہ جو عدسی الشکل نوات کے بالائی کندے پر ظاہر ہوتا ہے، اندرونی کیسہ کے اُن ریشوں سے بنا ہے جو اکلیل شعاعی کے اندر انتصاباً گزر رہے ہیں اور کچھ طولی رخ والے ریشوں سے جو بالائی طولی لچھی بناتے ہیں (تصویر 188)۔ اب عدسی الشکل نوات کو نکال دو، اور اندرونی کیسہ کی جانبی سطح کے باقی حصہ کو نمایاں کرو۔ آخر کار کیسہ کی بڑی پوٹ کو نیچے کی طرف قاعدۂ ساقچہ کے اندر تک کھوجو جس کا وہ وسطی $\frac{3}{5}$ بناتے ہیں۔ جانبی اور وسطانی خمس ان ریشوں سے بنتے ہیں جو صدغی اور جبہی لختوں سے جسر کو جاتے ہیں۔ دائیں نیم کرہ کے ٹکڑوں کو محفوظ رکھو تاکہ کیسہ کی پچھلی قسمت کے اگلے دو ثلثوں کے حرکی ریشوں کا تسلسل جسر اور لب کے دماغی نخاعی ریشوں کے ساتھ ایک آئندہ منزل میں دکھایا جا سکے۔

جب دائیں نیم کرہ کی تقطیع مکمل ہو جائے تو بائیں نیم کرہ کی پچھلی انتصابی تراش کی طرف آؤ۔ اور جزیرہ کے باقی حصوں، حاجزۂ بیرونی کیسہ، اور عدسی الشکل نوات کو نکال کر اندرونی کیسہ کو جانبی طرف نمایاں کرو۔ پھر بائیں جانب کے اندرونی کیسہ کے ریشوں کو نیچے کے رُخ قاعدۂ ساقچہ کے اندر تک کھوجو۔ حلمی عرشی لچھی کو اوپر کی طرف حلمی جسم سے عرشہ کے اگلے نوات کے اندر تک کھوج کر دائیں نیم کرہ کی تقطیع کو مکمل کر دو۔

اندرونی کیسہ۔ یہ سفید مادہ کا ایک نسبتاً زیادہ دبیز ورقہ ہے جسکے ذریعہ نیم کرہ کے قشرہ، اسکے قاعدی نوات، بھیجے کے زیریں حصوں، اور لب شوکی کے درمیان تعلقات قائم ہوتے ہیں۔ یہ وسطانی جانب دُم دار نوات و عرشہ اور جانبی طرف عدسی الشکل نوات کے درمیان واقع ہے۔ لیکن یہ عدسی الشکل نواۃ کے آگے اور پیچھے دونوں طرف واقع ہے اور

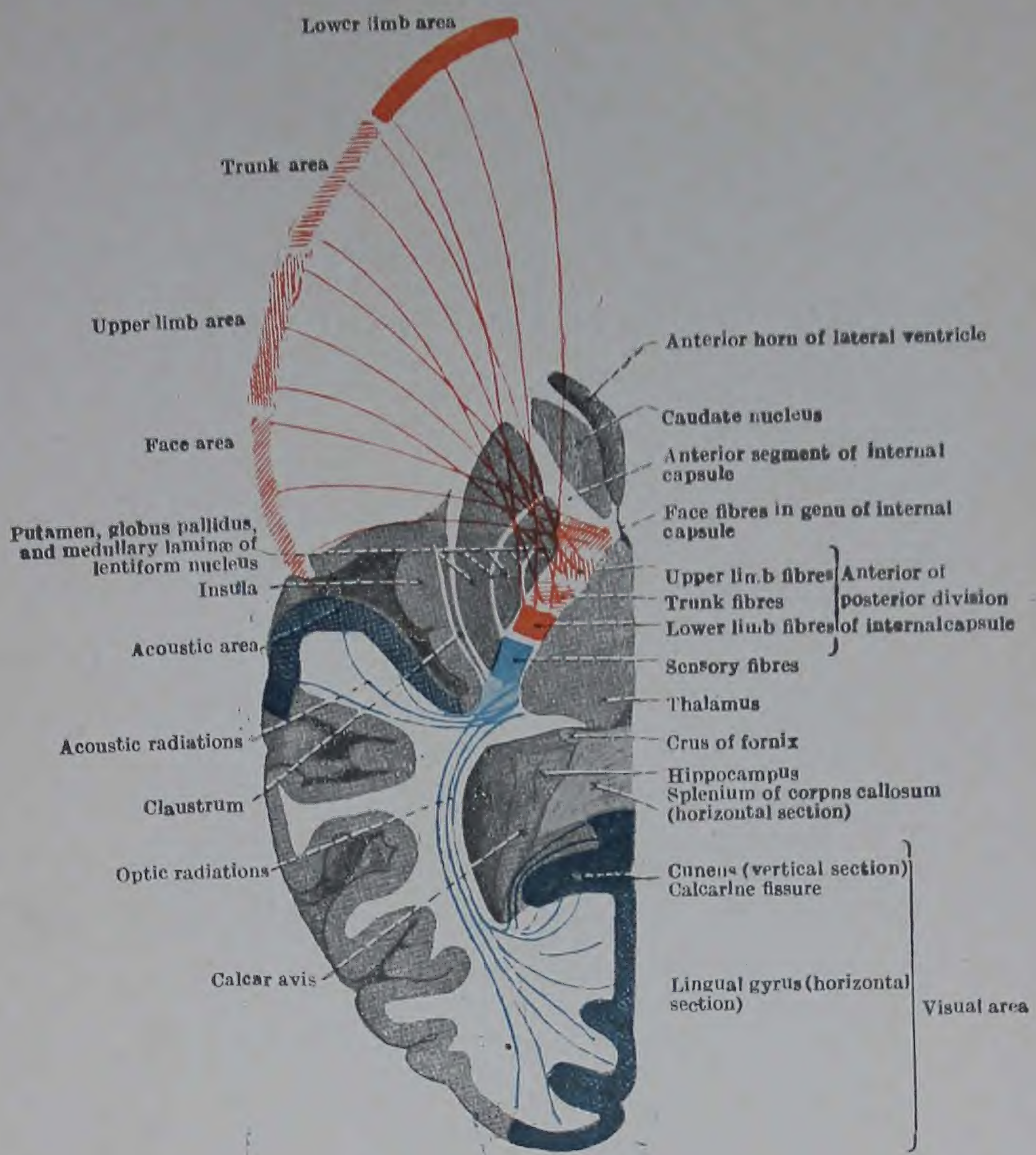

FIG. 191.—Diagram showin: the Motor and the Acoustic and Visual Areas of Laft Hemisphere aud their relalations to the Internal Capsule.

اس لیے عدسی الشکل، پیش عدسی الشکل، اور پس عدسی الشکل حصوں پر مشتمل ہے۔ یہ نیچے قاعدۂ ساقچہ کے ساتھ اور
اوپر اکلیل شعاعی کے ساتھ مسلسل ہے، اور عدسی الشکل حصہ عدسی الشکل نوات کے وسطانی زاویہ کے گرد اپنے
اوپر مڑ گیا ہے۔ یہ موڑ جس کو زانو (genu) کہتے ہیں، کیسہ کے عدسی الشکل حصہ کی اگلی اور پچھلی قسمتوں کے 472
درمیان واقع ہے اور ان کو ملاتا ہے۔ اگلی قسمت کے اندر سے جو عدسی الشکل اور دُم دار نواتوں کے درمیان
واقع ہے، عرشہ کے اگلے ساقچہ کے ریشے گزرتے ہیں۔ اور جبہی جسری (frontopontine) ریشے جو
نیم کرہ کے قشرہ کے جبہی حصہ کے خلیوں کو جسر کے بطنی حصے کے عصبی خلیوں کے ساتھ ملاتے ہیں۔ زانو اُن
ریشوں پر مشتمل ہے جو حرکی صدموں کو نیم کرہ کے قشرہ کے حرکی رقبہ سے ان اعصاب کے نواتوں تک لیجاتے ہیں
جو چہرے اور زبان کی سمتِ مخالف کے عضلوں کو رسد پہنچاتے ہیں۔ کیسہ کے عدسی الشکل حصہ کی پچھلی قسمت
جو عدسی الشکل نوات اور عرشہ کے درمیان واقع ہے، ان حصوں میں منقسم ہے (۱) اگلا دو تہائی جو
زیادہ تر اُن ریشوں پر مشتمل ہے جو حرکی صدموں کو ان اعصاب کے نواتوں تک لیجاتے ہیں جو دوسری طرف کے
جارحہ بالا، دھڑ اور جارحہ زیرین کو اس ترتیب میں آگے سے پیچھے رسد پہنچاتے ہیں۔ ان کے ساتھ کچھ حسی
ریشے بھی ہیں۔ اور (۲) ایک پچھلا ثلث جس میں حسی ریشے ہیں، یعنی وہ ریشے جو معمولی حسی صدموں کو نیم کرہ
کے قشرہ تک لیجاتے ہیں۔ حسی ریشوں میں سے سب نہیں تو بیشتر ریشے عرشہ سے نکلتے ہیں۔ اور جداری 373
قذالی اور صدغی لختوں کو جاتے ہیں۔ وہ ریشے جو عرشہ کے پچھلے حصہ سے نکلتے ہیں اور کیسہ کے پچھلے یعنی پس 474
عدسی الشکل حصہ میں سے گزرتے ہیں۔ اور پھر جانبی بطین کے پچھلے قرن کی جانبی دیوار کے ساتھ ساتھ قذالی قشرہ
کے بصری رقبہ میں اپنے پھیلنے تک جاتے ہیں۔ بصری اشعاعات (optic radiations)
کہلاتے ہیں (تصویر 191)۔

پس عدسی الشکل رقبہ میں اندرونی کیسہ کے پچھلے حصہ میں لیکن بصری اشعاعات کی نسبت زیادہ
نیچے لیول پر ریشوں کا ایک سلسلہ وسطانی زانو دار جسم سے صدغی زانو دار جسم کو جاتا ہے۔ ان ریشوں سے
سمعی اشعاعات بنتے ہیں (تصویر 191)۔

بیرونی کیسہ (capsula externa) - یہ سفید مادہ کا ایک نسبتاً زیادہ پتلا پتر ہے
جو عدسی الشکل نوات اور حاجزہ کے درمیان حائل ہے۔ یہ آگے اور پیچھے اندرونی کیسہ کے ساتھ اور
اوپر اکلیل شعاعی کے ساتھ مسلسل ہے۔ یہ نیچے سفید ریشوں کی ایک چادر میں مل جاتا ہے جو عدسی الشکل
نوات کو جانبی بطین کے زیرین قرن کی چھت سے علیحدہ کرتی ہے۔

بھیجے کے وہ حصّے جو پچھلے جمجمی حفرہ میں واقع ہیں

بھیجے کے وہ حصّے جو خیمۂ دمیغ کے نیچے پچھلے جمجمی حفرہ میں واقع ہیں، وسطی دماغ کا زیریں حصّہ، جسر، لُبِّ مستطیل (medulla oblongata) اور دمیغ ہیں۔ وسطی دماغ کا ذکر پہلے ہو چکا ہے۔ دمیغ، لب مستطیل، اور جسر سب مل کر موخر دماغ (rhombencephalon) یا پس دماغ بناتے ہیں۔ اور یہ بھیجے کے چوتھے بطین کے گرد جمع ہو گئے ہیں۔ چوتھا بطین وہ کہفہ ہے جو نیچے لبِ شوکی کی قنال کے ساتھ اور اوپر مصیفِ دماغ کے ساتھ راہ رکھتا ہے۔

لبِ مستطیل۔ یہ دماغ کے اندر تک شوکی لب کا ایک تسلسل ہے۔ یہ تقریباً ۳۰ ملی میٹر (بلکہ ایک انچ سے زیادہ ہی) لمبا ہے۔ اور اس کی ابتداء کو سوراخِ اعظم (foramen magnum) کے لیول پر سمجھنا چاہئے۔ یہاں سے اوپر کو تقریباً انتصابی رُخ میں جاتا ہے (تصویر 188) اور جسر کے زیریں کنارے پر ختم ہوتا ہے۔ پہلے پہل اس کا گھیر اشوکی لب کے گھیرے جیسا ہوتا ہے۔ لیکن جسر تک پہنچتے پہنچتے جلد پھیل جاتا ہے۔ اور اسی لئے کم و بیش مخروطی شکل پیش کرتا ہے۔ اس کی اگلی سطح قذالی ہڈی کے قاعدی (basilar) حصہ کے اوپر والے میزاب میں واقع ہے۔ اور اس کی پچھلی سطح دمیغ کے وادیچہ (vallecula) میں گھس جاتی ہے۔

475

لبِ مستطیل کی دو جانبی تکوین اس کے بیرون کے نظر سے ظاہر ہوتی ہے۔ کیونکہ شوکی لب کی سطح کی پیش وسطانی اور پس وسطانی تجویفیں اوپر کی طرف لبِ مستطیل کی اگلی اور پچھلی سطحوں پر بڑھ جاتی ہیں۔

پیش وسطانی شق (antero-median fissure) جبکہ یہ شوکی لب سے لبِ مستطیل کو جاتا ہے، سوراخِ اعظم کے لیول پر ریشوں کے کئی ڈوروں کے ذریعہ سے ٹوٹ جاتا ہے جو وسطی مستوی کا تقاطع ایک سے دوسری جانب کرتے ہیں۔ یہ **تقاطعِ اہرام کا تقاطع** (decussation of the pyramids)

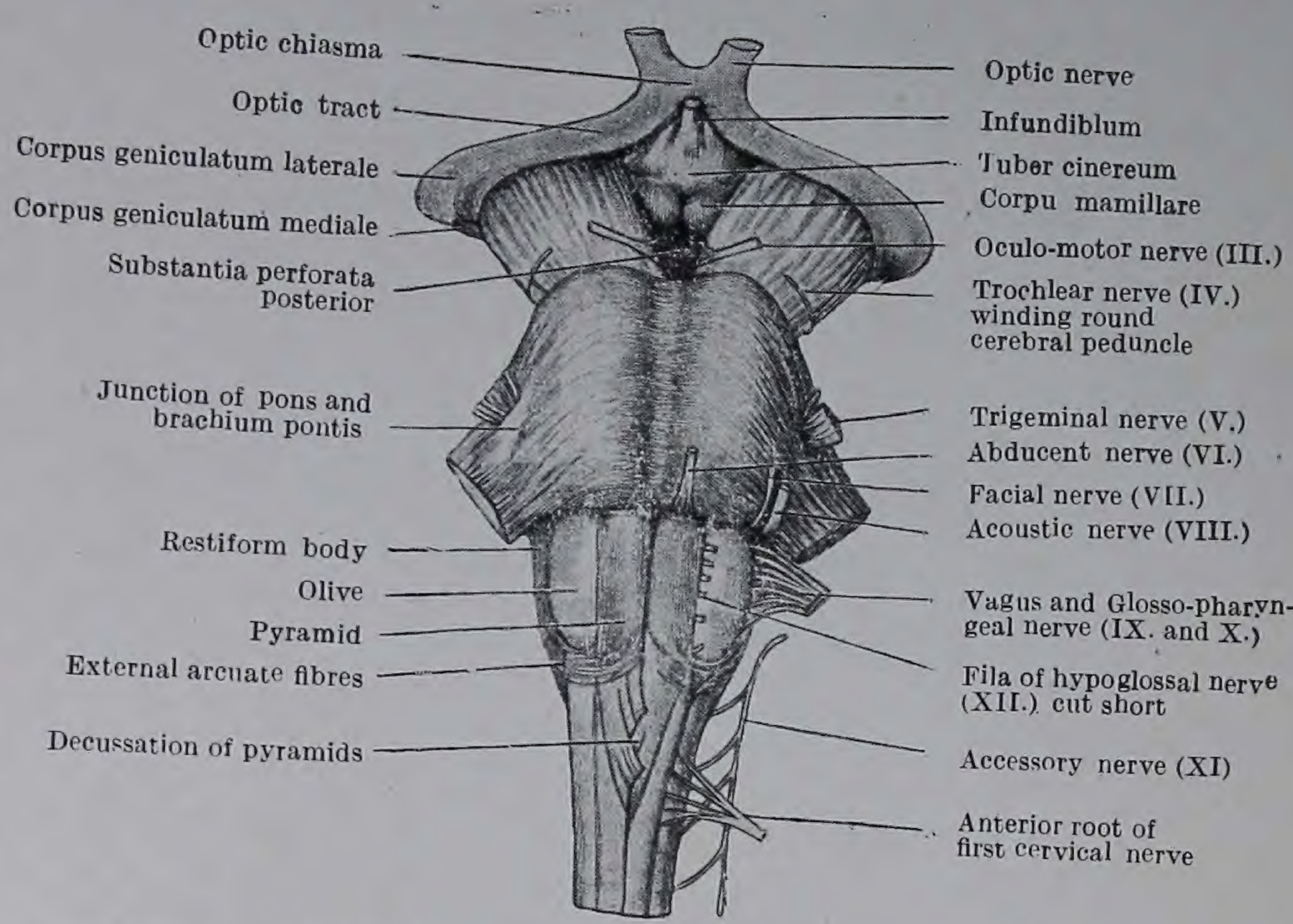

FIG. 192.—Anterior aspect of the Medulla Oblongata, Pons anb Mesencephalon of a full-time Fœtus.

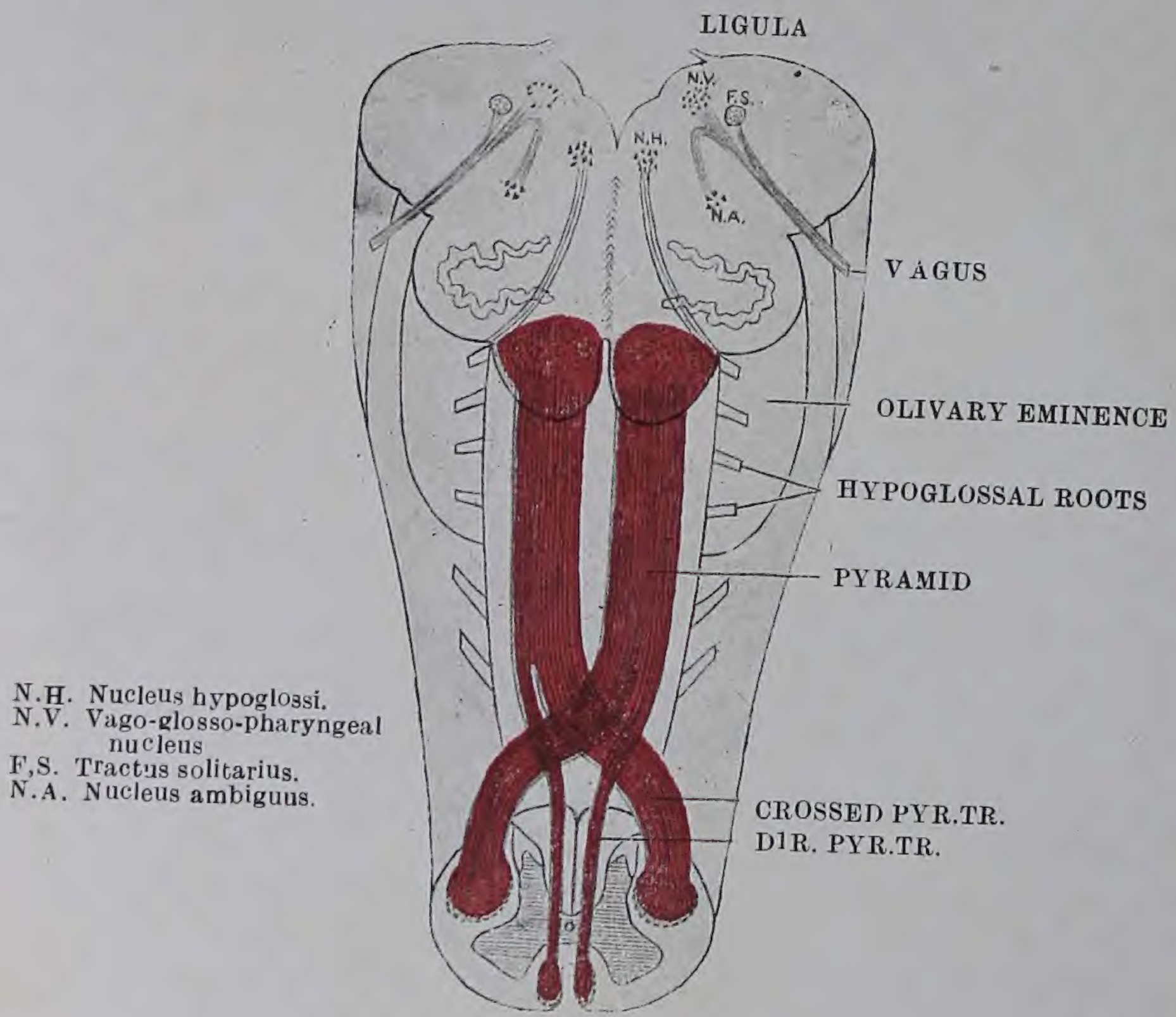

FIG, 193.—Diagram of the Decussation of the Pyramids. (Modified from Van Gehuchten.)

کہلاتا ہے۔ اس تقاطع کے لیول سے اوپر یہ جھری اوپر کو جسر کے زیرین کنارے تک جاتی ہے۔ وہاں یہ تھوڑی سی پھیل جاتی ہے، اور ایک اندھے گڑھے میں ختم ہوتی ہے جس کو سوراخ اعور (foramen cæcum) کہتے ہیں۔

پس وسطانی شق (postero-medial fissure) اوپر کی طرف لب مستطیل کے تقریباً نصف طول تک جاتا ہے۔ وہاں سے مرکزی قنال لب شوکی سے اوپر کو بڑھ کر بھیجے کا چوتھا بطین بن جاتی ہے۔ جب یہ قنال پشت کے رُخ پھیلتی ہے تو پس وسطانی شق کے لبوں کو ہٹا دیتی ہے۔ حتیٰ کہ مرکزی قنال کی پچھلی دیوار کا سر حلمہ سطح پر ظاہر ہو جاتا ہے۔ اور لب مستطیل کی منفرج ہونے والی پچھلی لچھیوں کے درمیانی مثلث فصل میں چوتھے بطین کے زیرین حصہ کی پچھلی دیوار یا چھت بنا دیتا ہے۔

اب لب مستطیل کے ہر ایک نصف کی سطح کا مطالعہ ہونا چاہیئے۔ لیکن چوتھے بطین کے فرش کے لبی حصہ کے امتحان کو ایک آئندہ موقع کے لئے ملتوی کر دینا بہتر ہے۔ تقطیع کار نے عصبی دھاگوں کی دو خطا قطاروں کو دیکھ لیا ہے جو ہر طرف لب مستطیل سے نکلتے اور اس میں داخل ہوتے ہیں۔ اگلی قطاریں زبانی عصب کے دھاگے اور پہلے عنقی عصب کی اگلی جڑ کے بالاترین دھاگے شامل ہیں۔ یہ لب مستطیل کے پہلو کے ساتھ ساتھ شوکی لب کی اگلی عصبی جڑوں کے خط میں جاتے ہیں۔ اور ایک کم و بیش واضح میزاب کی تہ کے ساتھ ساتھ نکلتے ہیں۔ پچھلی قطار معین ثانیہ (vagus) اور لسانی بلعومی اعصاب کے عصبی دھاگوں سے بنتی ہے۔ جب یہ داخل ہوتے ہیں تو یہ نخاعی اعصاب کی پچھلی جڑوں کے سلسلہ میں واقع ہوتے ہیں۔

عصبی دھاگوں کی ان دو قطاروں کی وجہ سے لب مستطیل کا ہر ایک پہلو تین ضلعوں میں منقسم ہے۔ یعنی ایک، گلا۔ ایک جانبی۔ اور ایک پچھلا۔ یہ تینوں ضلعے لب شوکی کے تین لچھوں کے سطحی رقبوں سے مشابہ ہیں۔ دراصل پہلی دفعہ دیکھنے پر یہ شوکی لب کے لچھوں کے اوپر کی طرف کے بلا واسطہ بڑھاؤ معلوم ہوتے ہیں، لیکن یہ بات آسانی سے ظاہر ہو سکتی ہے کہ حقیقت یہ نہیں ہے۔ اور یہ کہ جب لب شوکی کے تینوں لچھوں کے ریشوں کو لب مستطیل کے اندر تک کھوجا جاتا ہے تو یہ نئے طریقہ سے مترتب دکھائی دیتے ہیں۔

لب مستطیل کا اگلا رقبہ، اہرام (pyramids)۔ پیش وسطانی شق اور زبانی عصب کے اُن دھاگوں کے درمیان کا علاقہ جو لب سے نکلتے ہیں، ہرم (pyramid) کہلاتا ہے۔ سطح کا امتحان یہ ظاہر کر دینے کے لئے تقریباً کافی ہے کہ ہرم طولی رُخ رکھنے والے ریشوں کی ایک ٹھوس پوٹ سے بنا ہے۔ یہ کسی قدر پھیل جاتا ہے۔ اوپر کو گزرنے میں زیادہ نمایاں شکل اختیار کرتا ہے۔ اور آخر کار جب جسر کے زیرین کنارے پر پہنچتا ہے تو ذرا سا سکڑ جاتا ہے اور جسر میں ڈوب کر

نگاہ سے غائب ہو جاتا ہے۔ اہرام لب مستطیل کے بڑے حرکی ڈورے ہیں۔

ہر ایک ہرم پہلی نظر میں شوکی لب کے اگلے لچھے کا اوپر کی طرف جانے والا سلسلہ معلوم ہوتا ہے،
477 لیکن اس میں اُن ریشوں کی ایک بڑی تعداد بھی ہے جو زیادہ نیچے لیول پر جانبی لچھے میں واقع ہیں۔ یہ بات اہرام کے تقاطع (decussation of the pyramids) کا امتحان کرتے وقت سمجھ میں آئیگی۔ اس مطلب کے لئے جاقو کے دستہ کی پشت کو اس تقاطع کے نیچے پیش وسطانی شق میں ڈالو۔ اور ایک طرف لب شوکی کے اگلے لچھے کو جانبی رُخ میں دھکیل دو۔ پھر ہرم یوں تقسیم ہوتا ہوا معلوم ہوگا۔ ایک چھوٹا ڈورا یعنی اگلی دماغی نخاعی لچھی (fasciculus cerebrospinalis anterior) (قدیم نام راست ہرمی قطعہ (direct pyramidal tract) جو پیش وسطانی شق کے قریب نیچے کی طرف شوکی لب کے اگلے لچھے میں چلا جاتا ہے۔ اور ایک بہت بڑا ڈورا جسکو جانبی دماغی نخاعی لچھی (قدیم نام: مصلب ہرمی قطعہ (crossed pyramidal tract) کہتے ہیں جو تقاطع کے لیول پر تین یا زیادہ موٹے بنڈلوں میں تقسیم ہو جاتا ہے جو پیچھے کی طرف ڈوبتے ہیں۔ اور ساتھ ہی وسطی مستوی کا تقاطع کر کے ایسا مقام اختیار کرتے ہیں جو شوکی لب کے مخالف پہلو کے جانبی
478 لچھے میں رمادی مادہ کے پچھلے ستون کے قریب ہے۔ یہ مخالف سمتوں کے جانبی دماغی نخاعی لچھوں کے جوابی بنڈلوں کا بین تقاطع ہی ہے جس سے یہ مخصوص تقاطع پیدا ہوتا ہے۔

لیکن جب اگلے لچھے کی اگلی دماغی نخاعی لچھی اور شوکی لب کے مخالف جانبی لچھے کی دماغی نخاعی جانبی لچھی دونوں لب شوکی کے ایک ہی علاقہ میں موجود ہیں تو یہ سوال ہو سکتا ہے کہ نخاعی لب کے اگلے لچھے کے بڑے جانبی حصہ کا لب مستطیل میں آکر کیا حشر ہوا؟ یہ جانبی دماغی نخاعی لچھی کے تقاطع کرنے والے بنڈلوں کے ذریعہ پیچھے کو ہٹ جاتا ہے، اور لب مستطیل میں عمقی مقام پر واقع ہوتا ہے۔

لب مستطیل کا جانبی رقبہ۔ یہ جانبی رقبہ لب مستطیل کی سطح پر وہ علاقہ ہے جو عصبی دھاگوں کی دو قطاروں کے درمیان واقع ہے۔ یعنی اس کے آگے زیر لسانی دھاگے ہوتے ہیں اور اس کے
479 پیچھے معین، ثانیہ اور لسانی ملعومی کے دھاگے۔ یہ اپنے بالائی اور زیرین حصوں میں بہت مختلف مناظر پیش کرتا ہے۔ اپنے زیرین حصہ میں ہماری آنکھ کو نخاعی لب کے جانبی لچھے کا اوپر کی طرف جانے والا ابھار معلوم ہوتا ہے۔ اس کے بالائی حصہ میں نمایاں بیضوی ابھار یعنی زیتون (olive) دکھائی دیتا ہے۔

لیکن اس علاقہ کا زیرین حصہ شوکی لب کے جانبی لچھے کا صحیح جواب کسی طرح نہیں ہو سکتا۔ یہ بات پہلے ہی دیکھی جا چکی ہے کہ بڑی جانبی دماغی نخاعی لچھی جو نخاعی لب میں جانبی لچھے کے اندر واقع ہے،

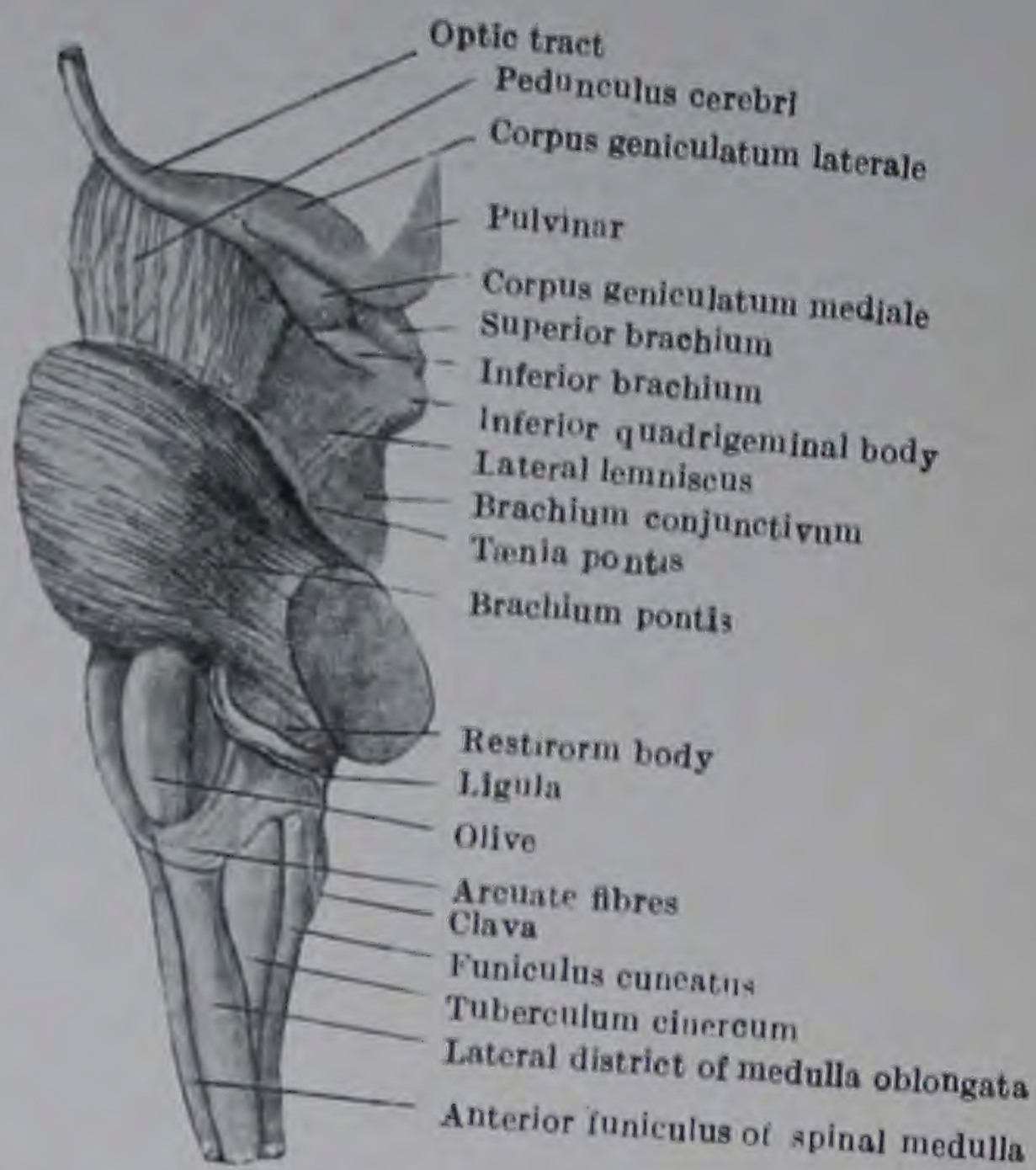

FIG. 194.—Lateral view of the Medulla Oblongata, Pons, and Mesencephalon of a full-time Fœtus.

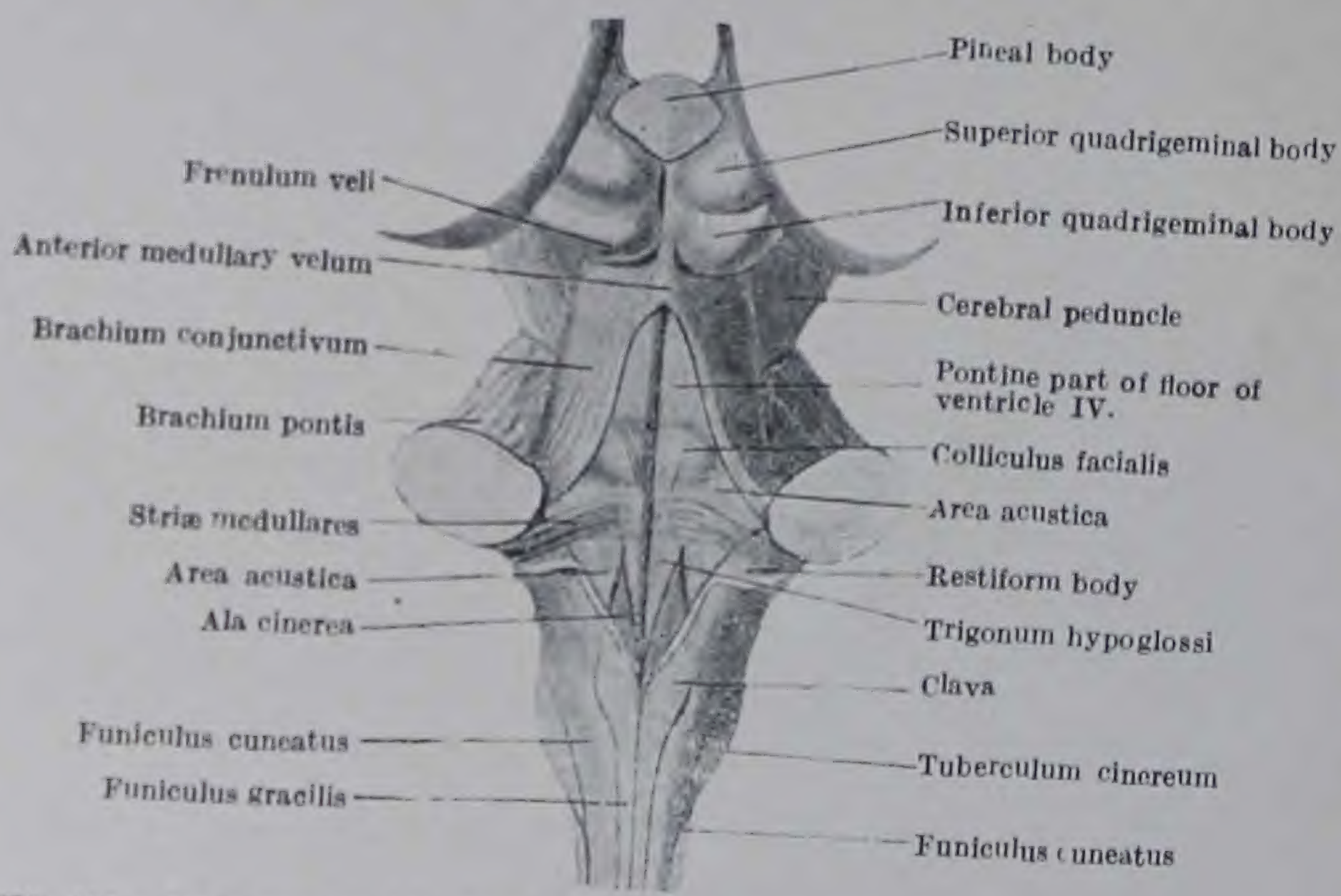

FIG. 195.—Posterior view of the Medulla Oblongata, Pons, and Mesencephalon of a full-time Fœtus. Teh greater part of the roof of the fourth ventricle is removed.

لب مستطیل اسی علاقہ میں موجود نہیں۔ اہرام کے تقاطع سے اوپر یہ مخالف سمت کے حرم کا بیشتر حصہ بناتی ہے ریشوں کا ایک اور چھوٹا ڈورا یعنی ظہری نخاعی دماغی لچھی (dorsal spino- cerebral fasciculus) (قدیم نام راست دمیغی قطعہ: direct cerebellar tract) جو نخاعی لب کے جانبی لچھے میں اوپر کو بڑھ جاتی ہے، آہستہ آہستہ لب مستطیل کے جانبی حصہ کو چھوڑ دیتی ہے۔ ریشوں کا زیر غور قطعہ سطح پر واقع ہے۔ اور یہ ننگی آنکھ کو اکثر ایک سفید دھاری سی دکھائی دیتا ہے جو لب مستطیل کے پچھلے حصہ کی طرف بتدریج جھکتی جاتی ہے تاکہ اس کے بالائی حصے میں مل جائے جس کو حبلی الشکل جسم (restiform body) کہتے ہیں۔ باقی ریشوں میں سے بیشتر ریشے جو شوکی لب کے جانبی لچھے سے اوپر کو بڑھتے ہیں، زیتون کے زیرین کنارے پر سطح سے غائب ہو جاتے ہیں اور اس لئے اس ابھار کے اندر لب مستطیل کے حرم میں گھس جاتے ہیں۔ لیکن ایک تنگ بند زیتون کے پچھلے کنارے اور تائیہ اور لسانی بلعومی اعصاب کے دھاگوں کے درمیانی فصل میں اوپر کو جسر کی طرف گزرتا ہے۔

زیتون ایک صاف بیضوی ابھار ہے جو لب مستطیل کے جانبی رقبہ کے بالائی حصے میں واقع ہے۔ اس کا لمبا قطر جو انتہائی ہے تقریباً ۵ ر ۱۲ ملی میٹر (تقریباً نصف انچ) ہے۔ اور اس کا بالائی سرا جسر کے زیرین کنارے سے ایک فصل یا میزاب کے ذریعہ الگ ہے۔

لب مستطیل کا پچھلا رقبہ: پچھلے خطہ کے زیرین نصف میں شامل ہونے والے حصے فانہ شکل (cuneate) اور رشیق (gracile) لچھے ہیں۔ اس کے بالائی نصف میں وسطانی جانب چوتھے بطین کی برغلیفی چھت اور جانبی رخ[1] منفرج ہونے والے لچھے ہیں۔ یہ جانبی رقبہ سے ہر طرف ان دھاگوں کی قطار کے ذریعہ الگ ہے جو معین، تائیہ اور لسانی بلعومی اعصاب سے تعلق رکھتے ہیں۔

پچھلے رقبہ کا زیرین حصہ کم و بیش قربت کے ساتھ شوکی لب کے پچھلے لچھے کے مطابق ہے۔

یہ بات یاد ہوگی کہ نخاعی لب کے عنقی حصہ میں پچھلی لچھی ہر طرف اُم حنونہ کے ایک واضح حاجز کے ذریعہ ایک پیش وسطانی ڈورے یعنی رشیق لچھی (fasciculus gracilis) اور ایک پس جانبی ڈورے یعنی فانہ شکل لچھی میں منقسم ہے۔ یہ دونوں اوپر کی طرف لب مستطیل کے اندر تک بڑھ جاتے ہیں۔ پچھلے رقبہ کے

---

[1] تقطیع کار کو یہ دیکھنا چاہیئے کہ پس دماغ کے کہف کا زیرین حصہ یعنی چوتھا بطین پچھلے نہیں بلکہ لب کے بالائی حصہ میں ہے جس کو یہ ظہری اور بطنی حصوں میں تقسیم کرتا ہے۔ ظہری حصہ سے اس بطین کی چھت کا ایک حصہ بنتا ہے، اور بطنی حصہ سے فرش کا ایک حصہ۔

زیریں حصہ میں یہ بہت نمایاں دکھائی دیتے ہیں۔ اور پس درمیانی تجویف کے ذریعہ جو لب نخاعی سے اوپر کو چلی جاتی ہے، ایک دوسرے سے الگ ہیں۔ ہر ایک ڈورا جب چوتھے بطین کے زیریں حصہ پر پہنچتا ہے تو ایک ہلکے سے پھیلے ہوئے ابھار میں ختم ہوتا ہے۔ رشیق لیچھی کا پھولا ہوا سرا ٹاپ (clava) کہلاتا ہے۔ یہ بہت خالف کے رفیق سے مرکزی قنال کے کھل جانے کی وجہ سے ہٹ جاتا ہے جو چوتھا بطین بناتی ہے۔

چوتھے بطین کے زیریں حصہ کے لیول پر کی تراشوں میں یہ دکھائی دیتا ہے کہ ان دونوں ڈوروں اور ان کے بڑھتے ہوئے سروں سے پیدا شدہ ابھار بہت حد تک ان اطالت یافتہ نواتوں کی موجودگی کی وجہ سے ہوتے ہیں جو ان کے تحت میں واقع ہیں۔ اور جب ان کو اوپر کی طرف کھوجا جاتا ہے تو آہستہ آہستہ بڑھتے جاتے ہیں۔ ان کو رشیق (gracile) اور فسانہ نما (cuneate) نواتیں کہتے ہیں۔ اور جوں جوں رمادی مادہ مقدار میں بڑھتا جاتا ہے۔ دونوں متناظر ڈوروں کے ریشے تعداد میں گھٹتے جاتے ہیں۔ فی الحقیقت یہ مشکوک بات ہے کہ ان میں سے کچھ ریشے اوپر کی طرف ان نواتوں کے لیول سے آگے جاتے ہوں۔

لیکن ایک تیسرا طولی ابھار بھی لب مستطیل کے پچھلے رقبہ کے زیریں حصہ میں نمایاں ہوتا ہے۔ یہ ابھار فسانہ نما لیچھی کے جانبی رخ پر اس کے اور عصبی دھاگوں کی پچھلی قطار کے درمیان واقع ہے۔ اور مغز کی لب کے پچھلے لیچھے میں اس کا کوئی جواب نہیں ہے۔ اس کو رولینڈو (Rolando) کا لیچھا کہتے ہیں کیونکہ یہ (رولینڈو کے) جرم جلاٹینی (substantia gelatinosa;Rolandi) کے سطح پر پہنچنے سے بنتا ہے۔ رولینڈو کا لیچھا نیچے حد درجہ تنگ ہے مگر اوپر جا کر کسی قدر پھیل جاتا ہے۔ اور یہ آخر کار ایک پھیلے ہوئے سرے میں ختم ہوتا ہے جس کو درنہ رمادی (tuberculum cinereum) کہتے ہیں۔ ان ریشوں کی پتلی تہ جو درنہ رمادی کی سطح پر ظاہر ہوتے ہیں، اور (رولینڈو کے) جرم جلاٹینی کو اس مقام پر ڈھانکتے ہیں، تین نوامی عصب کے قطعہ نخاعی (tractus spinales) (قدیم نام نخاعی جڑ spinal roots) سے تعلق رکھتے ہیں۔

جبلی الشکل جسم (restiform body) ہر طرف پچھلے رقبہ کا بالائی حصہ بناتا ہے۔ یہ چوتھے بطین کے فرش کے زیریں حصہ اور تائیہ اور لسانی بلعومی اعصاب کے دھاگوں کے درمیان واقع ہے، اور چوتھے بطین کے بڑھ جانے سے جانبی رخ ہٹ جاتا ہے۔ یہ ایک نسبتاً بڑا رسی نما ڈورا ہے۔ جو اوپر کو اور جانبی رخ جھکتا ہے۔ اور پھر آخر کار پیچھے کی طرف جھکتا ہے۔ اور دبیغ میں داخل ہوتا ہے جس کا یہ زیریں ساقچہ (inferior poduncle) ہے۔ اسلئے جبلی الشکل جسم کو اوپر دبیغ اور نیچے لب مستطیل اور لب نخاعی کے درمیان ایک بڑا تعلق جاننا چاہیئے۔ اس کے ساتھ ہی یہ سمجھ لینا چاہیئے کہ یہ ان ریشوں سے

نہیں بنتا ہے جو اس کی اپنی طرف کی رشیق لچھی اور فانہ نما لچھی سے اس میں بڑھ آتے ہیں۔ حالانکہ لب مستطیل کے سطحی امتحان سے قدرتی طور پر غلطی ہے یہ فرض کیا جا سکتا ہے۔ کیونکہ کوئی ایسی واضح حد فاصل نہیں ہے جو اس کو ان ڈوروں کے سروں سے علیحدہ کر دے۔

482

وہ ریشے جن سے حبلی الشکل اجسام بنتے ہیں۔ کئی مختلف منبعوں سے آتے ہیں۔ ان میں زیادہ اہم کا ذکر کرنا کافی ہوگا (۱) شوکی لب کے جانبی لچھے کے ریشے ظہری نخاعی دمیغی لچھی (dorsal spino-cerebellar fasciculus) کے ذریعہ (۲) زیتونی دمیغی (olivocerebellar) ریشے جو مقابل کے دمیغ کو زیرین زیتونی نوات سے آتے ہیں (۳) دونوں جانب کے فانہ نما اور رشیق نواتوں کے ریشے محراب دار (arcuate) ریشوں کی شکل میں۔

بیرونی محراب دار (external arcuate) ریشے۔ لب مستطیل کی سطح پر اور زیادہ تر زیتون کے زیرین کنارے کے جوار میں ریشوں کے خمیدہ بنڈلوں کی ایک تعداد جن کو بیرونی محراب دار ریشے کہتے ہیں، دکھائی دیتی ہے۔ یہ ریشے تعداد اور وضاحت کے لحاظ سے بہت مختلف ہوتے ہیں، اور بعض اوقات اتنے زیادہ ہوتے ہیں کہ زیتون کو تقریباً پورا ڈھانک لیتے ہیں۔ بغور امتحان کرنے سے یہ ظاہر ہو جائیگا کہ یہ سطح پر اس طرح آتے ہیں (۱) اھرام کے درمیانی پیش وسطانی شق میں (۲) ھرم اور زیتون کے درمیانی میزاب میں اور (۳) بعض اوقات اھرام کے جرم کے اندر سے بھی۔ لیکن سطح پر یہ چاہے کسی مقام پر پہنچیں، ان میں سے بیشتر کا مقام مقصود ایک ہی یعنی حبلی الشکل جسم ہوتا ہے، اور یہ اس جسم کا ایک معتد بہ حصہ بناتے ہیں۔ یہ ریشے سمت مخالف کے سفینی اور رشیق نواتوں سے آتے ہیں اور دمیغ میں ختم ہوتے ہیں۔

زیتون کے زیرین سرے پر عموماً ریشوں کا ایک خمیدہ بنڈل ہوتا ہے جس کو گرد زیتونی لچھی (circum olivary) کہتے ہیں۔ یہ بنڈل بیرونی محرابدار ریشوں کا تعاقب کرتا ہے لیکن مختلف ابتدا اور انتہا رکھتا ہے۔ یہ اُن ریشوں سے بنا ہے جو دماغ سے اترتے ہیں۔ اور جسر کے اُن ریشوں سے متناظر ہے جو جسر کے نواتوں کے گرد ختم ہوتے ہیں۔

تقطیع - اب ایک طرف کے اھرامی ریشوں کو احتیاط کے ساتھ اٹھانا چاہیئے جب یہ اپنے فرش سے نکل آئیں تو ان کو نرمی سے اوپر کو جسر کی طرف کھینچنا چاہیئے - اس طرح سے جسر میں ان کا داخلہ صاف صاف نظر آجائیگا - علاوہ ازیں بہت سے محراب وار ریشے مخالف ھرم کے وسطانی رخ پر آگے کو جاتے ہوئے ملینگے تاکہ سطح پر پہنچیں - اور وسطانی معصب (lemniscus) بھی نمایاں ہوجائیگا -

جسر - یہ بھیجے کے قاعدہ پر وہ نمایاں ابھار ہے جو دمیغ کے آگے واقع ہے - اور لب مستطیل اور ساقچہ ہائے دماغ کے درمیان واقع ہے (تصاویر 160, 194) - یہ ایک طرف سے دوسری طرف اور اوپر سے نیچے بھی محدب ہے اور اس کی سطح کی آڑی دھاریاں یہ ظاہر کرتی ہیں کہ سطح پر یہ عصبی ریشوں کے آڑے بنڈلوں سے بنا ہے - ہر طرف یہ آڑے ریشے جمع ہوکر ایک بڑا ٹھوس ڈورا بناتے ہیں جو پس وسطانی جانب دمیغ کے متناظر نیم کرہ میں ڈوب جاتا ہے - اس ڈورے کو بازوئے جسر (brachium pontis) (قدیم نام وسطی دماغی ساقچہ: middle cerebral peduncle) کہتے ہیں -

جب بھیجا اپنی جگہ ہوتا ہے تو جسر کی بطنی سطح، قذالی ہڈی کے قاعدی حصے، وتدی ہڈی کی پشت سرج (dorgum sellæ) اور صدغی ہڈیوں کے حجری حصوں کی پچھلی سطحوں کے وسطانی حصوں سے متعلق ہوتی ہے - اس پر ایک وسطی میزاب ہوتا ہے جو اسکو اوپر کی طرف کھوپنے پر آہستہ آہستہ چوڑا ہوتا دکھائی دیتا ہے (تصویر 192) - اس میزاب میں قاعدی شریان واقع ہے، لیکن یہ میزاب اس عرق کی وجہ سے نہیں بنتا - یہ اُس ابھار کی وجہ سے ہے جو ہر طرف نیچے کے رُخ جسر کے اندر سے ان ریشوں کے بنڈلوں کے گزرنے سے بنتا ہے جن سے لب مستطیل کے اھرام بنتے ہیں - جہاں پر جسر بازوئے جسر بن جاتا ہے، وہاں بڑا تین توامی عصب اس کی بطنی سطح سے اس کے زیرین کنارے کی نسبت اس کے بالائی کنارے کے زیادہ قریب چپکا ہے -

483

سوائے جبلی الشکل جسموں کے جو پیچھے کی طرف دمیغ میں جاتے ہیں - لب مستطیل کے بیشتر اجزا جسر میں چلے جاتے ہیں - دماغی ساقچے جسر کے بالائی رخ سے نکلتے ہیں -

جسر کی ظہری سطح کا مطالعہ اس وقت نہیں ہوسکتا - یہ سطح دمیغ کی طرف ہے جو اس کو نگاہ سے چھپاتا ہے - اور یہ سطح چوتھے بطین کی اگلی حد یا فرش کا بالائی حصہ بناتی ہے -

دمیغ - اس کو بہت سی متوازی اور کم و بیش خمدار تجویفوں کے ذریعہ پہچانتے ہیں جو اسکی سطح پر سے گزرتی ہیں - اور اس کو موزّق شکل دے دیتی ہیں - دماغی نیم کروں کی طرح رمادی مادہ ساری سطح پر پھیلا ہوا ہے - اور سفید مادہ اس کے اندر ایک مرکزی مغز بناتا ہے -

دماغ ایک وسطی حصّہ یعنی دودہ (vermis) اور دو نیم کرّوں پر مشتمل ہے لیکن اس عضو کی ان بڑی قسمتوں کے درمیان کا فرق اس کی بالائی سطح پر بہت نمایاں نہیں ہوتا۔ آگے اور پیچھے ایک نمایاں گڑھا یا کٹاؤ وسطی مستوی میں ہوتا ہے (تصویر 192)۔ پچھلا کٹاؤ اگلے کٹاؤ کی نسبت چھوٹا اور تنگ ہوتا ہے۔ یہ ہر طرف دماغ کے نیم کرّوں کے پچھلے حصّوں سے اور آگے دودہ سے محدود ہے اور اس میں منجل دماغ (falx cerebelli) واقع ہے۔ اگلا کٹاؤ بہت زیادہ چوڑا ہے اور جب اوپر سے دیکھا جائے تو یہ دکھائی دیتا ہے کہ اس میں چار توامی ورقوں کی زیرین اکتیں اور دماغ کے بازوانِ رابط واقع ہیں۔ اس کے پہلو نیم کروں سے بنتے ہیں۔ اور پچھلا سرا دودہ (vermis) سے محدود ہے۔

484 دماغ کی بالائی سطح پر جیسا کہ پہلے ذکر ہو چکا ہے دودہ اور نیم کرّوں کی بالائی سطحوں کے درمیان کوئی صاف خطوط فاصل نہیں ہیں۔ دودہ کا بالائی حصہ ایک وسطی حید بناتا ہے جس کے بعد یہ سطح ہر طرف آہستہ آہستہ متناظر نیم کرہ کے کنارے تک ڈھلتی جاتی ہے۔ دودہ کے بالائی حصہ پر چار خطے پہچانے جاتے ہیں۔ آگے کی طرف اگلے کٹاؤ کے پچھلے سرے پر مرکزی لختہ (central lobe) واقع ہے۔ اور اس سے اوپر کو بڑھے ہوئے اگلے لبّی نقاب (anterior medullary velum) کی ظہری سطح پر بازوانِ رابط کے درمیان چند پتے ہیں جن سے لُسین (lingula) بنتا ہے۔ مرکزی لختہ سے پیچھے تَل (monticulus) ہے جو دو حصوں میں منقسم ہے۔ ایک اگلا زیادہ اٹھا ہوا حصّہ یعنی قمّہ (culmen) اور ایک پچھلی، ڈھلتی ہوئی حید یعنی حُدور (declive)۔ حُدور سے پیچھے پچھلے کٹاؤ کی اگلی حد میں ایک تہاؤ واقع ہے جس کو برگ دودہ (folium vermis) کہتے ہیں۔

دماغ کی زیرین سطح پر اس عضو کے تین حصّوں کے درمیان کا فرق بہت بہتر طور پر نمایاں ہے۔ اس رُخ پر نیم کرّے بھرے ہوئے ابھرے ہوئے اور محدب ہیں اور ایک عمیق وسطی خلا کے ذریعہ الگ ہیں جو پچھلے کٹاؤ سے آگے کی طرف بڑھ جاتا ہے۔ اس خلا کو وادیچۂ دماغ (vallecula cerebelli) کہتے ہیں۔ اور اس کے اگلے حصہ میں لبِ مستطیل واقع ہے۔ اگر لب کو دماغ سے دور ہٹا دیا جائے۔ اور نیم کروں کو اتنا الگ کھینچا جائے کہ وادیچہ کی بالائی حد نمایاں ہو جائے تو یہ دکھائی دیگا کہ یہ حد دودہ کی زیرین سطح سے بنتی ہے، اور یہ کہ دودہ ہر طرف متناظر نیم کرہ سے اُس صاف فجوہ کے ذریعہ الگ ہے جس کو تجویفِ وادیچہ[1] (sulcus vallecularæ) کہتے ہیں۔

[1] جب لبِ مستطیل کو آگے ہٹاتے ہیں اور دماغ کے نیم کرے الگ کر دئے جاتے ہیں تو چوتھے بطین کی سرحلمی چھت

اگر دودہ کا کنارہ اس مقام پر اٹھایا جائے - جہاں یہ دمیغ کے بالائی رخ پر اگلے کٹاو کی پچھلی حد بناتا ہے - اور ساتھ ہی وسطی دماغ آگے کو کھینچا جائے - تو دو ڈورے جسر کے ظہری رخ پر پڑے ہوئے دکھائی دینگے - یہ دمیغ کے بازوانِ رابط (brachia cojuctiva cerebelli) (قدیم نام بالائی ساقچے) ہیں - یہ دمیغ کے سفید مادہ سے نکلتے ہیں، اوپر کو جاتے وقت متدق ہوتے ہیں، اور آخر کار زیرین چار توامی جسموں کے نیچے غائب ہو جاتے ہیں - وہ پتلا پتر جو ان کے درمیان پھیلا ہوا ہے، اگلی لبی نقاب (anterior medullary velum) ہے - یہ نیچے دودہ کے سفید گودے کے ساتھ مسلسل ہے، اور چوتھے بطین کے بالائی حصے کی چھت بنانے میں مدد دیتا ہے - اسکی ظہری سطح سے زیرین چار توامی جسم کے قریب چھوٹے بکرتی (trochlear) اعصاب نکلتے ہیں - 485

ان تجویفوں میں سے بعض جو دمیغ کی سطح پر سے گزرتی ہیں، اور دوسری تجویفوں سے زیادہ عمقی اور لمبی ہیں، ایسے خطے بناتی ہیں جن کو لختے کہتے ہیں - سب درزوں میں نمایاں ترین درز افقی تجویف (horizontal sulcus) ہے -

دمیغ کی افقی تجویف - افقی تجویف آگے وہاں شروع ہوتی ہے جہاں اسکے لب بڑے بڑے بازوانِ جسر (brachia pontis) کو اپنے اندر گھیر لینے کے لئے الگ ہوتے ہیں - اور یہ تجویف دمیغ کے جانبی اور پچھلے کناروں کو عمقی کاٹتی ہوئی دمیغ کے محیط کے گرد گزرتی ہے - افقی تجویف کے ذریعہ دمیغ ایک بالائی اور ایک زیرین حصہ میں منقسم ہے - جن کا مطالعہ الگ الگ ہو سکتا ہے -

دمیغ کی بالائی سطح پر کے لختے - یہ پہلے دیکھ لیا گیا ہے کہ بالائی دودہ کی بالائی سطح ذیلی طور پر منقسم ہے - اس کی قسمتیں اگلے سرے سے شروع ہو کر یہ ہیں :- (۱) لسین (lingula) (۲) مرکزی لختک (۳) قمۂ تل (culmen monticuli) (۴) حدورِ تل (declive monticuli) (۵) برگ دودہ لسین کے سوا ہر ایک حصہ ہر طرف نیم کرہ کی بالائی سطح پر مناظر علاقہ کے ساتھ مسلسل ہے اور ان ضلعوں کے ساتھ مل کر ایک دمیغی لختہ بناتا ہے اس طرح مرکزی لختک جانبی رخ ہر طرف ایک پھیلاؤ میں بڑھ جاتا ہے جس کو جناح (ala) کہتے ہیں - قمۂ نیم کروں کے دو اگلے ہلالی لختکوں کے درمیان ایک وسطی اتصالی ٹکڑا ہے - حدور کا پچھلے ہلالی لختکوں کے ساتھ یہی رشتہ ہے اور برگ دودہ 486

اور اس کو ڈھانکنے والی اُمِّ حنونہ ٹوٹ جاتی ہے - اور اس کے فرش کا زیرین حصہ یعنی چوتھے بطین کی اگلی حد نمایاں ہو جائے گی -

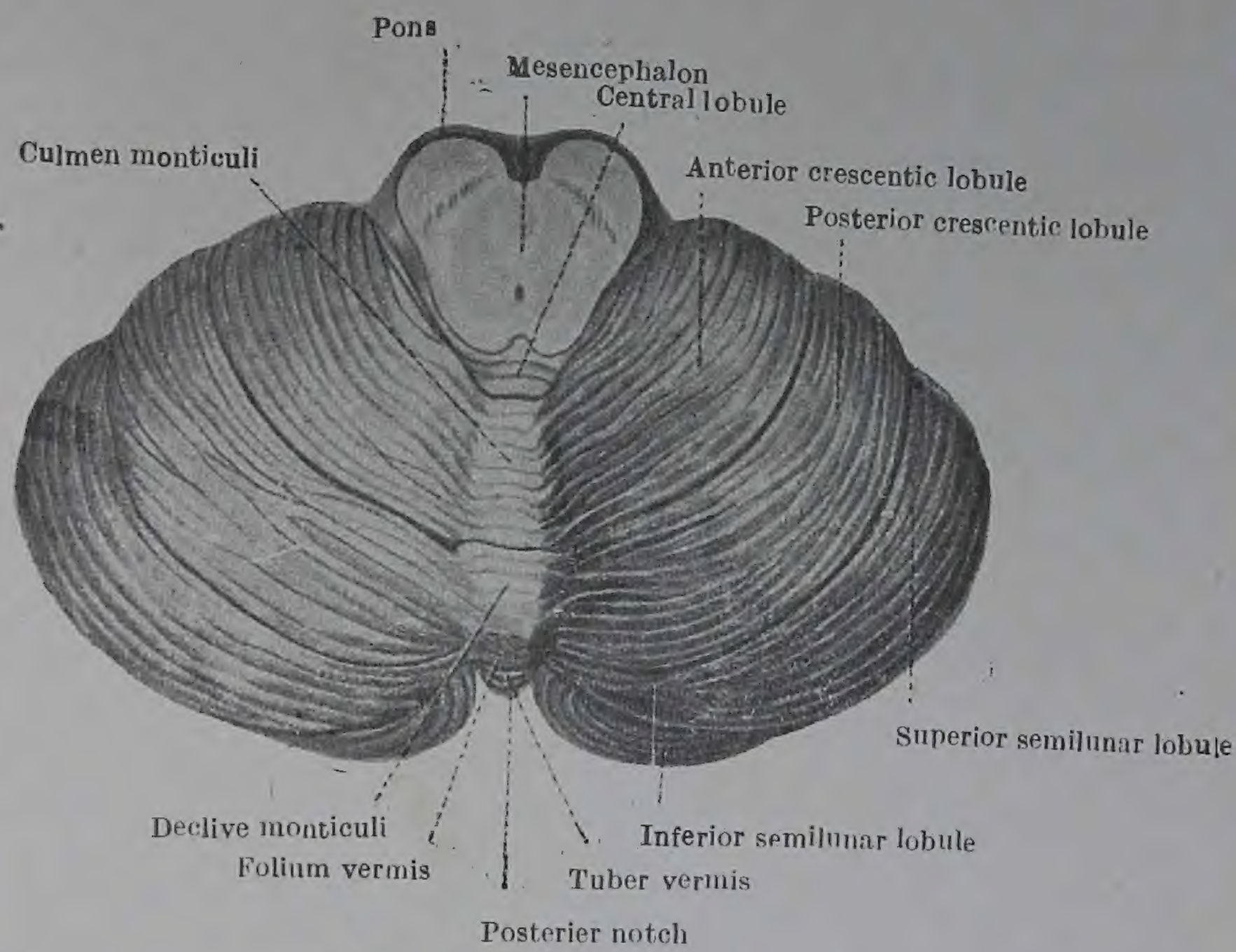

FIG. 196.—Upper surface of the Cerebellum.

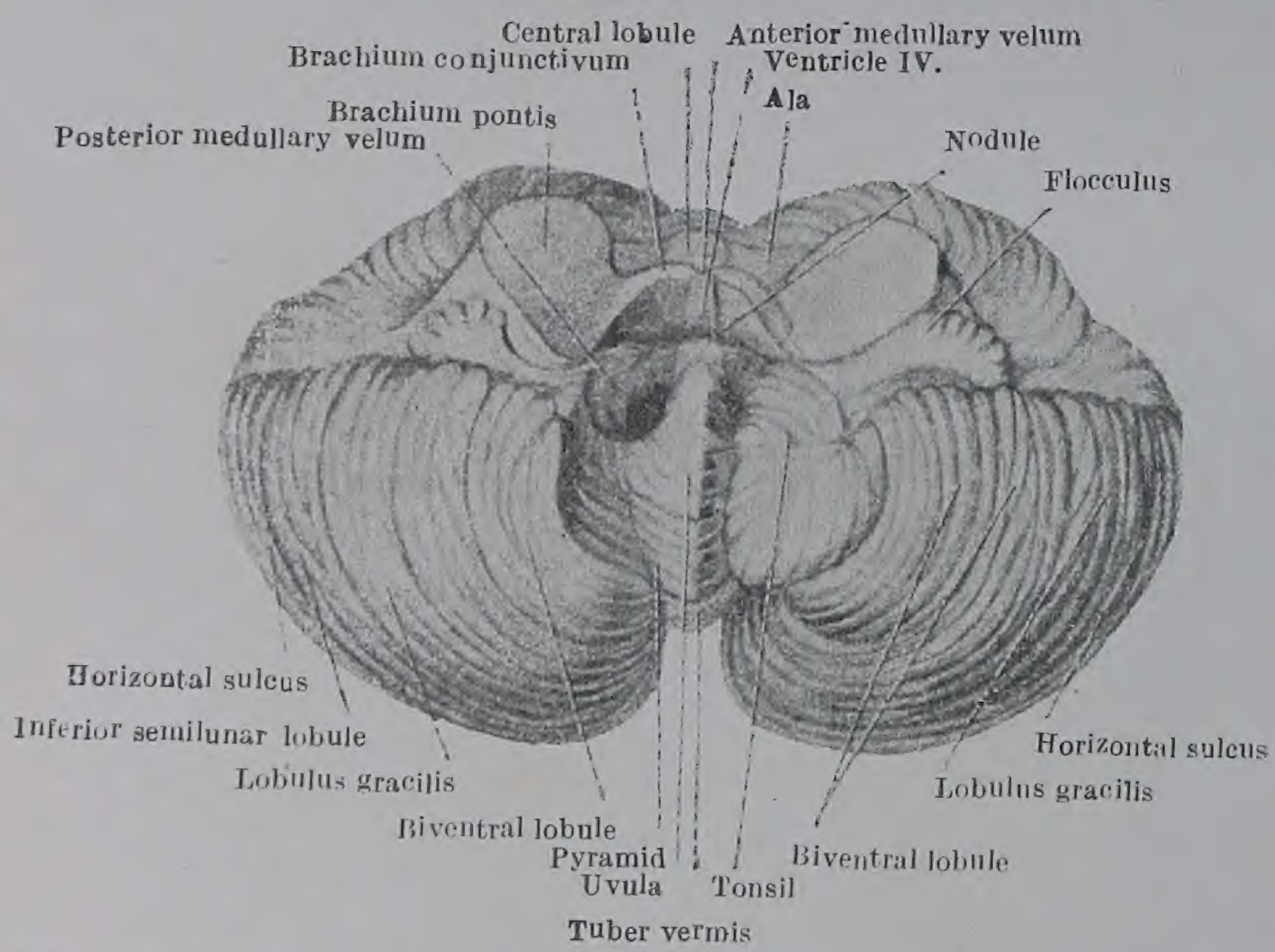

FIG. 197.—Lower surface of the Cerebellum. The tonsil of the right side has been removed so as to display the posterior medullary velum and the furrowed band.

نیم کروں کے بالائی ہلالی لختکوں کے درمیان ایک انصالی بند ہے۔

لسین - یہ اسی وقت دکھائی دیتا ہے کہ اگلے کٹاؤ کی پچھلی حد کو پیچھے کی طرف دھکیل دیا جائے۔ یہ چار یا پانچ چھوٹے پتوں پر مشتمل ہے جو دودہ کے اس رادی مادہ کے ساتھ مسلسل ہے جو اگلے لبی نقاب کی سطح پر بازوانِ رابط کے درمیانی حصل میں اوپر کو بڑھ جاتا ہے۔

مرکزی لختہ اور اسکے اجنحہ (alæ) — مرکزی لختک اگلے کٹاؤ کے پچھلے سرے پر واقع ہے۔ اور قمہ کے ذریعہ بہت کچھ چھپا ہوا ہے۔ یہ ایک چھوٹی سی وسطی پوٹ ہے جو تھوڑی دور جانبی رُخ ہلالی کٹاؤ کے گرد دو پھیلاؤں یعنی اجنحہ (alæ) کی شکل میں بڑھا ہوا ہے۔

لختۂ قمہ (lobus culminis)-قمۂ تل (culmen monticuli) دودہ کے تل (monticulus) کے بالاترین حصے کی چوٹی ہے۔ یہ جانبی رخ ہر طرف متناظر نیم کرہ کے اندر اگلے ہلالی لختک (anterior crescentic lobule) ہو کر بڑھ جاتا ہے۔ یہ نیم کرہ کی بالائی سطح پر سب سے اگلی قسمت ہے۔ دونوں اگلے ہلالی لختک قمۂ تل کے ساتھ مل کر دماغ کے قمہ کا لختہ (lobus culminis cerebelli) بناتے ہیں۔

لختۂ حدور (lobus declivis)-حدورِ تل قمہ کے پیچھے واقع ہے جس سے یہ ایک واضح شق کے ذریعہ الگ ہے۔ اور یہ دودہ کے تل کا ڈھلواں حصہ یا ڈھال بناتا ہے۔ یہ ہر طرف نیم کرہ کے پچھلے ہلالی لختک کے ساتھ مسلسل ہے۔ اور ان تین حصوں کو ملا کر حدوری لختہ (lobus declivis) کہتے ہیں۔

نیم کرہ کی بالائی سطح کے دونوں ہلالی لختک اکثر مل کر مربع لختک (quadrate lobule) کہلاتے ہیں۔

بالائی ہلالی لختہ (قدیم نام لختۂ قمہ (lobus culminis) برگ دودہ دودہ کے بالائی حصہ کا سب سے پچھلا حصہ ہے۔ اور یہ اوپر کی طرف پچھلے کٹاؤ کے قریب افقی شق کو محدود کرتا ہے۔ یہ ایک واحد پتا ہے جس کی سطح یا تو صاف ہوتی ہے یا ناقص النمو ثانوی پتوں کے ذریعہ کُچی ہوئی ہوتی ہے۔ اور یہ نیم کروں کے دو بالائی ہلالی لختکوں کے درمیان ایک انصالی کڑی ہے۔ یہ تینوں حصے مل کر بالائی ہلالی لختہ بناتے ہیں۔ جب برگ دودہ کو نیم کرہ کے ہلالی لختک کے اندر تک جانبی رُخ کھولا جاتا ہے تو یہ بہت پھیلتا ہوا دکھائی دیتا ہے۔ نتیجہ یہ ہے کہ بالائی ہلالی لختہ (lobus semi lunaris superior) ہر طرف ایک وسیع پتے دار قطعہ بناتا ہے جو اوپر افقی تجویف کے پچھلے حصہ کو محدود کرتا ہے۔

دماغ کی زیرین سطح پر کے لختے دودہ کے زیرین حصہ کے مختلف حصوں اور دونوں کروں کی زیرین سطح پر کے متناظر قطعوں کے درمیان کا تعلق تقریباً اتنا واضح نہیں جیسا کہ دودہ کے بالائی حصہ اور نیم کروں کی بالائی سطح پر کے لختکوں کی حالت میں ہے۔

دودہ کے زیرین حصے کی مندرجہ ذیل تقسیمیں پیچھے سے آگے تک پہچانی جا سکتی ہیں (۱) محدبۂ دودہ (tuber

(vermis) (۲) مصرم (۳) لھات (uvula) اور (۴) گرہک (nodule)۔

نیم کرہ کی زیرین سطح پر پانچ لختک انکی درمیانی تجویفوں کی وجہ سے بن جاتے ہیں۔ وہ یہ ہیں (۱) ندف (flocculus)۔ یہ ایک چھوٹا لختک بازوئے جسر کے اوپر واقع ہے (۲) دوشکمی لختک (biventral lobule) جو ندف کے ذرا ہی پیچھے واقع ہے۔ اور ایک شق کے ذریعہ جو اسکی سطح پر سے گزرتا ہے۔ یہ جزوی طور پر دو حصوں میں منقسم ہے۔ (۳) لوزہ (tonsil)۔ یہ ایک گول لختک ہے جو دوشکمی لختک کے وسطانی جانب وادیچہ کو محدود کرتا ہے (۴) زیرین ہلالی لختک دوشکمی لختک کے پیچھے واقع ہے اور نیچے افقی تجویف کو محدود کرتا ہے۔

نیم کروں کے زیرین حصوں کے لختکوں اور دودہ کے زیرین حصہ کے متناظر حصوں سے دمیغ کے زیرین رخ پر کے لختے بنتے ہیں۔

لختۂ گرہک (lobus noduli) میں ہر طرف کی گرہکیں اور ندف اور سفید مادہ کا وہ حد درجہ نازک القصالی پتر جو پچھلا لبی نقاب (posterior medullary velum) کہلاتا ہے شامل ہیں۔

نقاب اس وقت اچھی طرح سے دیکھا نہیں جاسکتا لیکن یہ تقطیع کی آئندہ منزل میں نمایاں ہوگا۔ 488

لختۂ لھات۔ لھات ایک نکونا ابھار ہے جو دونوں لوزوں کے درمیان واقع ہے۔ یہ تجویف وادیچہ کے پار ہر ایک لوزہ کے ساتھ رمادی مادہ کی ایک پست حید کے ذریعہ ملا ہوا ہے جس پر چند اتھلے میزاب بنے ہوئے ہیں اور جس کو اسی واسطے فجوہ دار بند (furrowed band) کہتے ہیں۔ دونوں لوزے اور لھات مل کر لختۂ لھات (lobus uvulæ) بناتے ہیں۔

فجوہ دار بند کو دیکھنے کے لئے ایک طرف کے لوزہ کو نکال دینا ضروری ہوگا پھر پچھلا لبی نقاب (posterior medullary velum) بھی نمایاں ہو جائیگا۔

لختۂ ھرم (lobus pyramidus)۔ یہ ھرم ہر طرف دوشکمی لختک کے ساتھ اس ہلکی حید کے ذریعہ ملا ہوا ہے جو تجویفِ وادیچہ کا تقاطع کرتی ہے اصطلاح لختۂ ھرم ان تین لختکوں کے لئے ہے جو اس طرح ایک دوسرے کے ساتھ ملے ہوئے ہیں۔

لختۂ حدبہ (lobus tuberis) حدبۂ دودہ (tuber vermis) جو زیرین دودہ کا سب سے پچھلا حصہ ہے۔ کئی پتوں کا بنا ہوا ہے جو ہر طرف زیرین ہلالی لختک میں جاتے ہیں۔ لختۂ حدبہ کے تینوں حصے آپس میں جڑے ہوئے ہیں۔ زیرین ہلالی لختک پر سے دو یا کبھی کبھی تین خمدار شق گزرتے ہیں۔ ان میں سب سے اگلا شق دمیغ کی سطح کے ایک تنگ، خمدار حصہ کو الگ کر دیتا ہے، جسے لختک رشیق کہتے ہیں۔

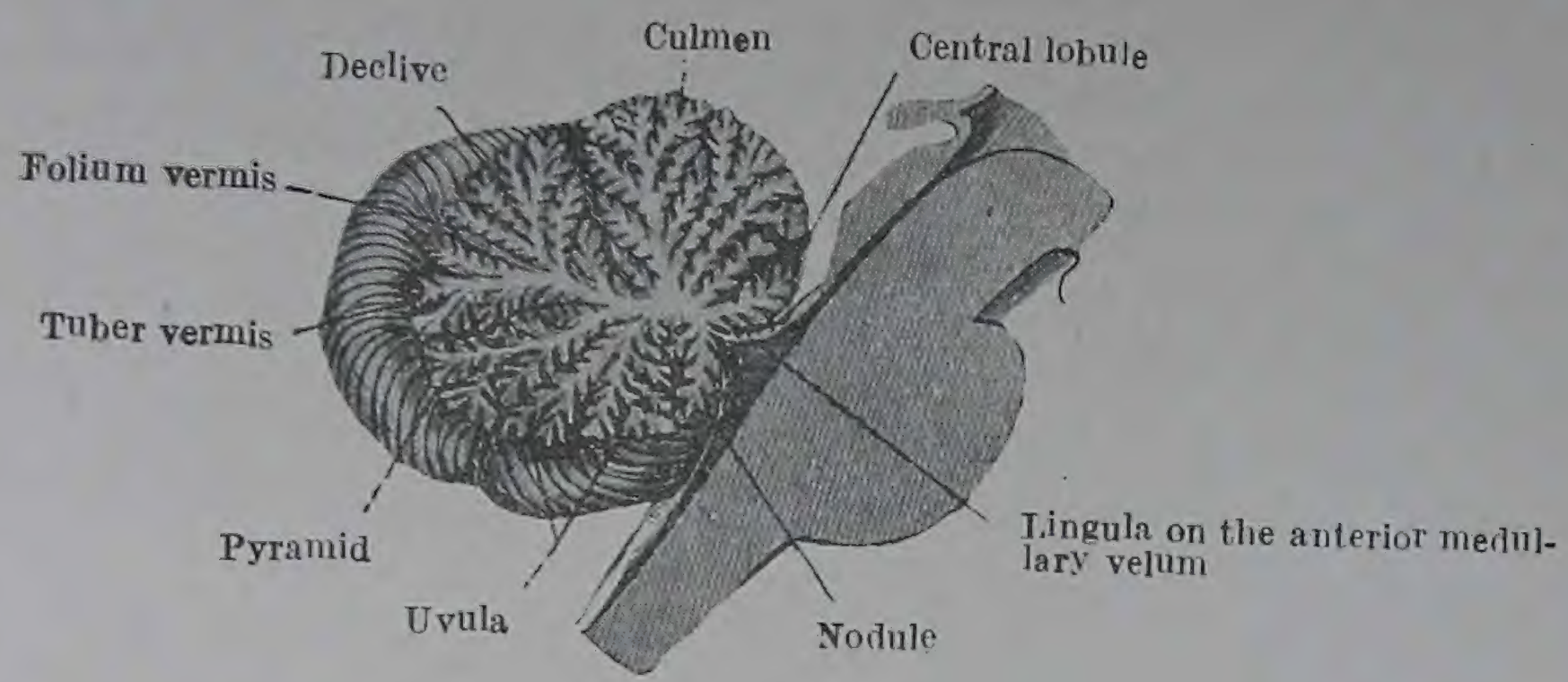

FIG. 198.—Median section through the Vermis of the Cerebellum. (From Gegenbaur.)

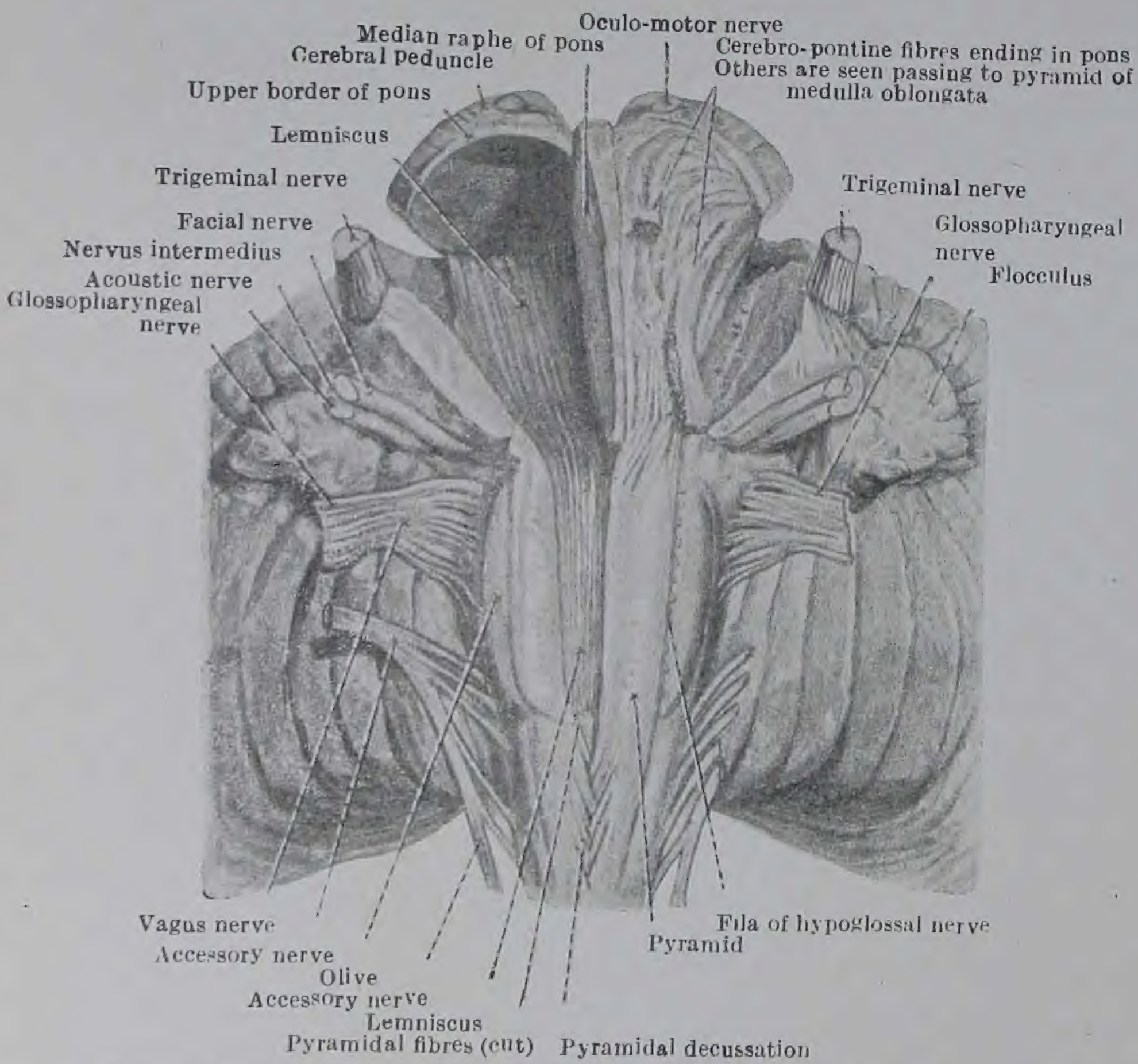

FIG. 199.—Dissection of Pons and Medulla Oblongata to show Pyramidal Fibres and Lemniscus.

تقطیع - اب دماغ کے دو وہ اور دونوں لبی نقابوں (vela) میں سے چوتھے بطین کے اندر تک ایک وسطی شگاف لگانا چاہئے - جب دماغ کے دونوں حصوں کو ذرا سا الگ ہٹاتے ہیں تو چوتھے کا ایک نظارہ ملتا ہے - اس کے علاوہ دونوں لبی نقابوں کے تعلقات اور دماغ کے دونوں ساقچوں کی ترتیب کو زیادہ صاف طور پر سمجھا جا سکتا ہے -

دماغ کا شجر حیات (arbor vitæ) - دماغ کی کٹی ہوئی سطح ایک بہت مخصوص شکل پیش کرتی ہے - سطح پر کار مادی مادہ اندر کے سفید مادے سے بہت نمایاں دکھائی دیتا ہے - اور وہ پورا طریقہ جس سے یہ سطح تجویفوں کے ذریعہ ثانوی اور ثلاثی پتوں میں کٹی ہوئی ہے دکھائی دیتا ہے - سفید مادہ کی مرکزی پوٹ دودہ کے اندر جسم لبی کہلاتی ہے - جسم لبی کے بڑھاؤ مختلف لختکوں میں جاتے ہیں اور وہ شاخیں دیتے ہیں جو ہر ایک پتے کو ایک مرکزی سفید تنا یا گودا دیتی ہیں - اصطلاح شجر حیات اُس شکل کے لئے ہے جو دماغ کے اندر سے ایک تراش بنانے کی وجہ سے پیدا ہوتی ہے (تصویر 198) -

دماغی ساقچے - دماغ کے دونوں ساقچے وہ ساختیں ہیں جو دماغ کو لب مستطیل - جسر اور وسطی دماغ کے ساتھ ملاتی ہیں - یہ تعداد میں ہر طرف تین ہوتے ہیں - یعنی زیرین - وسطی - اور بالائی - یہ سب دماغ کے سفید لبی مرکز کے ساتھ بلا واسطہ ملے ہوئے ہیں - اور اُن ریشوں سے بنے ہوئے ہیں جو اس عضو کے سفید مرکزی جرم میں سے نکلتے یا اس میں داخل ہوتے ہیں -

وسطی ساقچہ (middle peduncle) یا بازوئے جسر تینوں میں سب سے بڑا ہے - یہ جسر کے آڑے ریشوں سے بنتا ہے - اور باقی دو بازوؤں کے جانبی طرف دماغ کے نیم کرہ میں داخل ہوتا ہے - افقی تجویف کے اگلے حصہ کے لب اس کو جگہ دینے کے لئے ایک دوسرے سے بہت زیادہ الگ ہو جاتے ہیں - (تصویر 195) -

زیرین ساقچہ - لب مستطیل کا جبلی الشکل جسم ہے جب یہ لب مستطیل کی پشت کو چھوڑتا ہے تو پیچھے کو خوب مڑتا ہے - اور باقی دونوں ساقچوں کے درمیان دماغ میں داخل ہوتا ہے -

بالائی ساقچے دماغ کے بازوانِ رابطہ ہیں - یہ اُن ریشوں سے بنے ہیں جن کا زیادہ حصہ دماغ کے نیم کرہ کے دنتیلے نوات سے آتا ہے - جب ساقچے دماغ سے نکلتے ہیں تو یہ متناظر وسطی ساقچوں کے وسطانی پہلوؤں کے قریب واقع ہوتے ہیں - ازاں بعد یہ اوپر کو چار توامی اجسام کے زیرین جوڑے کی طرف جاتے ہیں - اول تو یہ چوتھے بطین کے بالائی حصہ کی جانبی حدود بناتے ہیں لیکن جسر کے ظہری رخ پر چڑھتے وقت مستدق ہوتے ہیں - یہاں تک کہ آخر کار چوتھے بطین کے اوپر

لٹکتے ہیں۔ اور اس کی چھت بنانے میں حصہ لیتے ہیں۔ یہ چار توامی ورقہ کی زیریں اکمتوں کے اوجھل غائب ہوتے ہیں۔ اور وسطی دماغ کے اندر ان کے مرکا ذکر پہلے ہی ہو چکا ہے (نفسا دیہ 180, 181, 194, 195 - صفحہ 457)۔

لبّی نقاب - لبی نقاب ساقچوں کے ساتھ بہت قریبی تعلق رکھتے ہیں۔ یہ سفید مادہ کے دو پتلے پتر ہیں جو دمیغ کے سفید مرکزی گودے سے باہر کو نکل آتے ہیں۔ اگلا لبی نقاب دونوں بازوان رابط (بالائی ساقچوں) کے درمیانی فصل کے پار پھیلتا ہے جن کے وسطانی کناروں کے ساتھ یہ بلا واسطہ مسلسل ہے۔ یہ شکل میں تکونا ہوتا ہے۔ اور نیچے دمیغ کے سفید مادہ کے ساتھ مسلسل ہوتا ہے۔ اسکی ظہری سطح پر پھیلا ہوا اور دمیغ کے قشرہ سے آیا ہوا رمادی مادہ کا ایک لسانی شکل کا بڑھاؤ ہے جسکو لسین (lingula) کہتے ہیں۔ اور چار توامی ورقہ کی زیریں اکمتوں (inferior colliculi) کے قریب اس کے جرم سے نکلنے والے دو بکرتی (trochlear) اعصاب ہیں۔

پچھلا لبی نقاب اپنے تعلقات میں کسی قدر زیادہ پیچیدہ ہوتا ہے۔ اس کے تعلقات گرہک (nodule) کے ساتھ وہی ہیں جو اگلا نقاب لسین کے ساتھ ظاہر کرتا ہے۔ یہ سفید مادہ کا ایک وسیع پتلا پتر ہے۔ اتنا پتلا کہ یہ شفاف ہوتا ہے۔ اور گرہک سے اوپر دمیغ کے سفید مرکز سے باہر کو بڑھا ہوا ہوتا ہے یہ اس گرہک سے جانبی رُخ ندف (flocculus) تک جاتا ہے۔ اور اس طرح سے دمیغ کے ان دو چھوٹے حصوں کو ایک دوسرے سے متعلق بنا دیتا ہے۔ اس مقام پر جہاں یہ دمیغ کے سفید مادہ سے نکلتا ہے۔ یہ کہنا تقریباً صحیح ہے کہ یہ اگلے لبی نقاب سے ملا ہوا ہے۔ لیکن جب ان دونوں پتروں کو آگے کی طرف کھوجتے ہیں تو وہ ایک دوسرے سے متبع ہوتے ملتے ہیں۔ اگلا نقاب دمیغ کے بازوانِ رابط کے درمیان اوپر کو چلا جاتا ہے۔ اور پچھلا لبی نقاب نیچے کو گرہک کے گرد مڑ جاتا ہے۔ اور ایک ذرا دبیز آزاد ہلالی کنارے میں ختم ہوتا ہے۔ چوتھے بطین کا کہفہ دونوں نقابوں کے درمیان پیچھے کو جاتا ہے جو اس کے لیے خیمہ جیسی چھت بناتے ہیں۔

معین دماغ کی خاکنائے - اگر تقطیع کار معین دماغ کا امتحان پہلو سے کرے تو وہ یہ پہچانے گا کہ چار توامی ورقہ کے نیچے اور دمیغ کے اوپر ایک خطہ ہے جو پشت کے رُخ اگلے لبی نقاب سے، جانبی طرف بازوانِ رابط سے اور بطنی طرف جسر کے بالائی حصے سے محدود ہے۔ اسی خطہ کو معین دماغ کی خاکنائے کہتے ہیں۔ اس میں چوتھے بطین کا بالائی حصہ واقع ہے۔

چوتھا بطین - یہ بطین شکل میں کسی قدر معین نما ہوتا ہے۔ نیچے کی طرف گاؤدم ہو کر ایک

490

نقطہ بن جاتا ہے اور لب مستطیل کے زیرین حصہ کی مرکزی قنال کے ساتھ مسلسل ہو جاتا ہے۔ اوپر یہ اسی طرح سے تنگ ہو جاتا ہے۔ اور وسطی دماغ کی دماغی مصیف میں مل جاتا ہے۔ اگلی دیوار فرش کہلاتی جسر کی ظہری سطح، اور لب مستطیل کے بالائی حصہ کے بطنی حصے سے بنتی ہے۔ پچھلی دیوار کو چھت کہتے ہیں۔ ہر ایک طرف بطینی کہفہ کے عریض ترین حصہ کا ایک تنگ نوکدار بڑھاؤ جانبی رخ میں متناظر حبلی الشکل جسم کے بالائی حصہ کے گرد جاتا ہے۔ ان بڑھاؤں کو جانبی گوشے کہتے ہیں۔ اور یہ اچھی طرح اس وقت دکھائی دیتے ہیں جب کہ دمیغ کو وسطی مستوی میں کاٹ دیا جائے، اور اس کے نصفوں کو ایک ایک طرف لوٹا دیا جائے۔

چوتھے بطین کی جانبی حد ہر طرف نیچے سے اوپر تک بنوت سفینی لچھی (fasciculus cuneatus) کے بالائی حصہ حبلی الشکل جسم یا دمیغ کے زیرین ساقچہ اور بازوئے جسر یعنی درمیانی ساقچہ اور بازوئے رابط یعنی دمیغ کے بالائی ساقچہ سے بنتی ہے۔

تقطیع۔ ایک طرف بازوئے رابط، بازوئے جسر اور حبلی الشکل جسم (restiform body) کے اندر سے کاٹ دو اور اس طرح دمیغ کے ایک نصف کو الگ کر دو۔ جس کو اس وقت تو الگ رکھ دینا چاہیے لیکن آئندہ کے استعمال کے لئے محفوظ رکھنا چاہیے۔

جب تقطیع پوری ہو جائے گی تو تقطیع کار یہ پہچان سکیں گے کہ چوتھے بطین کے کہفہ کا اگلا حصہ شکل میں معین نما ہے۔ اس سے معین نما حفرہ (rhomboid fossa) بنتا ہے، جو اس بطین کی جانبی حدود سے گھرا ہوا ہے۔ اور آگے جسر اور لب مستطیل کے بالائی نصف کے بطنی حصہ کی ظہری سطح سے بند ہوتا ہے۔ معین نما حفرہ کا صرف زیرین حصہ لب مستطیل میں واقع ہے۔ وسطی حصہ وسطی دماغ میں ہے یعنی یہ دمیغ سے آگے اور جسر کے پچھلے حصہ کے پیچھے واقع ہے۔ اور بالائی حصہ معین دماغ کی خاکنائے (istmus rhombencephali) کے اندر ہے۔

معین نما حفرہ کا زیرین حصہ شکل میں مثلث ہے۔ اور اس کا زیرین زاویہ لب مستطیل کے زیرین حصہ کی مرکزی قنال کے ساتھ مسلسل ہے۔ حفرہ کے اس حصہ کی اگلی حد یا فرش میں بہت سی متدق ہونے والی تجویفیں ہیں اور یہ حفرہ قلم الکتابت (calamus scriptorius) کہلاتا ہے۔ اس حفرہ کے زیرین حصہ کے جانبی کناروں کے ساتھ ساتھ چوتھے بطین کے زیرین حصہ کی

نچی ہوئی چھت کے باقی حصے دکھائی دیں گے۔ یہ نچے ہوئے کنارے چوتھے بطین کے فیتے (tæniæ) ہیں۔ معین نما حفرہ کا وسطی حصہ دو حصوں میں منقسم ہے۔ ایک زیرین چوڑا حصہ جو ہر طرف جانبی رُخ حبلی الشکل جسم (restiform body) کے نیچے اور پیچھے چوتھے بطین کا جانبی گوشہ بن کر بڑھ جاتا ہے۔ حفرہ کے درمیانی حصہ کا بالائی قطعہ جانبی طرف بازوانِ جسر سے محدود ہے۔ اور زیرین حصہ کی نسبت بہت تنگ ہے۔ معین نما حفرہ کا بالائی حصہ جسر کے پیچھے اور بازوانِ رابط کے درمیان واقع ہے۔ اپنے بالائی سرے پر یہ وسطی دماغ کی مصیفِ دماغ کے ساتھ مسلسل ہو جاتا ہے۔

معین نما حفرہ کا فرش یعنی اگلی حد چوتھے بطین کا فرش یعنی اگلی حد ہے اپنی وسعت کے بالائی حصہ میں یہ جسر کی پچھلی سطح سے اور زیرین حصہ میں لبِ متطیل کے بالائی حصّہ کے بطنی حصہ کی پچھلی سطح سے بنتا ہے۔ یہ ایک وسطی تجویف کے ذریعہ جانبی حصّوں میں منقسم ہے جو نیچے قلم الکتابت کے خطہ میں زیادہ عمقی ہے اور اوپر زیادہ انتخلا ہے۔ وسطی تجویف کے ہر طرف وسطانی فراز (eminentia medialis) ہے۔ حفرہ کے بالائی حصّہ میں فرازِ وسطانی فرش کے ہر ایک نصف کو تقریباً بالکل گھیر لیتا ہے۔ حفرہ کے وسطی حصّہ کے بالائی حصّہ میں ایک گول اُبھار یعنی اکمتِ وجہی (colliculus facialis) اسکی سطح پر ظاہر ہوتی ہے۔ اس اکمت کے نیچے فرازِ وسطانی جلد تنگ ہو جاتا ہے۔ اور اس کا آخری گاؤدم حصّہ مثلث زیرلسانی (trigonum hypoglossi) کہلاتا ہے۔ یہ وسطانی ابھار جانبی طرف اُس تجویف سے محدود ہے جس کو تجویفِ تخدیدی (sulcus limitans) کہتے ہیں۔ بالائی حصہ میں تجویفِ تخدیدی کے جانبی کنارے کے ساتھ ساتھ ایک تنگ نیلے سے رنگ کا رقبہ ہے جو مقامِ لاجوردی (locus cœruleus) کہلاتا ہے۔ اس رقبہ کا رنگ رنگ دار خلیوں کے اس تختی مجموعہ کی وجہ سے ہے جن سے رنگ نما جرم (substantia ferruginea) بنتا ہے۔ اکمتِ وجہی (colliculus facialis) کے مقابل تخدیدی تجویف (sulcus limitans) پھیل کر ایک انتخلا حفرہ یعنی بالائی نقرہ (superior fovea) بناتی ہے۔ تجویفِ تخدیدی کا زیرین سرا معین نما حفرہ کے زیرین قطعہ کے بالائی حصّہ کے اندر ایک خاص نشیب یعنی زیرین نقرہ (inferior fovea) میں ختم ہوتا ہے۔ بالائی اور زیرین نقرے اور تجویفِ تخدیدی کے وسطی حصّہ کے جانبی طرف رقبۂ سمعی (area acustica) ہے جو جانبی گوشہ کی طرف جانبی رُخ میں بڑھ جاتا ہے۔ اور شاذ و نادر صورتوں میں ایک ابھار یعنی درنہ سمعی (tuberculum acusticum) اس کی سطح پر نظر آتا ہے۔ زیرین نقرہ سے نیچے وسطانی طرف زیرلسانی مثلث اور جانبی طرف رقبۂ سمعی کے درمیان ایک نشیب دار رمادی رنگ کا مثلث رقبہ واقع ہے، جس کو

جناحِ رمادی (ala cinerea) کہتے ہیں جو ایک اُٹھے ہوئے بنڈل یعنی فاصل لچھے (funiculusum separans) کے ذریعہ فرش کے زیرین حصہ یعنی رقبۂ موخر (area postrema) سے الگ ہے۔ زیرین نقرہ (inferior fovea) سے ذرا اوپر جیدوں یعنی لبی خطوط (قدیم نام خطوطِ سمعی: striæ acusticæ) کا ایک مجموعہ آڑے رُخ میں حفرہ کے فرش کا تقاطع کرتا ہے۔ جانبی طرف یہ ریشے حبلی الشکل جسم کا تقاطع حفرہ کے جانبی کنارے پر کرتے ہیں۔ اور سمعی عصب کی قوقعی (cochlea) جڑ کے ساتھ مسلسل ہو جاتے ہیں۔ اور وسطانی جانب وسطی تجویف میں غائب ہو جاتے ہیں (تصویر 195)۔

چوتھے بطین کی چھت اپنے بالائی رقبہ میں بازوانِ رابط (brachia covjunctiva) کے وسطانی حصوں اور درمیان میں حائل ہونے والے اگلے لبی نقاب سے بنتی ہے۔ اس نقاب پر اوپر سے نیچے اترنے والا لحیم نقاب (frenulum veli) ہے۔ اور اسی خطہ میں بکرتی اعصاب کی چھوٹی جڑیں اس میں سے نکلتی ہیں۔ چھت کے بالائی قطعہ کا زیرین حصہ دمیغ کے لسین (lingula) سے ڈھکا ہوا ہے۔ بطین کے درمیانی قطعہ کی چھت دمیغ کے دودہ کا سفید مادہ ہے۔ اور زیرین حصہ کی چھت استر کرنے والے سرحلمی برغلیفہ (ependyma) اور پچھلے لبی نقاب اور ایک حاجز یعنی اوبکس (obex) پر مشتمل رہ جاتی ہے (دیکھو صفحہ 493)۔

چوتھے بطین کا نسیجۂ مشیمیتی (tela chorioidea)۔ یہ اُم حنونہ کی ایک تہ ہے جو اس کہفہ کے زیرین حصہ کی سرحلمی چھت کو مضبوط کرتی ہے۔ اس کے اور سرحلمہ کے درمیان چھت کے زیرین سرے پر رمادی مادہ کی ایک تہ ہے جس کو اوبکس (obex) کہتے ہیں۔ اوپر کی طرف پچھلے لبی نقاب پر یہ نسیجہ دمیغ کے دودہ کی زیرین سطح والی اُم حنونہ کے ساتھ مسلسل ہو جاتا ہے۔ جانبی طرف یہ نسیجہ ہر ایک پہلو پر حبلی الشکل جسم کے پیچھے جانبی گوشہ کے اوپر بڑھ جاتا ہے اور اس نسیجہ سے اس بڑھاؤ کی دیوار کا زیادہ مضبوط حصہ بنتا ہے۔ چوتھے بطین کے نسیجۂ مشیمیتی کے وسطی حصہ اور دمیغ کے دودہ کی زیرین سطح پر کی اُم حنونہ کے درمیان برکۂ دمیغی لبی (قدیم نام برکۂ اعظم: cisterna magna) واقع ہے (تصویر 141)۔

چوتھے بطین کے نسیجۂ مشیمیتی کے روزن نمو کی ابتدائی منزلوں میں نسیجۂ مشیمیتی اور برغلیفہ ایک مسلسل تہ بناتے ہیں لیکن ایک بعد کی منزل میں ان میں تین روزن ظاہر ہوتے ہیں۔ ان میں سے ایک روزن یعنی چوتھے بطین کا وسطانی روزن (apertura medialis ventriculi quarti) (قدیم نام روزن مجندی: Magendie) اوبکس کے ذرا اوپر بطین کے زیرین زاویہ پر واقع ہے۔ اور اسکے اندر سے چوتھے بطین کا کہفہ زیر عنکبوتی فضا کے دمیغی لبی حصہ کے ساتھ راہ رکھتا ہے۔ باقی دو روزن جانبی گوشوں کے راسوں پر لسانی بلعومی

493

اعصاب کے ریشوں کے عین پیچھے واقع ہیں۔

چوتھے بطین کے عنکبوتی ضفیرے۔یہ ضفیرے برغلیفہ کے انغماوات (invaginations) ہیں جو نسیجہ مشیمیتی کی عرقی الطانوں کیوجہ سے بنتے ہیں۔بطین کے زیرین حصہ میں ان سے دو متوازی بند بنتے ہیں جن میں سے ایک ایک بند وسطی مستوی کے ہر طرف ہوتا ہے۔اور ان کے زیرین سرے وسطی سوراخ میں سے باہر برزکرتے ہیں۔نسیجہ مشیمیتی کے بالائی حصہ پر یہ ضفیرے آپس میں راہ رکھتے ہیں۔اور پھر ہر ایک ضفیرہ جانبی رخ متناظر جانبی گوشے میں چلا جاتا ہے۔اور ان کے جانبی سرے جانبی گوشوں میں سے باہر برزکرتے ہیں۔

تقطیع۔اب تقطیع کار کو اپنی انگلیاں دمیغ کے اُس نصف کی افقی تجویف میں ڈالنی چاہئیں جو ابھی تک لب مستطیل اور جسر سے ملی ہوئی ہے۔اور دمیغ کے بالائی حصہ کو زیرین حصہ سے الگ کر دینا چاہیئے۔اس عمل کے ذریعہ وہ طریقہ معلوم ہو جائیگا جس سے ساقچے سفید لبی مرکز میں داخل ہوتے ہیں۔ اور کسی حد تک ان کے ریشوں کی عام تقسیم بھی دکھائی دے جائیگی۔

اب دمیغ کے باقی حصوں کو خاکنائے جسر اور لب مستطیل سے الگ کرنے کے لئے ساقچوں کو ان مقامات پر کاٹ دو جہاں یہ مرکزی سفید مادہ میں داخل ہوتے ہیں۔پھر ایک افقی تراش عضو کے دوسرے نصف میں بنانی چاہیئے جو اسکی زیرین سطح کی نسبت بالائی کے زیادہ ہی قریب ہو۔یہ تراش دنتیلے نوات (nucleus dentatus) کو واضح کر دیگی۔

494 **دنتیلا نوات** (nucleus dentatus)۔یہ رمادی مادہ کا ایک مجموعہ ہے جو دمیغ کے نیم کرے کے سفید لبی مرکز میں دبا ہوا ہے۔اس کی شکل اُس نوات کے بہت مشابہ ہے جو لب مستطیل کے زیتون میں واقع ہے۔یہ رمادی مادہ کا ایک پتلا پتر ہے جو تراش بنانے پر ایک ایسا لہردار خط سا دکھائی دیتا ہے جو اپنے اوپر اس طرح بل کھا گیا ہو کہ ایک سلوٹ دار رمادی کیسہ بنائے جس کا ایک منہ وسطی مستوی کی طرف کھلا ہوا ہو۔بیشتر ایسے ریشے جن سے بازوان رابط بنتے ہیں، اسکے منہ سے نکلتے ہیں۔

اور بھی چھوٹے چھوٹے الگ رمادی مادہ کے نوات دمیغ کے لبی مرکز میں موجود ہیں۔وہ یہ ہیں سداد شکل نوات (nucleus emboliformis) جو دنتیلے نوات کے ناف (hilum) کے قریب واقع ہے۔گلوب نما نوات (nucleus globosus) سداد شکل نوات سے وسطانی ہے اور قمی نوات (nucleus fastigii) یا چھت کا

نوات (roof-nucleus) جو چوتھے بطین کے کہفہ کے اوپر سفید مادہ میں واقع ہے عموماً یہ نوات اس نمونہ میں جو تشریحی کمرہ میں ملتا ہے، ظاہر نہیں کئے جا سکتے۔

تقطیع - وسطی دماغ کے زیرین حصہ کو ایسے بالائی حصہ کے ساتھ ملا کر رکھو جس میں اُن حرکی ریشوں کا محل جو نیم کرہ کے قشرہ سے اندرونی کیسہ کی پچھلی قسمت کے اگلے حصہ میں سے اترتے ہیں، پہلے ہی متعین ہو چکا ہو۔ ان حرکی ریشوں کا محل وسطی دماغ کے زیرین حصہ کے قاعدہ ساقچہ میں دیکھو۔ ان کا بیشتر حصہ درمیانی $\frac{3}{5}$ میں واقع ہے۔ ایک طرف اس حرکی قطعہ کا تعاقب نیچے کے رُخ میں جسر کے بالائی کنارے تک کرو۔ پھر جسر کے اوپری آڑے ریشوں کو نکال دو۔ اور حرکی قطعہ کو نیچے کے رخ جسر کے اندر سے کھوجو۔ جسر کے زیرین کنارے پر یہ قطعہ لب مستطیل کے ہرم کے بطنی (اگلے) حصہ کے ساتھ مسلسل ملیگا۔ تقطیع کار کو یہ جاننا چاہئے کہ جب اس قطعہ کو نیچے کے رُخ جسر کے اندر سے کھوجتے ہیں تو یہ جسامت میں کسی قدر گھٹ جاتا ہے[1]۔ یہ کمی اس وجہ سے ہوتی ہے کہ بعض ریشے اس قطعہ کو چھوڑ دیتے ہیں۔ اور وسطی متوی کے پار ہو کر سمتِ مقابل کے دماغی حرکی اعصاب کے نواتوں کو جاتے ہیں۔ یہ دیکھو کہ جب حرکی قطعہ لب مستطیل کے زیرین سرے پر پہنچتا ہے تو اس کے بیشتر ریشے دوسری طرف جا کر شوکی لب کے اُس طرف کے جانبی لچھے کی جانبی دماغی نخاعی لچھی بناتے ہیں۔

اس حرکی قطعہ کو وسطی دماغ کے زیرین حصہ اور جسر اور لب مستطیل میں سے نکال دو۔ اور مندرجہ ذیل ساختوں کو دیکھو جو اس سے ظہری طرف واقع ہیں (۱) وسطی دماغ میں ایک سیاہ لون تہ یعنی جرم سیاہ (substantia nigra) (۲) جسر میں اُن آڑے ریشوں کی ایک عمقی تہ جن سے جسم منحرف نما (corpus trapezoideum) بنتا ہے (۳) لب مستطیل میں ان طولی سفید ریشوں کا ایک بند جن سے اس لمبے ڈورے کا ایک حصہ بنتا ہے جس کو وسطانی معصب (medial lemniscus) کہتے ہیں۔

وسطانی معصب (medial lemniscus) لب مستطیل کے زیرین حصہ میں وسطانی معصب اُن ریشوں پر مشتمل ہے جو شوکی لب کے جانبی اور اگلے لچھوں سے وہاں پر اوپر چڑھے ہیں۔ جہاں ان سے وہ قطعات بنتے ہیں جن کو جانبی اور اگلی نخاعی عرشی لچھیاں (spino-thalamic fasciculi)

---

[1] تقطیع کار کو یہ جاننا چاہئے کہ دوسرے ریشے جو جسر کے نواتوں کے گرد جسر میں ختم ہوتے ہیں، حرکی ریشوں سے تعلق رکھتے ہیں۔

کہتے ہیں۔ لبِ مستطیل کے بالائی حصّہ میں نخاعی عرشی لچھیاں اُن ریشوں کے ذریعہ ملی ہوئی ہوتی ہیں جو سمتِ مخالف کے رشیق نوات (nucleus gracilis) اور سفینی نوات (nucleus cuneatus) سے آتے ہیں۔ رشیق نوات اور سفینی نوات اپنی ہم نام لچھیوں کے بالائی سروں میں واقع ہیں۔ اور وہ ریشے جو ان میں سے نکل کر سمت مخالف کے معصب کو جاتے ہیں۔ اسی قسم کے ان ریشوں کے ساتھ زیتونی اجسام (olivary bodies) کے درمیانی خطہ میں تقاطع کرتے ہیں جو مخالف رشیق اور سفینی نواتوں سے آتے ہیں۔ اور جب تقاطع کرتے ہیں تو معصبوں کا تقاطع (decussation of the lemnisci) یا بین زیتونی (interolivary) تقاطع بناتے ہیں (تصویر 201)۔ 496

اُن ریشوں کے علاوہ جو نخاعی عرشی لچھیوں اور سمتِ مخالف کے رشیق نوات اور سفینی نوات سے نکلتے ہیں، معصب (lemniscus) میں جبکہ یہ ابھی لبِ مستطیل ہی میں ہوتا ہے، سمتِ مخالف کے دماغی اعصاب کے حسّی نواتوں کے ریشے آملتے ہیں۔

معصب کا وہ حصہ جو لبِ مستطیل میں ملتا ہے، وسطانی معصب (medial lemniscus) کہلاتا ہے۔ یہ جسر میں سے ہو کر وسطی دماغ تک جاتا ہے جہاں اسکے ریشوں میں سے بہت سے ریشے بالائی اکمت میں ختم ہوتے ہیں۔ لیکن بعض ریشے اور بھی اوپر جاتے ہیں، اور اسی طرف کے عرشہ میں ختم ہوتے ہیں۔ جیسے جیسے وسطانی معصب جسر میں سے چڑھتا ہے، یہ مخالف سمت کے حسی دماغی اعصاب کے نواتوں سے فالتو ریشے وصول کرتا ہے۔ فالتو ریشوں میں سے بیشتر ریشے جسم منحرف نما میں سے ہو کر معصب کو جاتے ہیں۔ اور وہ ریشے جو مخالف سمعی عصب کی فوقی سمت کے نوات سے آتے ہیں، وسطی معصب کے جانبی کنارے پر ایک مقام حاصل کر لیتے ہیں، اور ایک کم و بیش الگ بنڈل بناتے ہیں جو جانبی معصب (lateral lemniscus) کہلاتا ہے۔ جسر کے بالائی حصہ کے خطہ میں جانبی معصب کے ریشے ظہری رخ مڑتے ہیں۔ اور جسر کے بالائی کنارے سے نکل کر یہ ریشے دماغ کے بازوان رابط کے بالائی حصہ کی جانبی سطح سے اوپری طور پر دوسری طرف جاتے ہیں (تصویر 194) اور چار توامی درقہ کی زیرین اکمت اور زیرین بازو اور وسطانی توامی جسم (medial geniculate body) کے نیچے غائب ہو جاتے ہیں۔ یہ زیرین اکمت کے خلیوں اور وسطانی توامی جسم کے خلیوں کے قریب ختم ہوتے ہیں جہاں سے سمعی شعاعات جن کو پہلے دیکھ چکے ہیں (صفحہ 474) بالائی صدغی تزریر کو جاتی ہیں۔

تقطیع - معصب کو اوپر کے رُخ کھودنے کے لئے جسر کے عمقی آڑے ریشوں اور وسطی دماغ کے جرمِ سیاہ (substantia nigra) کو نکال دینا ضروری ہے۔ جب تقطیع کار یہ تقطیع کریگا تو وہ یہ دیکھیگا کہ (۱) معصب جسر کے زیرین حصہ میں مخالف سمت کے حسی دماغی اعصاب کے نواتوں سے ریشوں کے چڑھ آنے کی

وجہ سے چوڑائی میں زیادہ ہو جاتا ہے (۲) جسر کے بالائی حصہ میں جس جگہ جانبی حصہ زیرین اکمت میں جانے کے لئے اس کو چھوڑتا ہے، معصب اپنی چوڑائی میں گھٹ جاتا ہے۔

معصب کے محل اور تعلقات کو جہاں تک ممکن ہو واضح کر چکنے کے بعد تقطیع کار کو دمیغ کے بازوئے رابط (brachium conjunctivum) کی طرف لوٹنا چاہئے، اور اسکے تعلقات کو واضح کرنے کی کوشش کرنی چاہئے۔ اسکو بہت آسانی سے پہچان سکتے ہیں، کیونکہ یہ چوتھے بطین کے بالائی حصہ کی ظہری جانبی حد میں جسر کے بالائی حصہ کے پیچھے واقع ہے۔ وہاں پر اسکے مقام کا تعین کرنا چاہئے اور وہاں سے اسکو پیچھے کی طرف اسی جانب کے دمیغی نیم کرہ کے اندر دنتیلے نوات تک کھوجنا چاہئے۔ اور آگے کی طرف جانبی معصب کے وسطانی جانب اور زیرین اکمت سے بطنی جانب گزر کر دماغی ساقچہ کے غطائی حصہ میں کھوجنا چاہئے جب ریشوں کو وسطی دماغ کے اندر کھوجا جائیگا تو یہ سمتِ مخالف کے متناظر ریشوں تک پہنچتے ہوئے ملینگے جن کے ساتھ یہ ریشے وسطی دماغ کے زیرین حصہ میں وسطانی معصب سے ظہری وسطانی طرف تقاطع کرتے ہیں۔ تقاطع کرنے کے بعد یہ ریشے اوپر کی طرف سمتِ مخالف کے سُرخ نوات تک جاتے ہیں، جہاں ان کی بیشتر تعداد ختم ہو جاتی ہے۔

جب مذکورہ تقطیعیں مکمل ہو جائیں تو تقطیع کار کو لبِ مستطیل اور جسر کے مخالف نصف کے اندر سے آڑی تراشوں کا ایک سلسلہ لگانا چاہئے۔ یا اس سے بھی بہتر کسی اور نمونے کے سارے جسم میں سے نشتر طیکہ یہ دستیاب ہو۔ تراشوں کے ایسے سلسلہ میں وہ ان نکات میں سے بعض کو دیکھ سکے گا جن کا ذکر اب ہونے کو ہے، لیکن اُن امور میں سے جن کا یہاں ذکر ہے، بیشتر امور صرف خاص طور پر تیار شدہ اور توشیہ کردہ تراشوں میں بخوبی دیکھے جا سکتے ہیں۔

لبِ مستطیل کی اندرونی ساخت - جب لبِ مستطیل کے بالائی حصہ میں سے آڑی تراشیں بنائی جاتی ہیں تو ایک مدھم خط جس کو وسطی سیون کہتے ہیں، وسطی مستوی میں دکھائی دیتا ہے۔ یہ لبِ مستطیل کو دو بالکل مشابہ نصفوں میں تقسیم کرتا ہے۔ یہ سیون ان ریشوں کے گہرے تقاطع سے بنتی ہے جو مخالف سمتوں میں جاتے ہیں۔

لبِ مستطیل کا ہر ایک نصف مندرجہ ذیل سے بنا ہے (ا) سفید مادے کے ڈورے (ب) رمادی مادہ جو شوکی لب کے رمادی مادہ کے حصوں کے لبِ مستطیل کے اندر براہ راست اطانتوں کی شکل میں اور نیز الگ الگ پوٹوں کی شکل میں موجود ہے جو شوکی لب میں ظاہر نہیں کی گئیں (ج) جالدار تشکیل (formatio reticularis)۔ یہ ایک جرم ہے جو رمادی مادہ سے بنا ہے۔ جو ان ریشوں کے ذریعہ جو اس کے اندر مختلف رخوں میں گزرتے ہیں۔ بڑے بڑے ٹکڑوں میں تقسیم ہو جاتا ہے اور (د) عصبی سریش (neuroglia)۔ سفید مادہ شوکی لب کے مثل زیادہ تر سطح پر پھیلا ہوا ہے۔ اور خاکستری مادہ اندرون میں۔

لیکن لبِ مستطیل کے کھلے ہوئے حصّے میں رمادی مادہ اس کے ظہری حصہ میں سطح پر آتا ہے اور اوبکس بناتا ہے (صفحہ 496)۔

جب شوکی لب کے رمادی مادہ کو لبِ مستطیل کے اندر تک اوپر کی طرف کھوجتے ہیں تو اِسکی ترتیب میں بہت سی عجیب تبدیلیاں ظاہر ہوتی ہیں۔ بڑے فانہ نما رشیق اور سفینی لچھیوں کی جسامت میں زیادتی ہونے کی وجہ سے رمادی مادہ کے پچھلے ستون جانبی طرف دَب جاتے ہیں۔ یہاں تک کہ وہ جلد ایک ایسا مقام اختیار کرتے ہیں جو وسطی مستوی سے زاویہ قائمہ پر واقع ہے۔ اس کے ساتھ ہی رمادی مادہ کے سفینی اور رشیق نواتی ستون جو پچھلے ستون کے قاعدی حصّے سے نکلتے ہیں۔ اور ہمنام ڈوروں کے نیچے واقع ہوتے ہیں، نمودار ہونا شروع کرتے ہیں۔ ان نواتوں کے عمقی رخوں سے ایسے ریشے جو ان کے اندر شروع ہوتے ہیں۔ پچھلے رمادی ستون کی گردن کے اندر سے پیش وسطانی رخ میں نکلتے ہیں۔ تاکہ بطنی وسطی سیون تک پہنچ جائیں۔ اور جب یہ بطنی رُخ میں گزرتے ہیں تو پچھلے رمادی ستون کے سر کو قاعدی حصہ سے جدا کرتے ہیں۔ رمادی ستون کا قاعدی حصہ مرکزی قنال کے قریب رہتا ہے۔ لیکن سر اور جلاٹینی جرم (substantia gelatinosa) سطح کے قریب رہتے ہیں۔ اور لبِ مستطیل کے زیرین نصف کے بالائی حصّہ کی طرف سر بڑا ہو جاتا ہے۔ اور سطح پر ایک اُبھار بناتا ہے جس کو پہلے ہی درنۂ رمادی (tuberculum cinereum) کے نام سے دیکھا جا چکا ہے (صفحہ 481)۔

وہ ریشے جو نواتِ رشیق اور نواتِ سفینی کے خطیوں سے نکلتے ہیں۔ اور پچھلے رمادی ستون کی گردن کے اندر سے گزرتے ہیں، اندرونی محراب دار ریشے کہلاتے ہیں۔ یہ ریشے مری لچھی کے عمقی یا ظہری رخ پر سیون تک پہنچتے ہیں۔ اور وسطی مستوی میں زیتونوں کے لیول پر پہنچکر سمتِ مخالف کے جوابی ریشوں کے ساتھ ایک مکمل تقاطع بناتے ہیں جو معصب کا تقاطع یا حسی تقاطع (decussation of the lemniscus or sensory decussation) کہلاتا ہے۔ جب اندرونی محراب دار ریشے لبِ مستطیل کے مخالف طرف پہنچتے ہیں تو یہ اوپر کو مڑتے ہیں اور نخاعی عرشی لچھیوں کے ریشوں سمیت جو شوکی لب کے جانبی اور اگلے لچھوں میں سے نکل کر صعود کرتی ہیں۔ ایک خوب واضح طولی قطعہ بناتے ہیں جو وسطانی معصب کہلاتا ہے۔ 498

وسطانی معصب (lemniscus) یا بندک (fillet) سیون کے قریب ہی اھرامی حرکی لچھی کے ظہری رخ پر سیون کے قریب واقع ہے۔ 499

رمادی مادہ کا اگلا ستون اِسی طرح سے جانبی دماغی نخاعی لچھی کے ریشوں کے ذریعہ تقسیم ہو جاتا ہے جبکہ یہ ایک حزم سے لبِ شوکی کی مخالف سمت کے جانبی لچھے کو جاتی ہے۔ کٹے ہوئے اگلے رمادی ستون کا قاعدی حصہ مرکزی قنال کے قریب رہتا ہے لیکن سر ہٹ جاتا ہے اور ظہری جانبی رخ میں لبِ مستطیل کے جانبی رقبہ میں دھکیل دیا جاتا ہے۔ وہاں یہ رمادی مادہ کے اگلے ڈوروں کے ساتھ مسلسل ہو جاتا ہے جن کو نواتِ مبہم (ambiguus) اور نواتِ جانبی کہتے ہیں۔

لبِ مستطیل کے طول کے نصف کے قریب مرکزی قنال جو آہستہ آہستہ ظہری سطح کے قریب پہنچتی جاتی ہے،

FIG. 200.—Section through the lower part of the Medulla Oblongata of the Orang.

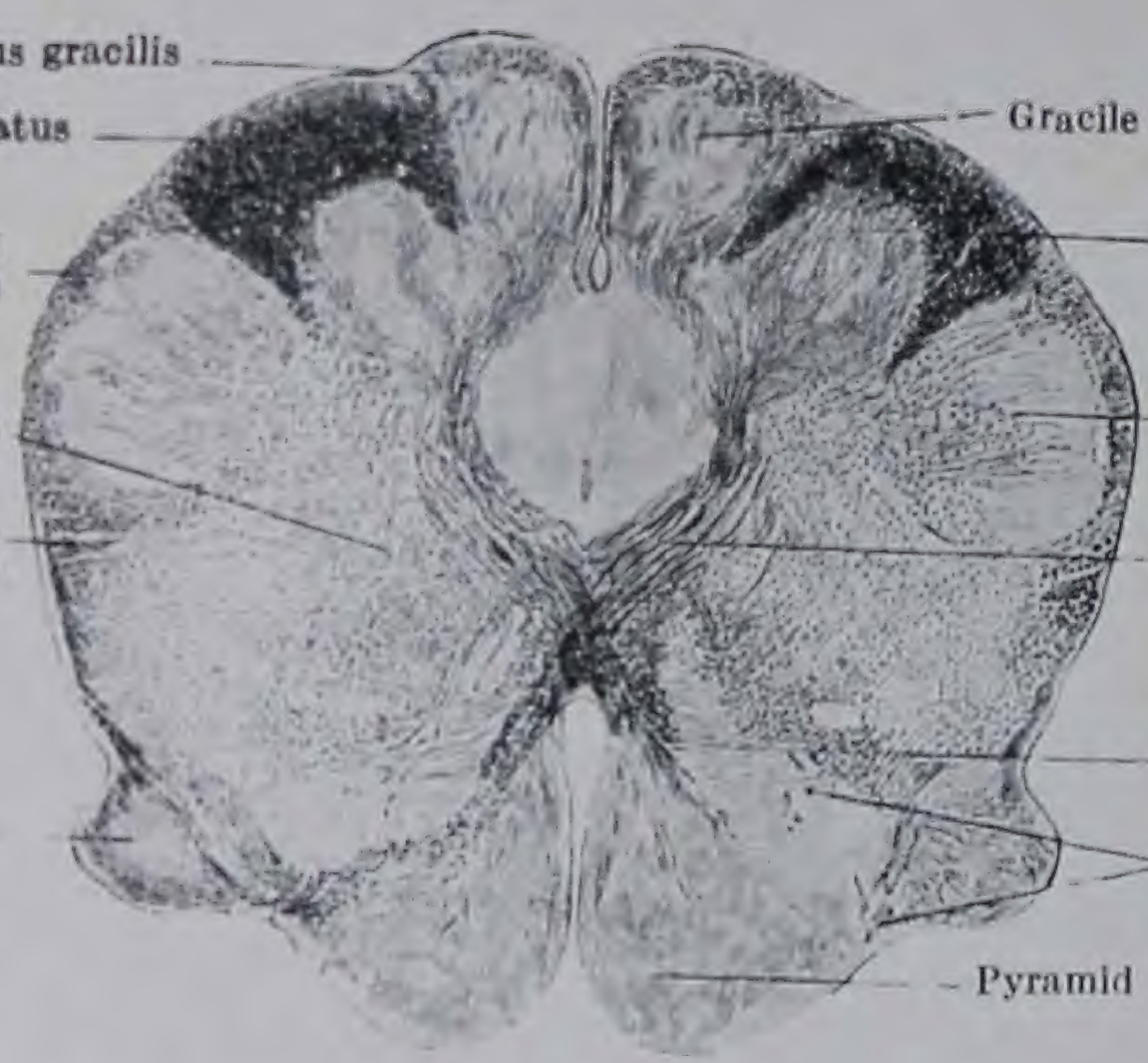

FIG. 201.—Transverse section through the lower part of the Medulla Oblongata of a full-time Fœtus, above the Decussation of the Pyramids, treated by the Weigert-Pal method. The grey matter is white, and the medullated strands of nerve fibres are black.

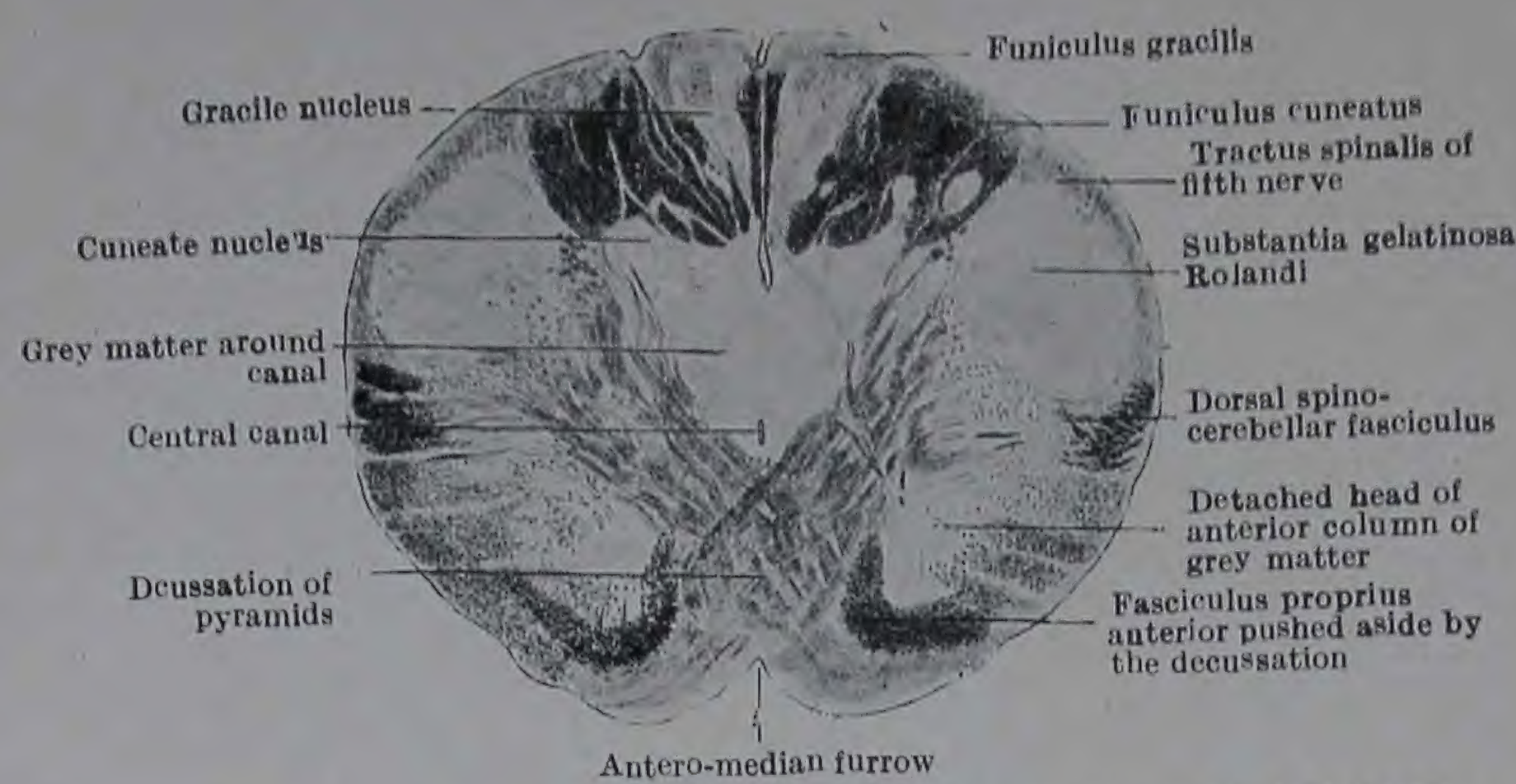

FIG. 202.—Transverse section through lower end of the Medulla Oblongata of a full-time Fœtus, treated by the Weigert-Pal method. The grey matter is therefore bleached white; whilst the medullated tracts are black.

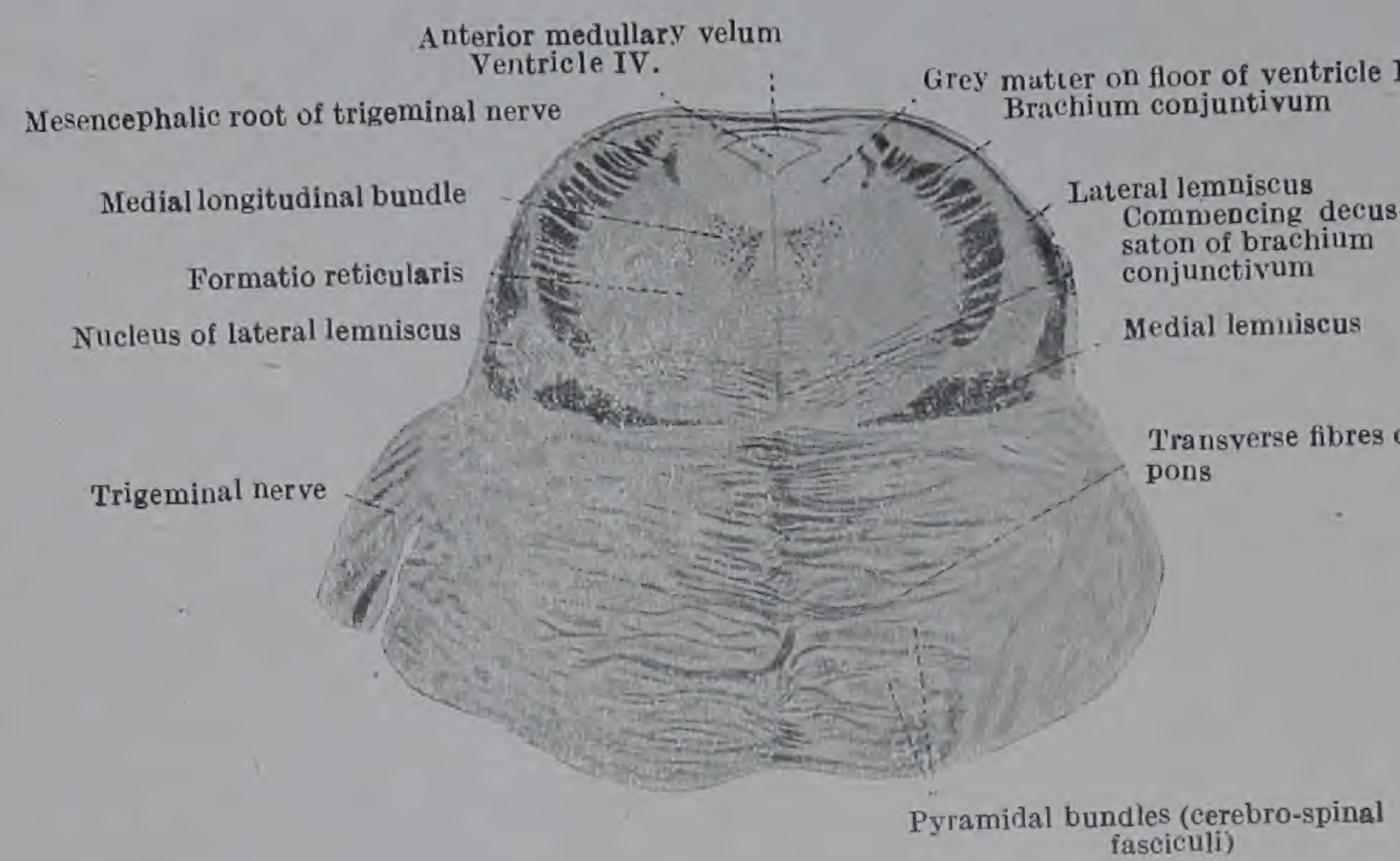

FIG. 203.—Transverse section through the upper part of the Pons of the Orang.

چوتھے بطین کے کہفہ میں کھلتی ہے۔ اور پچھلے رمادی ستونوں کے باقی حصے جو زیادہ نیچے لیول پر اس کو گھیرتے ہیں، بطین کے فرش پر ایسے طور سے پھیلے ہوئے ہیں کہ وہ حصہ جو شوکی لب کے رمادی ستون کے قاعدی حصے کے متناظر ہے، وسطی متوی کے قریب واقع ہے اور وہ حصہ جو شوکی لب کے پچھلے رمادی ستون کے قاعدہ کا نمائندہ ہے، زیادہ جانبی مقام پر واقع ہے۔ اس لئے زیر لسانی عصب، جو ایک حرکی عصب ہے، وسطی متوی کے قریب رمادی مادہ سے نکلتا ہے، جو حرکی یا اگلے رمادی ستون کے اوپر کے رخ ایک بڑھاؤ ہے۔ اور لسانی بلعومی اور تائیہ اعصاب جو زیادہ تر حسی اعصاب ہیں، لب مستطیل کے زیادہ جانبی طرف واقع ہونیوالے اُس رمادی مادہ کے تعلق میں ختم ہوتے ہیں جو لب کے پچھلے رمادی ستون کے قاعدہ سے اوپر کی طرف بڑھ جاتا ہے۔

جہاں مرکزی قنال چوتھے بطن کے کہفہ میں کھلتی ہے اور پچھلے رمادی ستونوں کے قاعدی حصے جانبی رخ ہٹ گئے ہیں، وہاں پر اس قنال کی ظہری دیوار کا بر غلیفی (ependymal) سرحلمہ پھیل کر وسیع سرحلمی جھلی بناتا ہے جس سے چوتھے بطین کے زیرین حصہ کی چھت بنتی ہے۔

لب مستطیل کے بالائی حصہ کی ہر ایک تراش، زیر لسانی عصب کی جڑوں، اور تائیہ اور لسانی بلعومی اعصاب کی جڑوں کے ذریعہ وسطانی، جانبی اور ظہری حصوں میں منقسم ہے۔ وسطانی حصہ زیر لسانی عصب کی جڑ کے ریشوں اور وسطی سیون کے درمیان واقع ہے۔ یہ زیادہ تر سفید ریشوں سے بنا ہے، لیکن اسکے بطنی رخ پر پیش وسطی درز کے قریب بیرونی محراب دار ریشوں کا نوات ان ریشوں میں دبا ہوا واقع ہے۔ اور اصرامی لچھی کے ظہری رخ کے جانبی حصہ پر عصبی خلیوں کا ایک قطعہ ہے جس کو وسطانی معین زیتون (medial accessory olive) کہتے ہیں۔

وسطانی رقبہ کے عصبی ریشے طولی یا آڑے یا ترچھے ہوتے ہیں۔ طولی ریشے چار بڑے ریشے بناتے ہیں۔ بطنی طرف یہ ہرمی لچھی (pyramidal faciculus) بناتے ہیں اور ہرمی لچھی کے ذرا ظہری جانب یہ وسطانی معصب بناتے ہیں۔ معصب کے پیچھے سقفی نخاعی (tecto-spinal) ریشے ہیں۔ اور یہاں سے بھی زیادہ ظہری رخ چوتھے بطین کے فرش کے رمادی مادہ کے عین نیچے وسطانی طولی لچھی ہے۔ وسطانی معصب نخاعی عرشی لچھیوں کے اُن ریشوں سے بنتا ہے جو شوکی لب کی جانبی اور اگلی لچھیوں سے اوپر کو بڑھ جاتے ہیں۔ اور نیز اندرونی محرابی ریشوں سے بنتا ہے جو دوسری طرف کے رشیق اور سفینی نواتوں سے آتے ہیں۔ سقفی شوکی ریشے چار توامی ورقہ سے شوکی لب کو جاتے ہیں۔ وسطانی طولی لچھی نیچے کی طرف شوکی لب کی اصلی اگلی لچھی (faciculus anterior proprius) کے ساتھ مسلسل ہے۔ یہ لب جسر اور وسطی دماغ میں سے ہو کر زیر عرشی (subthalamic) خطہ کو جاتی ہے۔ اور دماغی اعصاب کے حرکی نواتوں کے ساتھ گہرے تعلقات قائم کرتی ہے۔

وسطانی رقبہ کے ترچھے اور آڑے ریشے اندرونی اور بیرونی محرابی ریشے ہیں۔

لبِ مستطیل کے جانبی رقبہ کے بالائی حصہ کی آڑی تراشوں میں سب سے زیادہ عجیب چیز زیتونی نوات (olivary nucleus) ہے جو زیتونی فراز کے نیچے واقع ہے۔ یہ رمادی مادہ کی ایک دبیز لہردار تہ کی شکل پیش کرتا ہے جو اپنے اوپر اس طرح سے مڑ گیا ہے کہ ایک ایسی فضا کو گھیرتا ہے جو سفید مادہ سے بھری ہوئی اور وسطی مستوی کی طرف کھلی ہوئی ہے۔ یہ فی الحقیقت ایک رمادی پتر ہے جو ایک کیسہ کے طریقہ سے مرتب ہے۔ اور منہ کا رُخ سیون کی طرف ہے۔ زیتونی نوات سے ظہری جانب ظہری معین زیتونی نوات واقع ہے۔ اس سے زیادہ پشت کی جانب عصبی خلیوں کے ستون ہیں جو نوات جانبی اور نوات مبہم بناتے ہیں اور جو نیچے کی طرف نخاعی لب کے اگلے رمادی ستون کے سر کے ساتھ مسلسل ہیں۔ اس سے بھی زیادہ ظہری رُخ تین توامی عصب کے نخاعی قطعہ کے نوات کا بطنی حصہ ہے۔

جانبی خطہ کا سفید مادہ طولی اور ترچھے ریشوں سے بنا ہے اور اس کا وہ حصہ جو زیتونی نوات سے ظہری رخ واقع ہے بعض اوقات رمادی تشکیل جالدار (formatio reticularis grisea) کہلاتا ہے۔ کیونکہ اس میں رمادی مادہ کی ایک خاص مقدار موجود ہے۔ اور وسطانی رقبہ کا متناظر حصہ جو رمادی مادہ سے تقریباً معرا ہے سفید تشکیل جالدار (formatio reticularis alba) کہلاتا ہے۔

لبِ مستطیل کے جانبی رقبہ کے بعض طولی سفید ریشے صاف صاف لچھیاں بناتے ہیں جو مختلف رمادی پوٹوں کو ایک دوسری سے ملاتی ہیں۔ سطح کے قریب زیتون کے لبوں کے نیچے اور زیر لسانی عصب کے نکلنے والے دھاگوں سے عین ظہری جانبی طرف بصلی نخاعی (bulbo-spinal) لچھی واقع ہے۔ زیتونی نوات کے اوپری رخ پر اور اس کے ظہری جانبی کنارے پر عرشی زیتونی لچھی (thalamo-olivary fasciculus) ہے، اور عرشی زیتونی لچھی سے ظہری جانب بطنی اور ظہری نخاعی دماغی لچھیاں واقع ہیں۔ ان سے زیادہ وسطانی جانب احمری نخاعی (rubrospinal) لچھی اور نخاعی عرشی لچھیوں کے ریشے واقع ہیں۔ ترچھے ریشوں میں اندرونی اور بیرونی محرابی ریشے شامل ہیں۔ اندرونی محرابی ریشوں میں سے بعض ریشے سمت مخالف کے رشیق اور سفینی نواتوں اور حبلی الشکل جسم کے درمیان گزرتے ہیں، اور بعض ریشے ایک طرف کے دماغی نیم کرے کو سمتِ مخالف کے زیتونی نوات سے ملاتے ہیں۔

501 لبِ مستطیل کے ہر ایک نصف کا ظہری رقبہ بھی ملے جلے رمادی اور سفید مادہ پر مشتمل ہے۔ پچھلے رمادی ستون کے علیحدہ شدہ سر کا اوپر کی طرف کا بڑھاؤ تین توامی عصب کے نخاعی قطعہ کے نوات کو بناتا ہے۔ جو کچھ ظہری اور کچھ جانبی رقبہ میں واقع ہے۔ اس سے وسطانی جانب نواتِ رشیق اور نواتِ سفینی کے اوپر کی طرف والے بڑھاؤ واقع ہیں۔ اور اس سے اونچے لبوں پر سمعی عصب کے دہلیزی (vestibular) حصہ کے نوات واقع ہیں۔ نواتِ رشیق سے وسطانی جانب چوتھے بطین کے فرش کے رمادی مادہ کے کنارے پر فرید لچھی (fasciculus solitarius) واقع ہے۔ یہ عصبی ریشوں اور عصبی خلیوں کا ایک ڈورا ہے۔ ریشے لسانی بلعومی اور تائیہ اعصاب کے ہیں جو اس ڈورے کے

خلیوں کو جاتے ہیں جو ان کے نواتوں میں سے ایک کو بناتا ہے۔

پچھلے رقبہ کے سفید ریشے طولی اور ترچھے ہیں۔ سب میں زیادہ اہم طولی ریشے یہ ہیں (۱) تین توامی عصب کی نخاعی جڑ کے ریشے جو سطح کے قریب اور اس نوات سے اوپری طرف اترتے ہیں جو رمادی مادہ کے پچھلے ستون کے سر کے اوپری طرف والے بڑھاؤ سے بنتا ہے۔ اور (۲) فرید لچھی کے ریشے (اوپر دیکھو)۔ ترچھے ریشوں میں جبلی الشکل جسم کے ریشے، نواتِ رشیق اور نوات سینی سے آنے والے ریشے، اور وہ ریشے شامل ہیں جو سمتِ مخالف کے زیتونی نوات کو جاتے ہیں۔

جسر کی اندرونی ساخت۔ جب آڑی تراشیں جسر کے اندر سے بنائی جاتی ہیں تو یہ دو خوب واضح حصوں کا بنا ہوا معلوم ہوتا ہے۔ یعنی ایک بطنی اور ایک ظہری۔ موٹے لفظوں میں بطنی حصہ یعنی قاعدی حصہ لب مستطیل کے اہرامی حصوں اور دماغی ساقوں کے قاعدی حصوں کے مطابق ہے۔ لیکن ظہری حصہ لب مستطیل کی تشکیل جالدار اور دماغی ساقوں کے غطائی حصوں کے مطابق ہوتا ہے۔

جسر کا قاعدی حصہ دونوں قسمتوں میں بڑا ہے۔ یہ ریشوں کے آڑے بنڈلوں کی ایک بڑی تعداد سے بنا ہے جن کے اندر سے ریشوں کے موٹے طولی بنڈل دماغی ساقوں کے قاعدوں سے نیچے کی طرف جاتے ہیں۔ طولی ریشوں میں سے بعض دماغی نخاعی ریشے ہیں جو لب مستطیل میں اُس مقام پر داخل ہوتے ہیں جہاں یہ اہرام کے بنڈل بناتے ہیں۔ باقی ریشے دماغی جسری ہیں۔ یہ ریشے جسر کے نواتوں کے گرد ختم ہوتے ہیں جو رمادی مادہ کی چھوٹی چھوٹی پوٹیں ہیں جو ریشوں کے آڑے اور طولی بنڈلوں کی درمیانی رخنوں میں واقع ہیں۔ آڑے ریشوں میں سے دو الگ الگ سٹ پہچانے جا سکتے ہیں یعنی اوپری آڑے ریشے جن کے اندر سے دماغی نخاعی ریشے نکل جاتے ہیں۔ اور ایک زیادہ عمقی سٹ جس کو جسم منحرف نما (corpus trapezoideum) کہتے ہیں۔ اوپری آڑے ریشے جسر کے بطنی حصہ کی کل موٹائی کے اندر سے گزرتے ہیں۔ اور ہر ایک طرف متناظر بازوئے رابط میں چلے جاتے ہیں۔ منحرفی (trapezial) ریشے جسر کے ظہری اور بطنی حصوں کے درمیان کی حد کے رقبہ میں دماغی نخاعی بنڈلوں کے پیچھے واقع ہیں۔ لیکن مقدم الذکر کی بہت سی زمین لے لیتے ہیں۔ یہ صرف جسر کے زیرین حصہ میں دکھائی دیتے ہیں۔ اور جانبی معصب میں جاتے ہیں۔ یہ سمعی عصب کی قوقعی قسمت کے اختتامی نوات میں آغاز کرتے ہیں۔

جسر کے ظہری یا غطائی حصہ کا بیشتر حصہ لب کی تشکیل جالدار (formatio reticularis) کے اوپر کو بڑھ جانے سے بنتا ہے۔ اوپر کی طرف یہ دماغی ساقوں کے غطائی حصوں میں چلا جاتا ہے۔ یہ ایک ایسی سیون کے ذریعہ دو حصوں میں منقسم ہے جو نیچے لب مستطیل کی سیون کے ساتھ مسلسل ہے۔ اور اوپر وسطی دماغ کے غطائی حصہ کی سیون کے ساتھ۔ لیکن اس کی ظہری سطح پر رمادی مادہ کی ایک دبیز تہ پھیلی ہوئی ہے جو چوتھے بطین کے فرش کے بالائی حصہ سے تعلق رکھتی ہے۔ اُن آڑی تراشوں میں جو جسر کے بالائی حصہ کے اندر سے گزرتی ہیں، فرش کے جانبی حصہ میں

502

ایک کالا داغ زنگ دار خلیوں کی ایک چھوٹی پوٹ کے مقام کو ظاہر کرتا ہے جو جرم زنگ نما (substantia ferruginea) کہلاتی ہے۔ یہ لوکس سیرولیس کے نیچے واقع ہے۔

طولی ریشوں کے چار ڈورے جسر کے ظہری حصوں میں سے گزرنے والی آڑی تراشوں میں ہر طرف دکھائی دیتے ہیں۔ وہ یہ ہیں:- (۱) وسطانی معصب (۲) جانبی معصب (۳) وسطانی طولی بنڈل اور (۴) بازوئے رابط۔

جسر کے اندر وسطانی معصب فیتہ نما شکل اختیار کرتا ہے۔ یہ جسر کے بطنی حصہ کے اور ظہری حصہ کی تشکیل بالدار کے درمیان واقع ہے۔

جانبی معصب جو زیادہ تر ان ریشوں سے بنا ہے جو براہ راست یا بالواسطہ منحرف نما جسم سے آتے ہیں، جسر کے بالائی حصہ میں دکھائی دیتا ہے۔ یہ سطح پر پہنچنے کے لئے بازوئے رابط کے جانبی پہلو کے گرد گھومتا ہے۔

وسطانی طولی بنڈل یہاں پر لب متقیل کی نسبت زیادہ واضح ہے۔ اس نے اپنے آپ کو تشکیل جالدار کے طولی ریشوں سے زیادہ مکمل طور پر الگ کر لیا ہے۔ اور اب وسطی مستوی کے قریب چوتھے بطین کے فرش کے رمادی مادہ کے ذرا نیچے واقع ہے۔

آڑی تراشوں میں بازوئے رابط ہلالی شکل پیش کرتا ہے۔ یہ جسر کے ظہری حصہ میں ایک جانبی مقام اختیار کرتا اور آہستہ آہستہ اس کے جرم میں گہرا ڈوب جاتا ہے۔ حالانکہ یہ وسطی دماغ میں پہنچنے تک پورا غائب نہیں ہو جاتا۔

بالائی زیتون اس رمادی مادہ کا ایک چھوٹا الگ مجموعہ ہے جو جسم منحرف نما کے ریشوں کے راستہ میں جسر کے ظہری حصہ میں دبا ہوا ہے۔

جمجمی جانگاری

نیم کروں کی تزریدات اور تجویفوں اور وسطی دماغ اور پس دماغ کے مختلف حصوں کا مطالعہ احتیاط کے
503 ساتھ ہو چکنے کے بعد تقطیع کاروں کو اسی کھوپری لینی چاہئے جو وسطی سہمی مستوی میں تقسیم ہو چکی ہو۔ اور ان تعلقات کا
مطالعہ کرنا چاہئے جو ہر نیم کرہ کی مختلف تزریدیں اور تجویفیں جمجمی گنبد کی ہڈیوں سے اور وسطی سحائی شریانوں کی بڑی شاخوں
504 کے میزابوں کے ساتھ رکھتی ہیں جو کھوپری کی دیوار کی اندرونی سطح میں واقع ہیں۔ تقطیع کاروں کو خاص طور پر ان ہڈیوں اور
شریانی میزابوں کے تعلق میں ہر نیم کرہ کے جانبی شق کے پچھلے افقی بازو، مرکزی تجویف اور قذالی قطب کے مقامات
کو بغور دیکھنا چاہئے کیونکہ (۱) جانبی شق کے پچھلے افقی بازو کے زیرین لب میں سمعی رقبہ واقع ہے (۲) اگلی

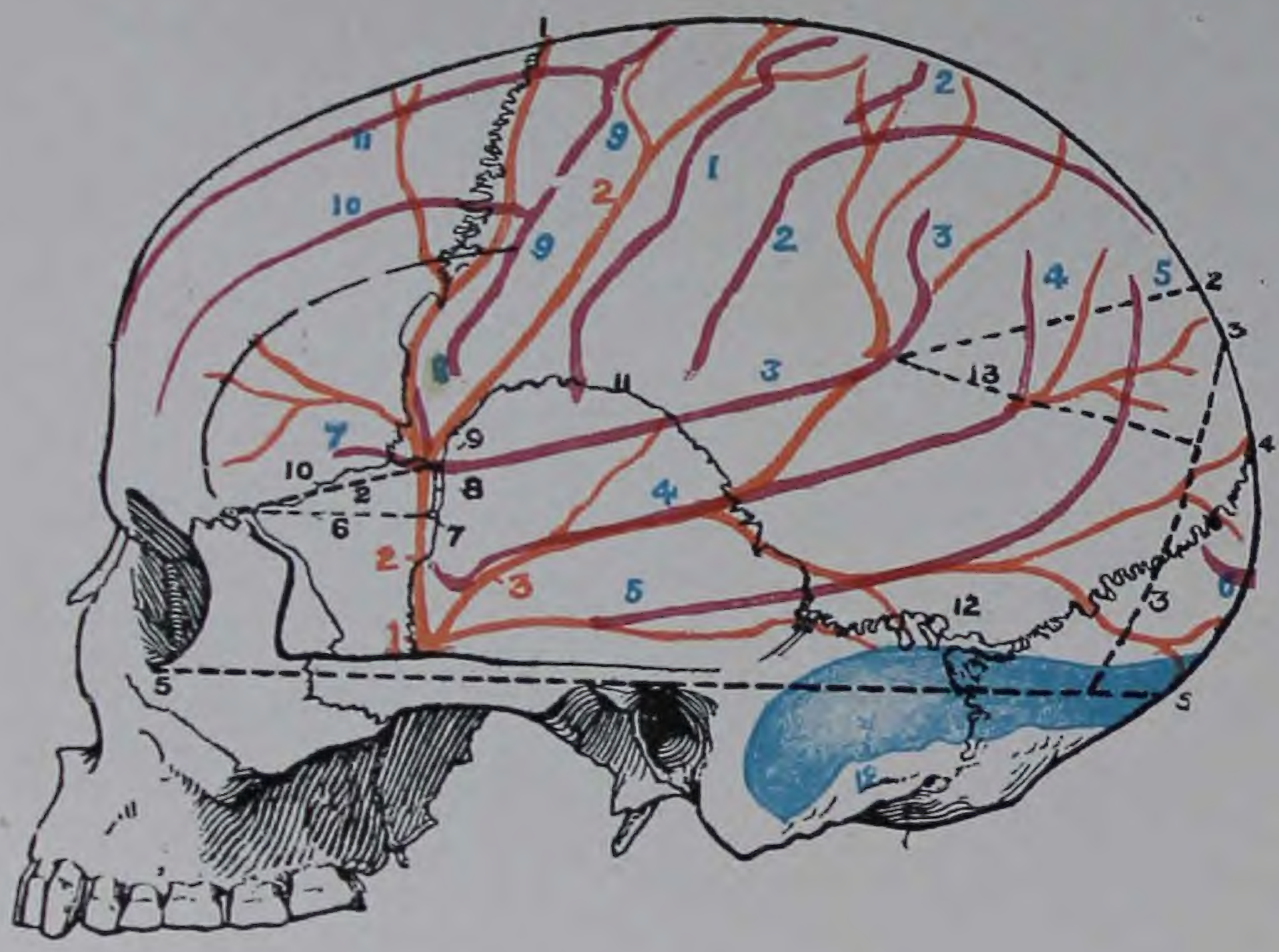

G. 204.—Diagram of Left Lateral Aspect of the Skull, showing the relations of the Cerebral Sulci a d the Branches of the Middle Meningeal Artery to the Bones of the Cranium.

BLACK.

. Bregma.
. Line of lateral fissure and lateral part of parieto-occipital fissure.
Artificial line of separation between occipital lobe behind and the parietal and temporal lobes in front.
Lambda.
Base line.
. Horizontal, 30 mm. long, parallel with base line.
Lower end of vertical line.
Vertical line 10 mm. long.
Sylvian point in region of the pterion.
Spheno-frontal suture.
Squamo-parietal suture.
Above asterion, where the parietal, the occipital and the mastoid portion of the temporal bone meet.
Artificial line of separation between the posterior parts of the parietal and temporal lobes.

BLUE.

1. Central sulcus.
2. Post central sulcus.
3. Posterior part of posterior branch of lateral fissure.
4. Superior temporal sulcus.
5. Middle temporal sulcus.
6. Posterior end of calcarine fissure.
7. Anterior horizontal branch of lateral fissure.
8. Ascending branch of lateral fissure.
9. Precentral sulcus.
10. Inferior frontal sulcus.
11. Superior frontal sulcus.

RED.

I. Stem of middle meningeal artery.
2. Anterior branch of middle meningeal artery.
3. Posterior branch of middle meningeal artery.

مرکزی تزرید جو مرکزی تجویف کے سامنے واقع ہے، دماغ کا عمومی حرکی رقبہ ہے (۳) پچھلی مرکزی تزرید جو مرکزی تجویف کے پیچھے واقع ہے، عام حسی رقبہ ہے اور (۴) قذالی لختہ بصری رقبہ کے خطہ میں واقع ہے (تصاویر 153, 204)۔

وسطی سحائی شریان کی اگلی شاخ عموماً اگلی مرکزی تزرید کے خطہ کے اوپر واقع ہے (تصویر 204) اور پچھلی شاخ جو البتہ اپنے مقام میں زیادہ بیقاعدہ ہے اکثر پہلی صدغی تزرید کے خط کے ساتھ ساتھ جاتی ہے جو جانبی شق کے افقی بازو کے عین نیچے واقع ہے اور اسی لئے یا تو سمعی رقبہ کا تقاطع کرتی ہے یا اس کے قریب واقع ہوتی ہے (تصویر 204)۔

تجویفوں اور تزریدوں کے عام مقامات تصاویر 135, 152 میں اور تصویر 38 میں ظاہر کئے گئے ہیں۔ آخر الذکر تصویر ایسے سر کی شعاعی نگارش (radiograph) کی نقل ہے، جس میں دھاتی عصیّے اور دھاتی پیسٹ کے ٹکڑے ڈال دئے گئے تھے۔ دوسرے اہم رقبے بھی مرئی کر دئے گئے ہیں۔

مختلف دماغی تجویفوں کے صحیح صحیح مقامات مختلف شکلوں اور جسامتوں کے سروں میں ایک حد تک کم مختلف ہوتے ہیں۔ لیکن عملی مطالب کے لئے ایک کافی صحیح ناپ ہر ایک سر یا کھوپڑی پر بھی دو بہ آسانی یاد رہنے والے نکات اور خطوں کے ذریعہ لیا جا سکتا ہے (تصویر 204)۔ اور وہ یہ ہیں۔

(۱) ایک قاعدی خط جو محجر کے زیرین کنارے سے بیرونی سمعی منفذ کے بالائی کنارے تک جاتا ہے (5-5 سیاہ تصویر 204)۔

(۲) ایک خط ۳۰ ملی میٹر لمبا جو جبہی ہڈی کے وجنی زائدہ کے زیرین سرے سے پیچھے کو قاعدی خط کے متوازی جاتا ہے (6 سیاہ۔ تصویر 204)۔

(۳) ایک ۱۰ ملی میٹر لمبا خط جو (۲) کے ساتھ زاویہ قائمہ بناتا ہوا اسکے پچھلے سرے سے اوپر کو نکلتا ہے (8 سیاہ تصویر 204)۔ (۳) کا بالائی سرا سلویوسی نقطہ کو ظاہر کرتا ہے جو نقطہ پرنما (pterion) کے قریب یا اسکے اوپر واقع ہے اور اس مقام کو ظاہر کرتا ہے جہاں پر جانبی شق کے تنے کا جانبی سرا اپنی تین اختتامی شاخوں میں تقسیم ہوتا ہے (9 سیاہ۔ تصویر 204)۔

(۴) ایک خط جو جبہی ہڈی کے وجنی زائدے کے زیرین سرے سے نکل کر سلویوسی نقطہ میں سے ہو کر وسطی مستوی تک جاتا ہے۔ (۲-۲ سیاہ تصویر 204)۔ یہ خط عموماً وسطی مستوی کو لیمبڈا (lambda) کے تھوڑا سا فاصلہ سامنے چھوتا ہے۔ سلویوسی نقطہ کے پیچھے اس کے طول کے پہلے ۷۵ ملی میٹر (تین انچ) جانبی شق کے پچھلے افقی جزو کے سیدھے حصہ کے مقام کو ظاہر کرتے ہیں۔ اور آخری ۱۸ ملی میٹر (تقریباً ۳/۴ انچ) جداری قذالی

شق کے بالائی اور جانبی حصہ کے مقام کو ظاہر کرتے ہیں۔

(۵) وہ خط جو مرکزی تجویف کے عمومی مقام کو ظاہر کرتا ہے، یہ سلویوسی نقطہ سے تقریباً ۲۵ ملی میٹر (ایک انچ) پیچھے جانبی شق سے ذرا اوپر شروع ہوتا ہے اور اوپر کو اور پیچھے کو وسطی مستوی میں اس مقام تک جاتا ہے۔ جو اس خط کے مرکزی نقطہ سے ۱۲٫۵ ملی میٹر (نصف انچ) پیچھے ہے جناک کی جڑ (نقطۂ انف : nasion) سے بیرونی قذالی ابھار (انیان inion) تک جاتا ہے (۱۔ نیلا۔ تصویر 204)۔

نیم کرہ کا قذالی قطب بیرونی قذالی ابھار کے عین اوپر اور جانبی طرف واقع ہے۔

سمعی آلہ

505

سننے کا آلہ قدرتی طور پر تین حصوں یعنی بیرونی، وسطی اور اندرونی کان میں قدرتی طور پر تقسیم ہو سکتا ہے۔

بیرونی کان اذین (auricle) اور بیرونی سمعی منفذ (external acoustic meatus) پر مشتمل ہے۔ اذین آواز کی موجوں کو جمع کرتا ہے، اور دوسرے حیوانات کی نسبت انسان میں ثانوی اہمیت رکھتا ہے۔ حالانکہ اسفل حیوانات اس سے معتد بہ خدمت لیتے ہیں۔ بیرونی سمعی منفذ ایک ایسا راستہ ہے جو اذین کے شجیہ (concha) کی تہ سے لیکر طبلی جھلی (tympanic membrane) تک اندر کے رخ تک جاتا ہے جو بیرونی کان کو سمعی ٹائپ کان سے الگ کرتی ہے۔ وسطی کان ایک تنگ کوٹھڑی ہے جس کو طبلی کہفہ کہتے ہیں۔ یہ بیرونی سمعی راستے اور اندرونی کان یعنی تیہ (labyrinth) کے درمیان واقع ہے۔ اور اسکی جانبی دیوار کا بیشتر حصہ طبلی جھلی سے بنتا ہے۔ طبل (tymanum) کے کہفہ کے پار جانبی سے وسطانی دیوار تک جانے والی تین چھوٹی چھوٹی ہڈیوں کی ایک زنجیر ہے جن کو سمعی ہڈیاں (auditory ossicles) کہتے ہیں۔ اندرونی کان یا تیہ اس آلہ کا اہم ترین حصہ ہے۔ یہ کہفوں کے ایک پیچیدہ نظام پر مشتمل ہے جو صدغی ہڈی کے حجری حصہ کے سب سے گھنے حصہ میں واقع ہیں۔ ان کہفوں کے اندر ایک سیال ہوتا ہے جس کو گرد لمف (perilymph) کہتے ہیں۔ اور ان عظمی کوشکوں کے جواب میں ایک غشائی حصہ ہوتا ہے اس کو غشائی تیہ کہتے ہیں۔ اس تیہ کے

506

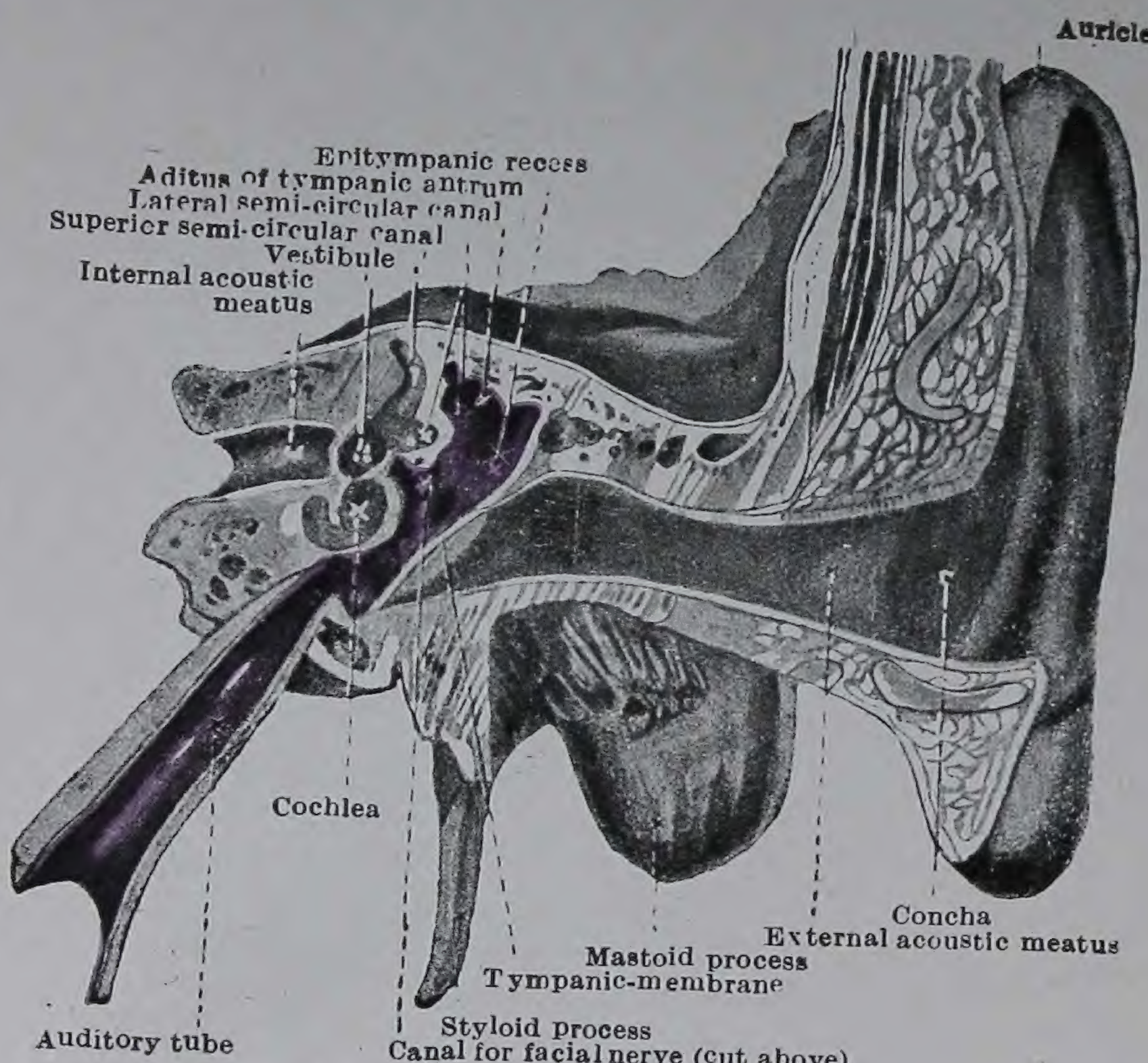

FIG. 205.—The parts of the Ear (semi-diagrammatic). The purple colour indicates the mucous lining of the tympanic cavity, which is continuous, through the auditory tube, with the mucous lining of the pharynx, and, through the aditus, with the mucous lining of the tympanic antrum.

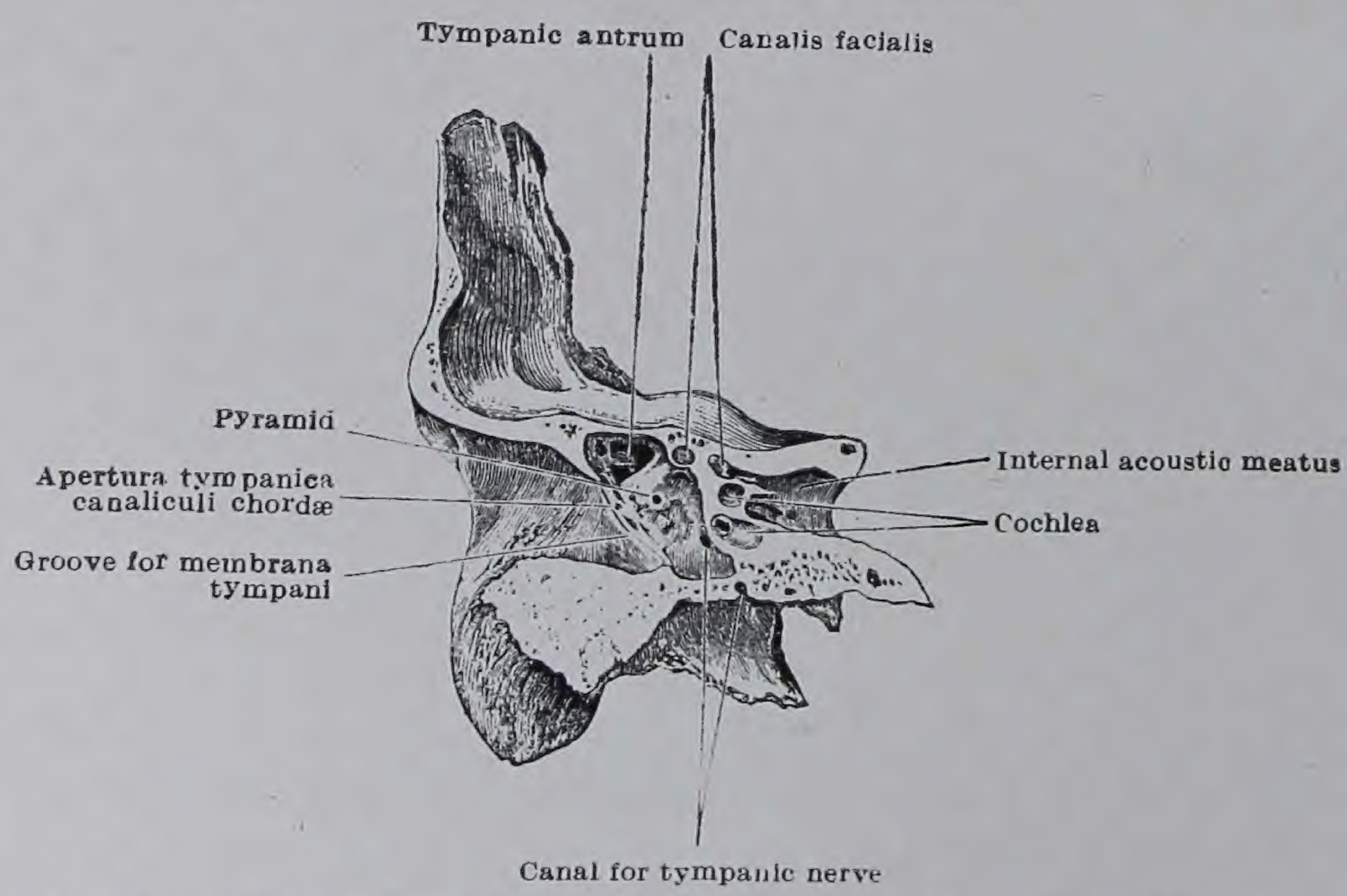

FIG. 206.—Frontal section of the Right Temporal Bone passing through the externa and the internal acoustic meatuses.

اندر ایک سیال ہوتا ہے جس کو درون لمف (endolymph) کہتے ہیں۔

بیرونی کان

تقطیع - کان کی تقطیع ہر طرف مختلف طرح ہونی چاہیئے۔

ایک طرف سے جانبی پرہ نما پتر کو اور بیرونی اور اندرونی پرہ نمائیہ عضلوں کے باقی حصوں کو نکال دو بشرطیکہ یہ کام پہلے سے نہ ہو چکا ہو۔ پھر ناشر نقاب حنک (tensor veli palatini) عضلہ کو نکال دو، اور سمعی نلی کی جانبی سطح کو صاف کرو۔ اس نلی کے لپیں وسطانی رخ پر تقطیع کرو۔ اور رافع نقاب حنک (levator veli palatini) عضلہ کو جانبی طرف سے نمایاں کرو۔ اس عضلہ کا تعاقب نیچے کو اور وسطانی جانب اس نلی کے زیرین منہ کے نیچے سے نرم تالو کے اندر تک کرو۔ پھر سمعی نلی کو وسطانی پرہ نما پتر کے پچھلے کنارے سے الگ کر دو۔ رافع نقاب حنک کو اس مقام پر کاٹو جہاں یہ نرم تالو میں داخل ہوتا ہے۔ اور سمعی نلی کے غضروفی حصہ کو بلعوم کی دیوار کے ایسے حصوں سے الگ کر دو جو ابھی تک اس کے ساتھ ملے ہوئے ہوں۔ جب یہ ہو چکے تو صدغی ہڈی پر آؤ۔ آری کو اس کے فلسمانی حصہ کی بیرونی سطح سے زاویہ قائمہ پر رکھو۔ اور ہڈی کو آری کے ذریعہ حجری طبلی شق کے خط کے ساتھ ساتھ وتدی کے شوکہ کے پچھلے کنارے تک کاٹ دو۔ پھر وسطانی سطح پر آؤ۔ اور وتدی کے جسم کو سوراخ دریدہ (foramen lacerum) کی اگلی حد کے لیول پر کاٹو۔ پھر چھینی اور عظمی ہتھوڑے کی مدد سے وتدی کے بڑے پر کے پچھلے کنارے کو صدغی ہڈی کے حجری حصہ کے اگلے کنارے سے الگ کر دو۔ جب یہ تقطیع ٹھیک طرح ہو چکے گی تو صدغی ہڈی کا بیشتر حصہ باقی کھوپری سے الگ ہو جائیگا۔ اور سمعی نلی کا غضروفی حصہ اس کے حجری حصہ کے اگلے کنارے سے چپکا ہوگا۔ اور وتدی ہڈی کے جسم کا ایک چھوٹا حصہ اس کے راس میں چپکا ہوگا۔ چانی حفرہ کی اگلی دیوار آری کی کاٹ کے ذریعہ الگ ہوئی تھی۔ لیکن پچھلی دیوار ابھی تک موجود ہے اور اس کے وسطانی سرے سے سمعی نلی کا غضروفی حصہ اور جانبی کنارے سے بیرونی سمعی منفذ کا غضروفی حصہ چپکا ہوگا۔ اب تقطیع کار کو اذین کا تیسیہ (tragus) کاٹ دینا چاہیئے تاکہ بیرونی منفذ کا منہ نمایاں ہو جائے جو اذین کی تہ میں واقع ہے۔ پھر چاقو یا قینچی کے ذریعہ تقطیع کار کو بیرونی منفذ کے

غضروفی حصہ کی اگلی دیوار کو نکال دینا چاہئے۔ پھر منفذ کے عظمی حصہ کی لمبائی ناپنے کے لئے اس میں ایک سلائی ڈالو۔ اور سلائی کو اپنی جگہ پر بطور رہنما کے رکھ کر منفذ کے عظمی حصہ کی اگلی دیوار کو کاٹ دو۔ مگر یہ احتیاط رہے کہ طبلی جھلی کو نقصان نہ پہنچنے پائے جو منفذ کے وسطانی سرے کو بند کرتی ہے۔ جب تقطیع پوری ہو چکے تو منفذ کی حدود اور طبلی جھلی کی جانبی سطح کا امتحان کرنا چاہئے۔

بیرونی سمعی منفذ۔ یہ منفذ آگے کی طرف اور وسطانی طرف اپنے جانبی منہ سے اپنی وسطانی حد تک جاتا ہے۔ اس اپنے ممر میں ایک ہلکا خم بناتا ہے جو اوپر کی طرف محدب ہے۔ اسکی کل لمبائی اگر اذین کی تہ سے طبلی جھلی تک ناپی جائے تو تقریباً ۲۴ ملی میٹر ہوتی ہے جس میں سے ۸ ملی میٹر غضروفی حصہ سے مطابق ہے اور ۱۶ ملی میٹر قنال کے عظمی حصہ سے۔ لیکن چونکہ طبلی جھلی ترچھی واقع ہے، اس لئے اگلی دیوار اور فرش علی الترتیب پچھلی دیوار اور چھت کی نسبت لمبے ہیں۔ علاوہ برایں قنال کا قطر یکساں نہیں ہوتا۔ یہ خاکنائے پر تنگ ترین ہوتا ہے جو طبلی جھلی سے تقریباً ۵ ملی میٹر کے فاصلہ پر واقع ہے۔ اور اس کا انتصابی قطر جانبی سرے پر ہر جگہ سے بڑا ہے۔ لیکن اس کا اگلا پچھلا قطر اس کے وسطانی سرے پر سب جگہ سے بڑا ہے۔ جب یہ نلی سطح سے وسطانی جانب جاتی ہے تو ایک ہلکا سا سگمائیڈ خم بناتی ہے۔ لیکن اس کا عام رُخ ذرا سا جھکاؤ آگے کی طرف لئے ہوئے وسطی مستوی کی طرف ہے۔ وہ جلد جو اس کے غضروفی حصہ کا استر ہے، صملاخ ریز (ceruminous) غدوں سے خوب مملو ہے۔ اور اس پر جانبی طرف رُخ رکھنے والے بال بھی ہوتے ہیں جو گرد کو داخل ہونے سے روکتے ہیں۔ عظمی حصہ کا جلدی استر جو پتلا اور زیر افتادہ عظمہ سے خوب چپکا ہوا ہے، بالوں سے معرا ہے، اور اس کے بیشتر حصہ میں غدے نہیں ہوتے۔ اس منفذ کا جلدی استر ایک نہایت نازک تہ کی شکل میں طبلی جھلی کی جانبی سطح پر چلا گیا ہے۔

جب بیرونی منفذ کا رُخ، لمبائی اور قطر دیکھے جا چکیں تو تقطیع کاروں کو طبلی جھلی کی جانبی سطح کا امتحان کرنا چاہئے۔

508

509

طبلی جھلی (membrana tympani)۔ طبلی جھلی کے ڈھال کا ذکر پہلے ہو چکا ہے۔ یہ بہت ترچھی ہو کر نیچے کو، آگے کو اور وسطانی جانب ڈھلوان ہوتی جاتی ہے۔ اور اسکی جانبی سطح خوب مقعر ہے۔ اس انقعار کا عمیق ترین نقطہ حیدہ[1] (umbo) ہے جو ایک ہڈی کے ڈنڈے کے

---

[1] اصطلاح حیدہ ایک ابھار کی طرف اشارہ کرتی ہے۔ اور طبلی جھلی کے انقعار کی نسبت اس کے اندرونی رُخ والے

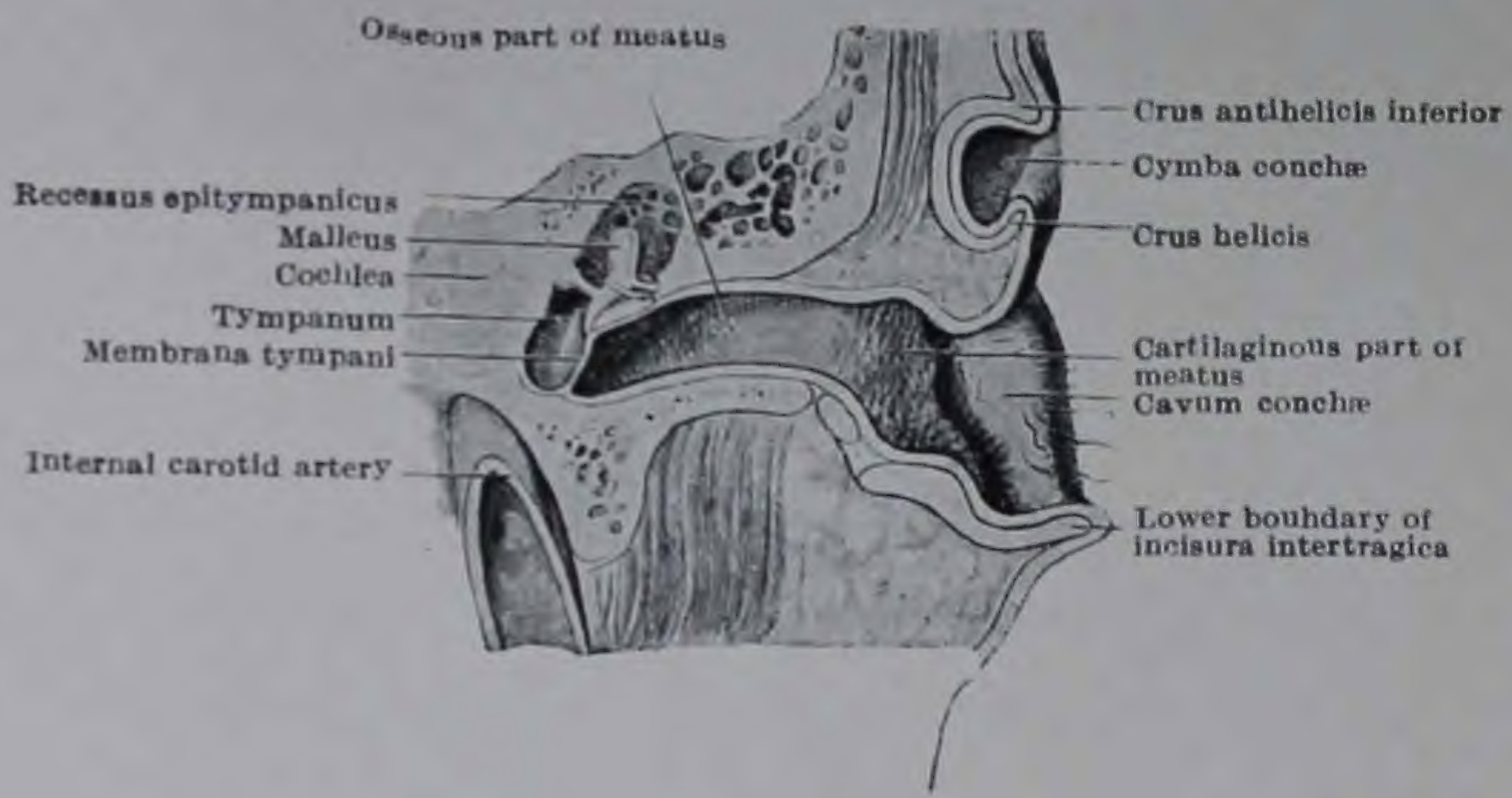

FIG. 207.—Vertical transverse section through the Right Ear: anterior half of section viewed from behind. (Howden.)

FIG. 208.—Schematic vertical section through the Tympanum. (From Testut.)

1. *External meatus.*
2. *Tympanic cavity (the upper "2" is in the recessus epitympanicus).*
3. *Promontory medial wall.*
4. *Membrana tympani*

زیریں سرے کا متناظر ہے جس کو مطرقہ (malleus) کا دستہ کہتے ہیں۔ یہ دستہ اس جھلی میں دبا ہوا ہے۔ اور اس کو اُس بافت کی باریک تہ کے اندر سے دیکھا جا سکتا ہے جو اس کو ڈھانکتی ہے مطرقہ کا دستہ اوپر کو اور تھوڑا سا پیچھے کے رُخ حیدہ سے منفذ کی جہت کی طرف جاتا ہے۔ اور اس جھلی کے بالائی کنارے سے تھوڑی دور یہ ایک جانبی رُخ والے زائدہ یعنی مطرقہ کے جانبی زائدہ کے ساتھ مسلسل ہو جاتا ہے جو اس جھلی کو منفذ کی طرف اُبھار دیتا ہے۔ مطرقہ کے جانبی زائدہ سے اوپر جھلی کا ایک حصّہ ہے جو جھلی کے باقی حصہ کی نسبت کم تنا ہوا ہے۔ اس کو نرم جھلی (membrana flaccida) [شریپنل (Shrapnell) کی جھلی] کہتے ہیں۔ یہ آگے اور پیچھے نسبتاً زیادہ دبیز کناروں سے محدود ہے جن کو اگلے اور پچھلے مطرقی شکن (malleolar) کہتے ہیں۔ جھلی کا سارا محیطی کنارہ سوائے اُس حصّہ کے جو نرم جھلی کا متناظر ہے، ہڈی کی ایک حلقہ نما تجویف یعنی طبلی تجویف (sulcus tympanicus) میں واقع ہے جو صدغی ہڈی کے طبلی عنصر سے بنتی ہے۔

تقطیع - بیرونی منفذ کا امتحان ختم ہو چکنے کے بعد تقطیع کار کو ناشر طبلی (tensor tympanic) عضلہ کی گرفت کرنی چاہیئے جو صدغی ہڈی کے حجری حصہ سے، اسکے راس کے قریب اور سمعی نلی کے غضروفی حصہ کے لیول سے اوپر اٹھتا ہے۔ اسکی گرفت کرنے کے بعد اسکو جانبی طرف سمعی نلی سے اوپر اس مقام تک کھوجنا چاہیئے جہاں یہ عظمی قنال میں سے گزر کر طبل میں داخل ہوتا ہے پھر تقطیع کار کو سمعی نلی کے غضروفی حصہ کی پیش جانبی دیوار اسکے طبلی دہنہ سے لیکر بالائی سرے تک کاٹ دینی چاہیئے اور ایک سلائی اس نلی کے عظمی حصہ کے اندر سے طبل کے اندر تک ڈالنی چاہیئے۔ پھر اسکو صدغی ہڈی کے حجری حصہ کی اگلی سطح پر آنا چاہیئے اور چھینی اور عظمی چمٹے کے ذریعہ غطاء طبل (tegmen tympani) کو نکال کر طبلی کہفہ کو اوپر سے نمایاں کرنا چاہیئے۔ یہ تقطیع آگے کے رُخ سمعی نلی کے اندر تک اور پیچھے طبلی مغارہ (tympanic antrum) تک جانی چاہیئے۔ جب تقطیع آگے کی طرف کی جائے تو طبلی جھلی کے اگلے کنارے کے ساتھ ساتھ ہڈی کا ایک تنگ کنارہ ضرور چھوڑنا چاہیئے۔ اور یہ احتیاط ضروری ہے کہ ناشر طبل عضلہ کے وتر کو ضرر نہ پہنچے جو اپنی عظمی قنال کے سرے سے طبل کی وسطانی دیوار کے قریب نکلتا ہے اور مطرقہ میں ختم ہونے کے لئے اس کہفہ میں سے گزرتا ہے۔ حبلِ طبلیِ عصب کو جو طبلی جھلی کے قریب اور ناشرِ طبل کے وتر کے اوپر

بقیہ حاشیہ صفحہ گذشتہ۔ انجذاب کے لئے اس کا استعمال زیادہ مناسب ہوگا۔

آگے کو جاتا ہے، اگر ممکن ہو ضرور محفوظ کر لینا چاہیئے۔

وسطی کان۔ طبلی مغارہ ۔ اور سمعی نلی

طبلی کہفہ یا وسطی کان ۔ یہ کہفہ ایک چھوٹی کوٹھک ہے جس میں ہوا ہوتی ہے۔ اور جو بیرونی منفذ کی تہ اور اندرونی کان یعنی تیہ کے درمیان واقع ہے (تصویر 209)۔ پیچھے یہ ایک نسبتاً بڑے سوراخ یعنی مدخل (aditus) کے ذریعہ طبلی مغارہ اور حلمی ہوائی خلیوں کے ساتھ راہ رکھتا ہے۔ اور آگے کی طرف سمعی نلی اس میں کھلتی ہے، اور اس کا تعلق بلعوم کے کہفہ کے ساتھ کر دیتی ہے۔ اس میں سمعی استخوانوں کی وہ زنجیر ہے جو اس کا تقاطع جانبی سے وسطانی دیوار تک کرتی ہے۔ اور اس کا استر نازک مخاطی جھلی سے بنا ہے۔

طبلی کہفہ کا انتصابی عمق اور اگلی پچھلی لمبائی ہر ایک ۵ ر ۱۲ ملی میٹر (آدھ انچ) ہیں۔ اسکی چوڑائی ایک طرف سے دوسری طرف تقریباً ۵ دسم ملی میٹر ($\frac{1}{4}$ انچ) ہے۔ اور چونکہ جانبی اور وسطانی دونوں دیواریں اس کہفہ کے اندر ابھر آتی ہیں، اس لئے اس کی چوڑائی مرکز میں اور بھی کم ہو جاتی ہے۔ طبلی کہفہ میں یہ ساختیں موجود ہیں: ۔ (۱) ایک بالائی حصہ جو اوپر کی طرف طبلی جھلی کے لیول سے آگے جاتا ہے۔ اور جس کا نام بر طبلی گوشہ (epitympanic recess) ہے (تصاویر 207, 208) اور (۲) طبل خاص جو طبلی جھلی کے عین وسطانی جانب واقع ہے۔ طبلی کہفہ استخوان کے لئے ایک چھت اور ایک فرش اور چار دیواریں پیش کرتا ہے یعنی اگلی ۔ پچھلی ۔ جانبی ۔ اور وسطانی ۔

چھت ہڈی کی ایک پتلی پلیٹ سے بنی ہے، جسے غطاء طبل (tegmen tympani) کہتے ہیں اور جو اس کہفہ کو جمجمہ کے وسطی حفرہ سے علیحدہ کرتی ہے۔ وسطی کان کی مزمن التہابی حالتوں میں غطاء کے اندر سے التہابی عمل کا بھیجے کی جھلیوں کی طرف بڑھ جانا خطرناک امر ہوتا ہے۔

فرش یا وداجی دیوار تنگ ہوتی ہے اور یہ بھی ایک پتلے عظمی پتر سے بنتی ہے جو طبل اور وداجی حفرہ کے درمیان حائل ہے۔ یہ طبل کو اندرونی وداجی ورید کے بصلہ سے علیحدہ کرتا ہے۔ اور وسطی کان کی التہابی حالت کا ہڈی کے اندر سے اس ورید تک بڑھاؤ علقیت (thrombosis) پیدا کر سکتا ہے۔

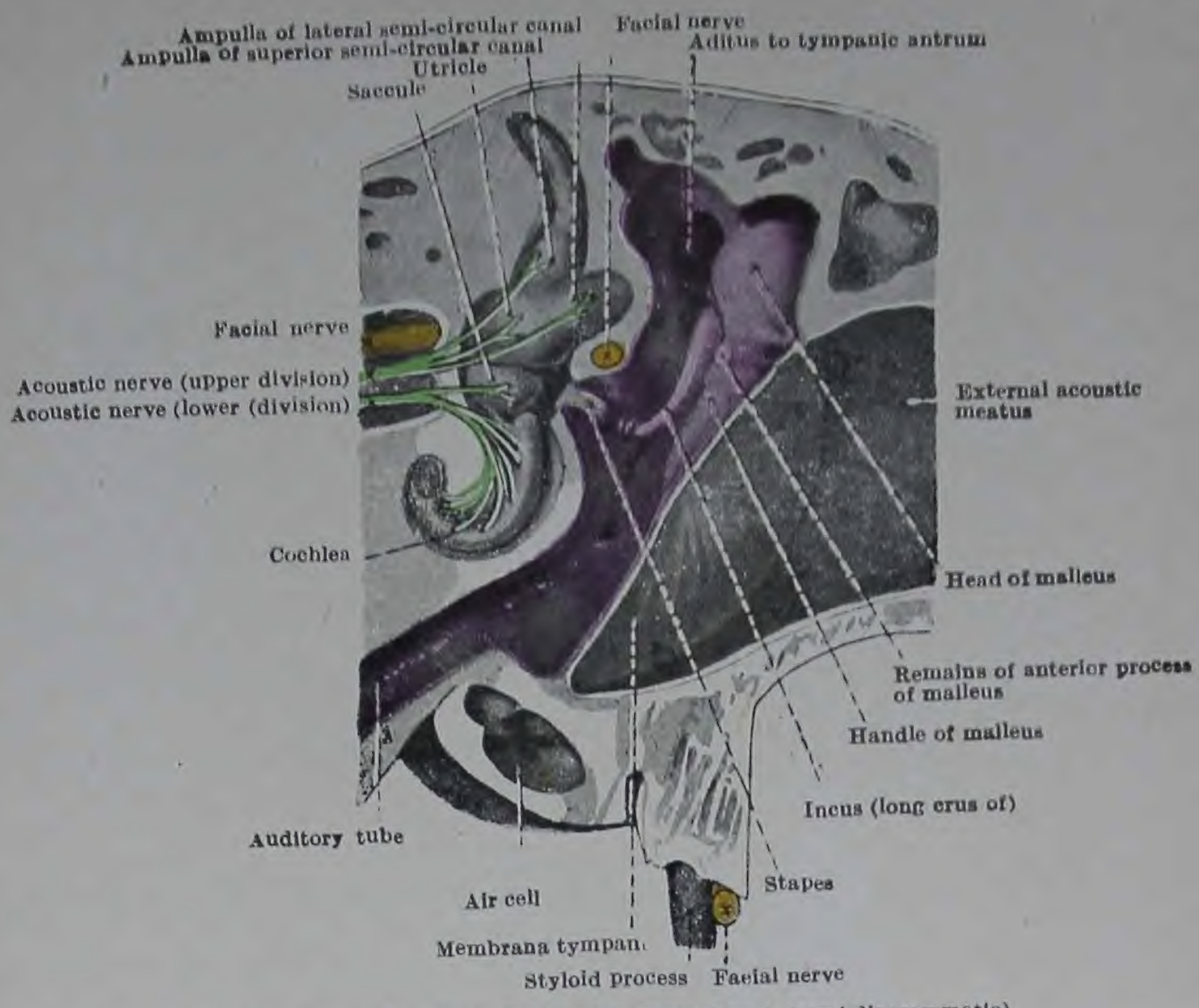

FIG. 209.—The Tympanic Cavity and adjacent parts (semi-diagrammatic).

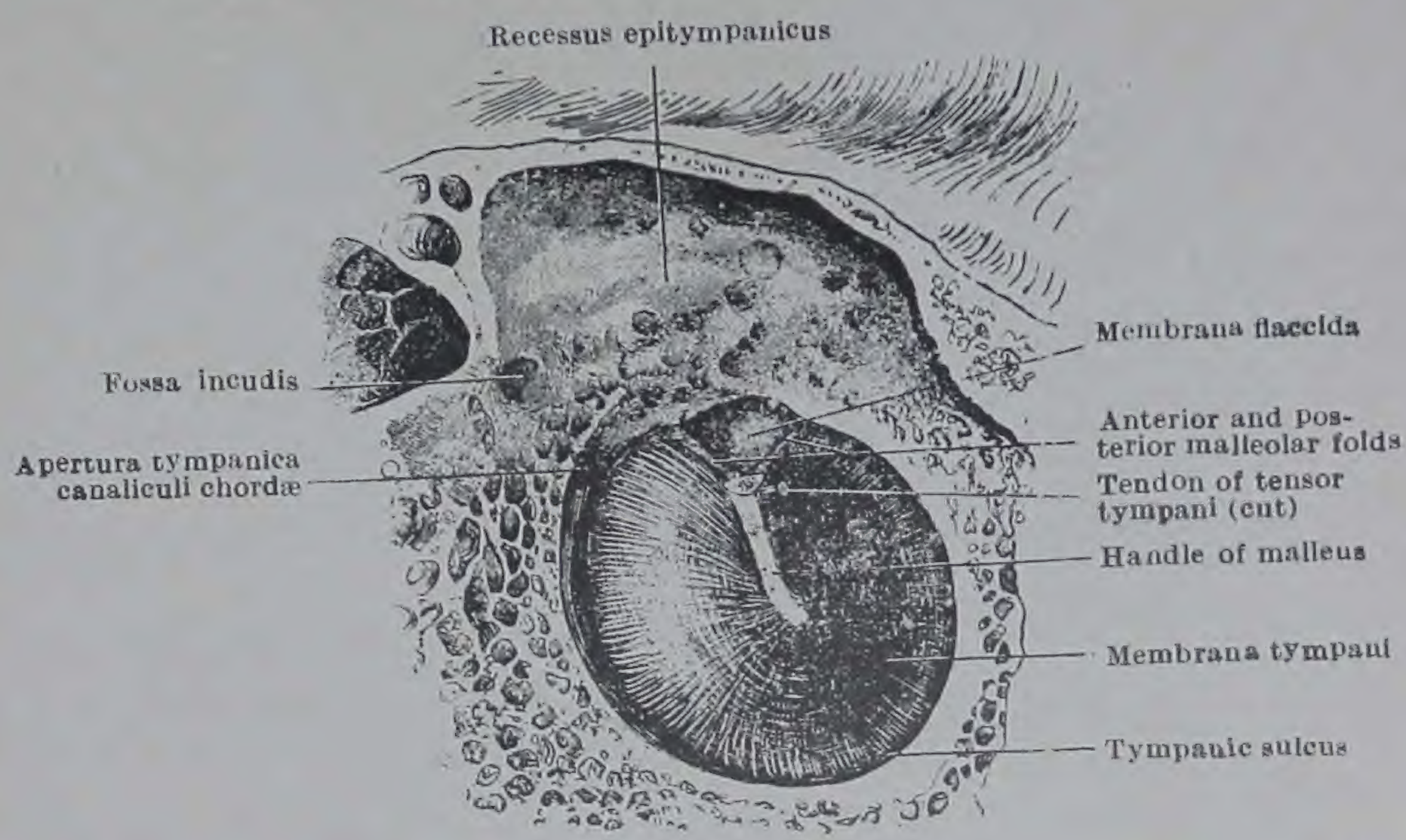

FIG. 210.—Left Membrana Tympani and Recessus Epitympanicus viewed from within. The neck and head of the malleus have been removed to show the membrana flaccida. (Howden.)

پچھلی یا حلمی دیوار اپنے بالائی حصّہ میں ایک سوراخ یعنی مدخل (aditus) پیش کرتی ہے جو برطبلی گوشہ سے طبلی مغارہ میں لیجاتا ہے۔ اور اس کے نیچے وسطانی دیوار کے قریب ایک چھوٹا کھوکھلا مخروطی ابھار ہے جس کو ھرم (pyramid) کہتے ہیں (تصویر 213)۔ ھرم اپنی چوٹی پر سوراخ دار ہے اور یہ سوراخ ایک قنال میں لیجاتا ہے جو پیچھے کو اور پھر نیچے کو مڑتی ہے۔ حتیٰ کہ وجہی قنال کی آخری منزل کے زیرین حصّہ میں کھلتی ہے۔ ھرم کی خمیدہ قنال میں رکابیہ (stapedius) عضلہ رہتا ہے جس کا نازک وتر ھرم کی چوٹی پر کے سوراخ میں سے ہوکر طبلی کہفہ میں داخل ہوتا ہے۔ ھرم سے جانبی طرف پچھلی دیوار پر ایک سوراخ ہے جس کو حبل طبلی عصب کا سوراخ (apertura tympanica canaliculi chordæ) کہتے ہیں۔ اس کے اندر سے ہوکر حبل طبلی عصب طبل میں داخل ہوتا ہے۔

اگلی دیوار تنگ ہے۔ کیونکہ وسطانی اور جانبی دیواریں آگے کی طرف متدق ہوتی ہیں۔ اگلی دیوار کا بالائی حصّہ ناشر طبلی قنال کے فتحہ سے رکا ہوا ہے۔ درمیانی حصّہ میں سمعی نلی کا طبلی سوراخ واقع ہے اور زیرترین حصّہ ہڈی کا ایک پتر ہے جو طبلی کہفہ کو سباتی قنال سے الگ کرتا ہے۔ اس حاجز کا طبلی سرا جو سمعی نلی اور ناشر طبلی قنال کے درمیان ہے، قوقعہ شکل زائدہ (processus cochleariformis) کہلاتا ہے۔ یہ ایک چرخی کا کام دیتا ہے جس کے گرد ناشر طبلی کا وتر ایک دم جانبی رخ میں مطرقہ کی طرف مڑجاتا ہے۔

وسطانی دیوار پر جو طبل اور تیہ کے درمیان حائل ہے، ایسے ابھار، نشیب اور سوراخ ہیں جو توجہ کے محتاج ہیں۔ دیوار کا اگلا اور بڑا حصّہ جانبی طرف کہفہ کے اندر ابھر آتا ہے (تصاویر 209 213)، اور ایک بہت نمایاں ابھار بناتا ہے جس کو طنف (promontry) کہتے ہیں۔ طنف کے پچھلے حصہ سے اوپر ایک نشیب ہے جس کو دہلیز کی تاکی (fenestra vestibuli) کا حفرہ کہتے ہیں۔ اور اس حفرہ کی تہ میں ایک بیضوی سوراخ ہے، جس کو دہلیز کی تاکی کہتے ہیں (تصویر 213)۔ اس تاکی کا لمبا محور اگلا پچھلا رُخ رکھتا ہے۔ اور تطعین شدہ ہڈی میں یہ سوراخ تیہ کے دہلیزی حصّہ میں کھلتا ہے۔ لیکن تازہ حالت میں رکاب (stapes) کے قدمی حصّے سے بند رہتا ہے (تصویر 209) جو سمعی استخوانوں میں سے وسطانی ترین ہے، اور تاکی میں جمی ہوئی ہے۔ پچھلی دیوار پر ھرم دہلیزی تاکی کے ذرا پیچھے واقع ہے۔ دہلیزی تاکی سے اوپر اس زاویہ میں جو طبل کی چھت اور وسطانی دیوار کے ملنے سے بنتا ہے یعنی برطبلی گوشہ میں ایک آگے سے پیچھے کو جانے والی حبید ہے۔ یہ حبید طبل کے اندر وجہی قنال کے اندر کو اُٹھ آنے سے بنتی ہے (تصویر 213)۔ اس قنال کی دیوار بہت

پتلی ہے۔ اور اس لئے سفید وجہی عصب جو اس قنال کے اندر واقع ہے، آسانی سے دکھائی دیتا ہے طبلیت کے نیچے اور پیچھے قوقعی ناکی کا حفرہ (fossula fenestra cochleæ) ہے۔ اور اس حفرہ کی تہ میں ایک سوراخ ہے جس کو قوقعی ناکی (fenestra cochleæ) کہتے ہیں۔ تعطین یافتہ (macerated) ہڈی میں یہ سوراخ قوقعہ کے کہفہ میں جاتا ہے لیکن تازہ حالت میں یہ ایک جھلی سے بند رہتا ہے جس کو طبل کی ثانوی جھلی کہتے ہیں۔ 514

طبلی کہفہ کی جانبی دیوار کا بیشتر حصہ طبلی جھلی سے بنتا ہے۔ لیکن طبلی جھلی سے اوپر طبلی گوشہ کی جانبی دیوار صدغی ہڈی کے فلسانی حصہ کے ایک ٹکڑے سے بنتی ہے (تصاویر 209, 210)۔

طبلی جھلی - یہ جھلی کی بیضوی شکل کی ایک ٹکیا ہے جو بیرونی سمعی منفذ کے وسطانی سرے کے پار تنی ہوئی ہے۔ اور طبل کی جانبی دیوار کا بیشتر حصہ بناتی ہے۔ یہ بہت ترچھی واقع ہے۔ اسکے زیرین اور اگلے دونوں کنارے وسطانی جانب جھکتے ہیں۔

اس جھلی کے چپکنے کے طریقہ پر کچھ غور کرنا چاہئے۔ منفذ کے وسطانی سرے پر ہڈی کی ایک حلقہ نما حید جو نمایاں طور پر میزاب دار ہے، ایک چوکھٹا بناتی ہے جس میں یہ جھلی جمی ہوئی ہے۔ (تصویر 210)۔ لیکن یہ حید اوپر کی طرف غیر مکمل ہوتی ہے جہاں اسکے سرے ایک گہرے کٹاؤ کے ذریعہ الگ ہیں جس کو طبلی کٹاؤ (incisura tympanica) کہتے ہیں۔ اس کٹاؤ میں جھلی کا ایک ایسا حصہ واقع ہے جو (یہ دیکھتے ہوئے کہ ریشہ دار تہ غائب ہے) نہ ساخت میں اتنا کثیف اور نہ اتنا کس کر تنا ہوا ہوتا ہے جتنا کہ باقی حصہ ہے۔ اسی لئے اسکا نام نرم جھلی (membrana flaceda) (شرپنیل کی جھلی) ہے۔ عظمی حید کے اندر کا گول میزاب تجویف طبلی کہلاتا ہے۔ جھلی کے اس حصے کا کنارہ جو تجویف طبلی کے اندر جما ہوا ہے، دبیز ہے۔ اور طبلی کٹاؤ پر یہ دبیز حصہ نرم جھلی کے آگے اور پیچھے دو بندوں کی شکل میں چلا جاتا ہے جو بالترتیب اگلے اور پچھلے مطرقی شکن کہلاتے ہیں۔ 515

طبلی جھلی تین تہوں سے بنی ہے۔ یعنی ایک جانبی جلدی تہ۔ ایک درمیانی ریشہ دار تہ۔ اور ایک وسطانی مخاطی تہ۔ مطرقہ کا دستہ ریشہ دار تہ سے قریبی طور پر ملا ہوا ہے۔ اور وسطانی جانب مخاطی تہ سے ڈھکا ہوا ہے۔ یہ جھلی کو طبلی کہفہ کی طرف کھینچتا ہے، اور جانبی سطح کے انقعار کا موجب ہے۔ اس قعر کا عمیق ترین نقطہ مطرقہ کے دستے کے پچھلے سرے سے متناظر ہے اور حیدہ کہلاتا ہے۔

جب زندہ کان کا امتحان منظار (speculum) کے ذریعہ کیا جاتا ہے تو اس جھلی کی سطح خوب مجلا معلوم

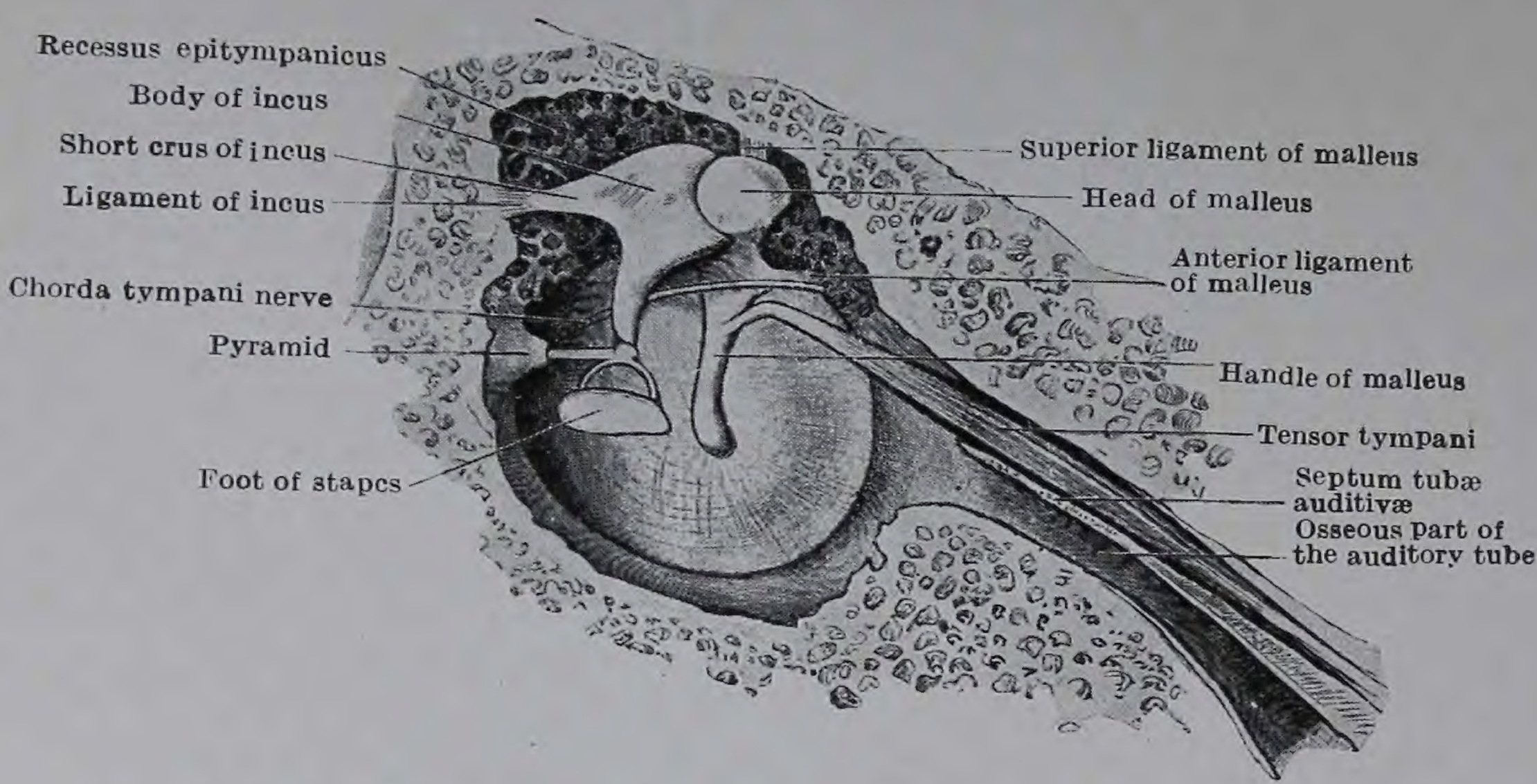

FIG. 211.—Left Membrana Tympana and Chain of Tympanic Ossicles seen from the medial aspect. (Howden.)

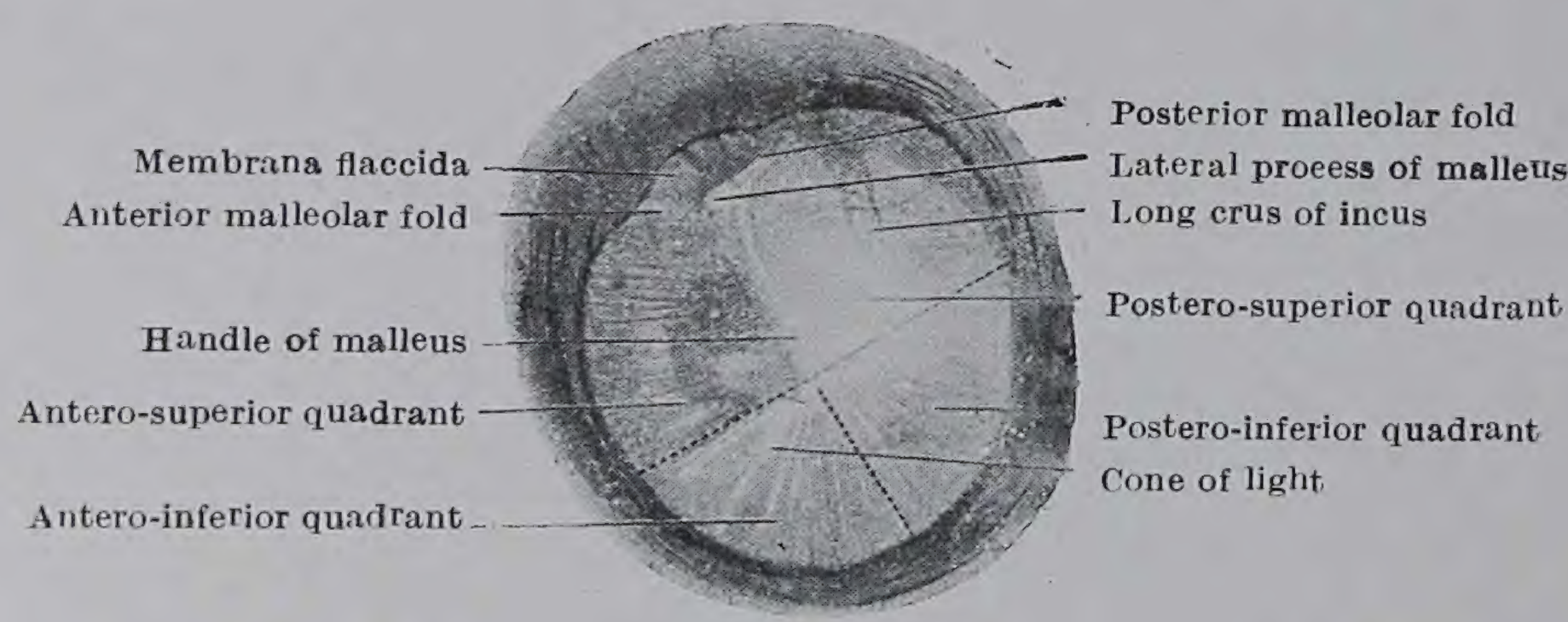

FIG. 212.—Left Tympanic Membrane as viewed from the external meatus during an otoscopic examination. The dotted lines indicate the manner in which the tympanic membrane is subdivided arbitrarily into four areas or quadrants. (Howden.)

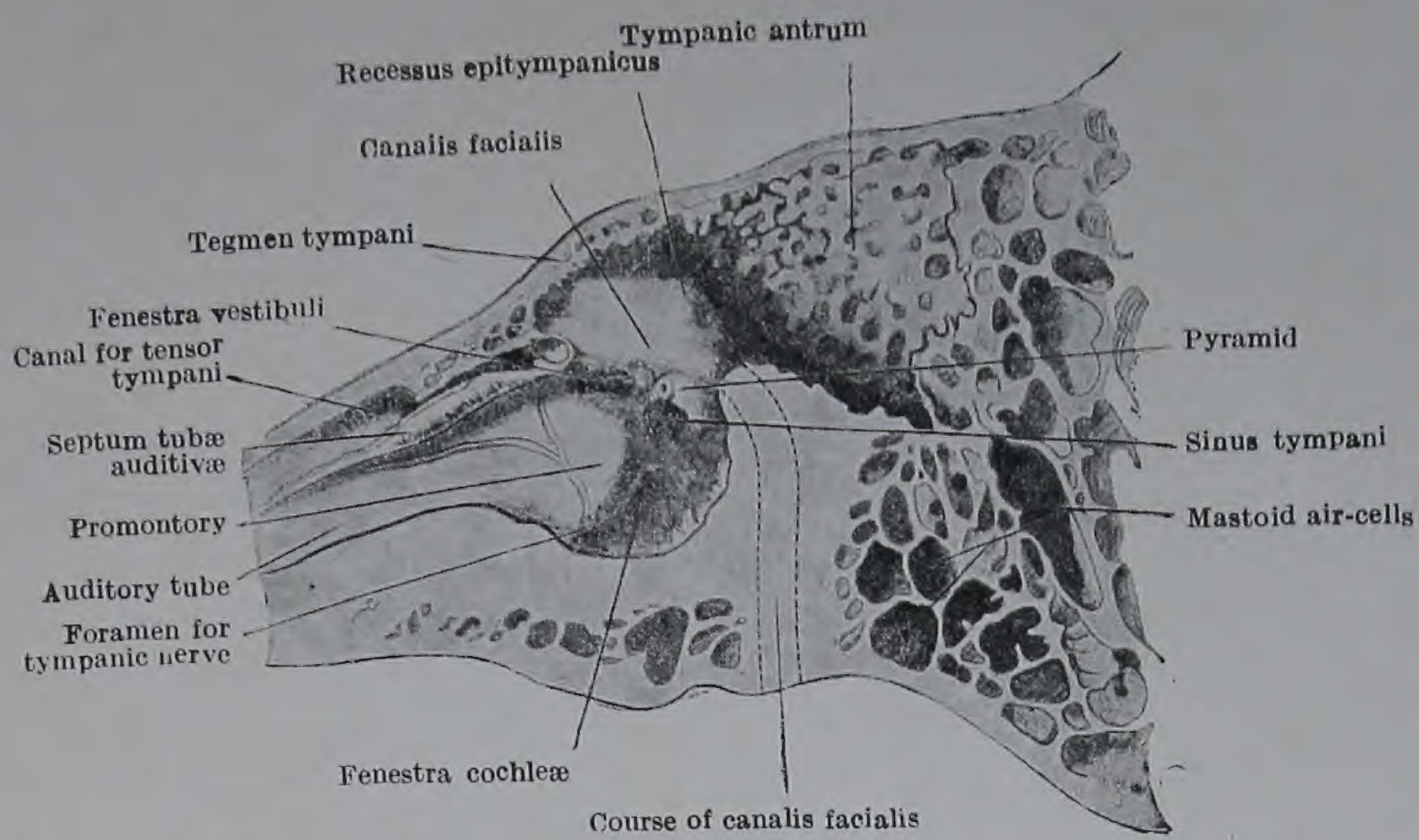

FIG. 213.—Vertical section through the Left Ear : postero-medial half of section viewed from the front. (Howden.)

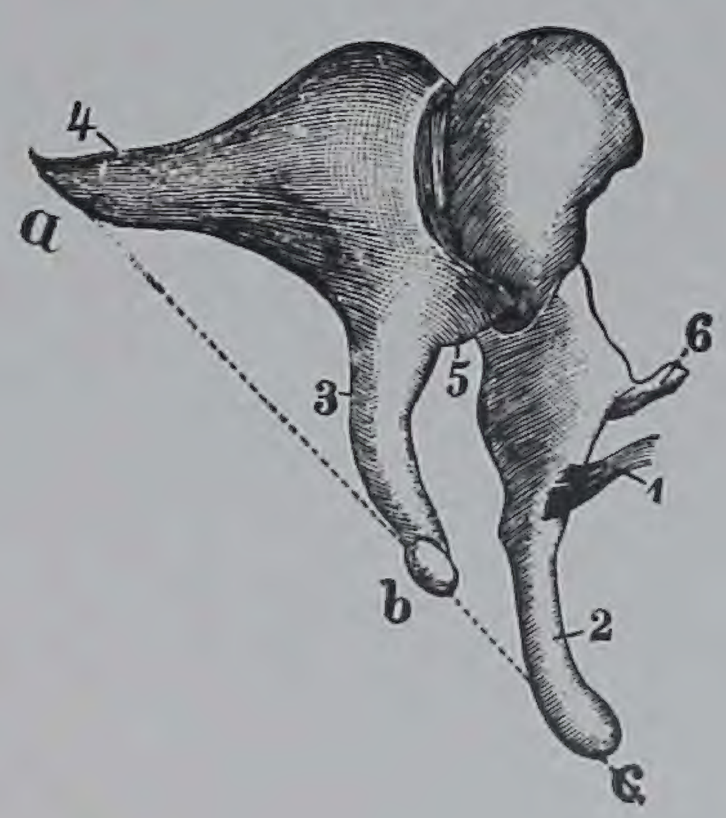

FIG. 214.—Left Malleus and Incus. (After Helmholtz.)

1. Tendon of tensor tympani.
2. Handle of the malleus.
3. Long crus of the incus.
4. Short crus of the incus.
5. Incus.
6. Anterior process of the malleus. The straight line *a b c* connects the extremities of the two crura of the incus with the extremity of the manubrium of the malleus.

ہوتی ہے۔ اور نور کا ایک مخروط مطرقہ کے دستہ کی نوک سے نیچے کو اور آگے کو جاتا ہے۔ دھاریوں کا ایک جوڑا [پرسک (Prussak) کی دھاریاں] جو اگلے اور پچھلے مطرقی شکنوں کی متناظر ہیں، مطرقہ کے جانبی زائدہ سے طبلی کٹاؤ کے کناروں تک جاتا ہے۔ سندان (incus) کی لمبی ٹانگ طبلی جھلی کے اندر سے مدھم سی دکھائی دیتی ہے، اور مطرقہ کے دستے کے متوازی اور پیچھے ہے۔

516

طبلی مغارہ۔ یہ صدغی ہڈی میں ایک گوشہ یا ہوائی کوشک ہے۔ یہ طبلی کہفہ کے بر طبلی حصہ کے ذرا پیچھے واقع ہے۔ اور بالغ میں کھوپری کی سطح سے ۱۴ ملی میٹر (تقریباً نصف انچ) کے فاصلہ پر اور فوق منفذی (suprameatal) مثلث سے وسطانی طرف ہوتا ہے۔ بچے میں یہ بہت زیادہ اوپری ہوتا ہے۔

طبلی مغارہ کا کہفہ مخاطی جھلی کا استر رکھتا ہے جو آگے کی طرف ایک نسبتاً چوڑے سوراخ یعنی مدخل (aditus) کے ذریعہ طبلی کہفہ کی مخاطی جھلی کے ساتھ اور پیچھے اور نیز نیچے کی طرف صدغی ہڈی کے حلمی حصے کے خلیوں کی مخاطی جھلی کے ساتھ مسلسل ہے۔

طبلی مغارہ کی چھت صدغی ہڈی کے حجری حصے کی پتلی پلیٹ سے بنی ہوئی ہے جس کو غطاءِ طبلی (tegmen tympani) کہتے ہیں۔ یہ طبلی مغارہ کو کھوپری کے وسطی حفرہ کے کہفہ سے اور بھیجے کے صدغی لختہ کی زیریں سطح کو ڈھانکنے والی جھلیوں سے علیحدہ کرتی ہے۔ جانبی دیوار صدغی ہڈی کے فلسانی حصے کے اس حصے سے بنتی ہے جو بیرونی سمعی منفذ کے سوراخ کے عین اوپر اور پیچھے واقع ہے۔ پچھلی دیوار اور فرش صدغی ہڈی کے حلمی حصہ سے بنتے ہیں۔ اور ان حدود کے سوراخوں کے ذریعہ ہی سے طبلی مغارہ کا کہفہ حلمی حصہ کے ہوائی خلیوں کے ساتھ راہ رکھتا ہے۔ وسطانی دیوار پر جو صدغی ہڈی کے حجری حصے سے بنتی ہے، ایک افقی ابھار ہے جو اندرونی کان کی جانبی نیم دائری قنال سے بنتا ہے۔ یہ ابھار آگے کی طرف مدخل (aditus) کے اندر تک جاتا ہے (تصویر 205)۔ مدخل کے وسطانی کنارے سے ذرا آگے وجہی قنال طبل کی وسطانی دیوار کے پچھلے کنارے کے ساتھ ساتھ نزول کرتی ہے۔

517

طبلی مغارہ کا اگلا پچھلا قطر تقریباً ۱۴ ملی میٹر، انتصابی قطر تقریباً ۹ ملی میٹر اور آڑا قطر تقریباً ۷ ملی میٹر ہے۔

طبل کی مخاطی جھلی۔ سارے طبل کا استر ایک باریک مخاطی جھلی سے بنتا ہے جو سمعی نلی کے اندر سے بلعوم کی مخاطی جھلی کے ساتھ مسلسل ہے۔ جیسا کہ پہلے بیان ہوا، یہ جھلی طبلی جھلی کی وسطانی تہ بناتی ہے۔

اور یہ پیچھے کی طرف طبلی مغارہ اور زائدہ حلمیہ کے ہوائی خلیوں کے اندر تک بڑھ جاتی ہے۔ یہ استخوانوں کو بھی ڈھانکتی ہے، اور رکابیہ اور ناشر طبل عضلہ کے وتر اس سے ملبوس ہیں۔

سماعی استخوانے (ossicula auditus)- یہ مطرقہ۔ سندان اور رکاب ہیں۔

مطرقہ میں ایک سر۔ ایک گردن۔ ایک دستہ (manubrium) اور دو زائدے ہیں جن کو جانبی زائدہ اور اگلا زائدہ کہتے ہیں۔ سر بڑا اور گول ہے۔ یہ اوپر کو رخ رکھتا ہے۔ اور طبلی جھلی کے لبول سے اوپر بطبلی گوشہ میں طبل کی چھت اور جانبی دیوار کے قریب واقع ہے (تصاویر 209, 211)۔ اسکے پچھلے رخ پر سندان کے جسم کے ساتھ جڑنے کے لئے ایک کٹاؤ نما مفصلی سطح ہے۔ دستہ طبلی جھلی کی ریشہ دار تہ سے چپکا ہوا ہے۔ جانبی زائدہ (processus lateralis) (قدیم نام قصیر: brevis) ایک ٹھنٹ نما بڑھاؤ ہے جو دستہ کی جڑ سے نکلتا ہے۔ یہ جانبی طرف رخ رکھتا ہے اور نرم جھلی کے ذرا نیچے طبلی جھلی سے ٹکراتا ہے۔ اگلا زائدہ (processus anterior; O. T. gracilis) ہڈی کی ایک نازک سنین ہے جو آگے کو اور نیچے کو حجری طبلی شق میں جاتی ہے جب مطرقہ کو بالغ کی کھوپری میں سے نکالتے ہیں تو یہ تقریباً ہمیشہ ٹوٹ جاتی ہے۔ لیکن شیر خوار کی کھوپری میں آسانی سے محفوظ رکھی جا سکتی ہے۔

سندان کی شکل کسی قدر ایسے پیش طاحن دانت جیسی ہوتی ہے جس کی جڑیں بہت منفرج ہوں۔ یہ ایک جسم اور ایک لمبی اور ایک چھوٹی ٹانگ پیش کرتی ہے۔ جسم پر ایک مفصلی سطح ہے جس کا رخ سامنے ہے اور جو مطرقہ کے سر کے ساتھ جڑتی ہے۔ چھوٹی ٹانگ پیچھے کو رخ رکھتی ہے۔ اور اس کا سرا رباطوں کے ذریعہ طبل کی پچھلی دیوار کے ساتھ طبلی مغارہ کے سوراخ کے نیچے چپکا ہوا ہے۔ لمبی ٹانگ نیچے کو اور وسطانی جانب مطرقہ کے دستہ کے رخ کے تقریباً متوازی جاتی ہے۔ لیکن اس سے زیادہ وسطانی ہوتی ہے اور اس سے پیچھے کے مستوی میں واقع ہوتی ہے۔ اس کے زیریں سرے پر جو وسطانی جانب مڑا ہوا ہے، ہڈی کی ایک چھوٹی گرہ ہے جو عدسی زائدہ (processus lenticularis) کہلاتی ہے۔ اور رکاب کے سر کے ساتھ جڑتی ہے۔

مطرقہ اور سندان دونوں ملکر ایک محور پر گھومتی ہیں جو مطرقہ کے اگلے زائدے اور سندان کی چھوٹی ٹانگ سے بنتا ہے۔ ان دونوں ہڈیوں کی مفصلی سطحوں پر عجیب طرح کے پکڑنے والے دانت ہیں جو ان دونوں ہڈیوں کی معمولی حرکات کے وقت ایک دوسرے کے ساتھ گتھ جاتے ہیں لیکن جب طبلی جھلی کی وسطانی سطح پر زور ڈالا جاتا ہے جیسا کہ سمعی نلی کے اندر سے طبل کو پھلانے سے ہوتا ہے تو سندانی مطرقی (incudo malleolar) جوڑ کھل جاتا ہے، اور مطرقہ اکیلی حرکت کرتی ہے۔ اس طرح سندان کی وجہ سے رکاب کے الحاقات پر کھچاؤ نہیں پڑتا۔

عظم رکاب (stapes) کی شکل رکاب جیسی ہے۔ اس میں ایک سر یعنی جانبی سرا ہوتا ہے جو ایک

518

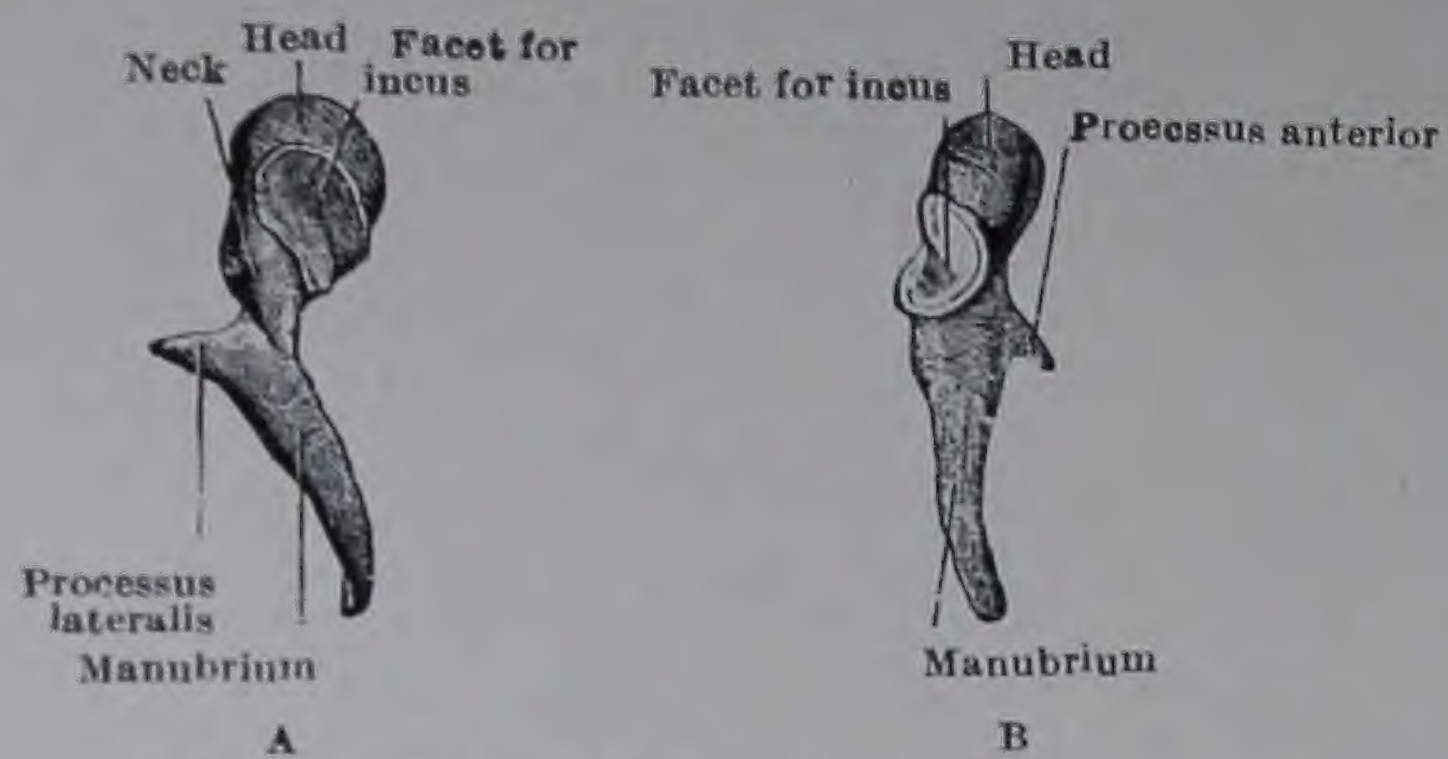

FIG. 215.—The Left Malleus. (Howden.)

A. Posterior aspect. B. Medial aspect.

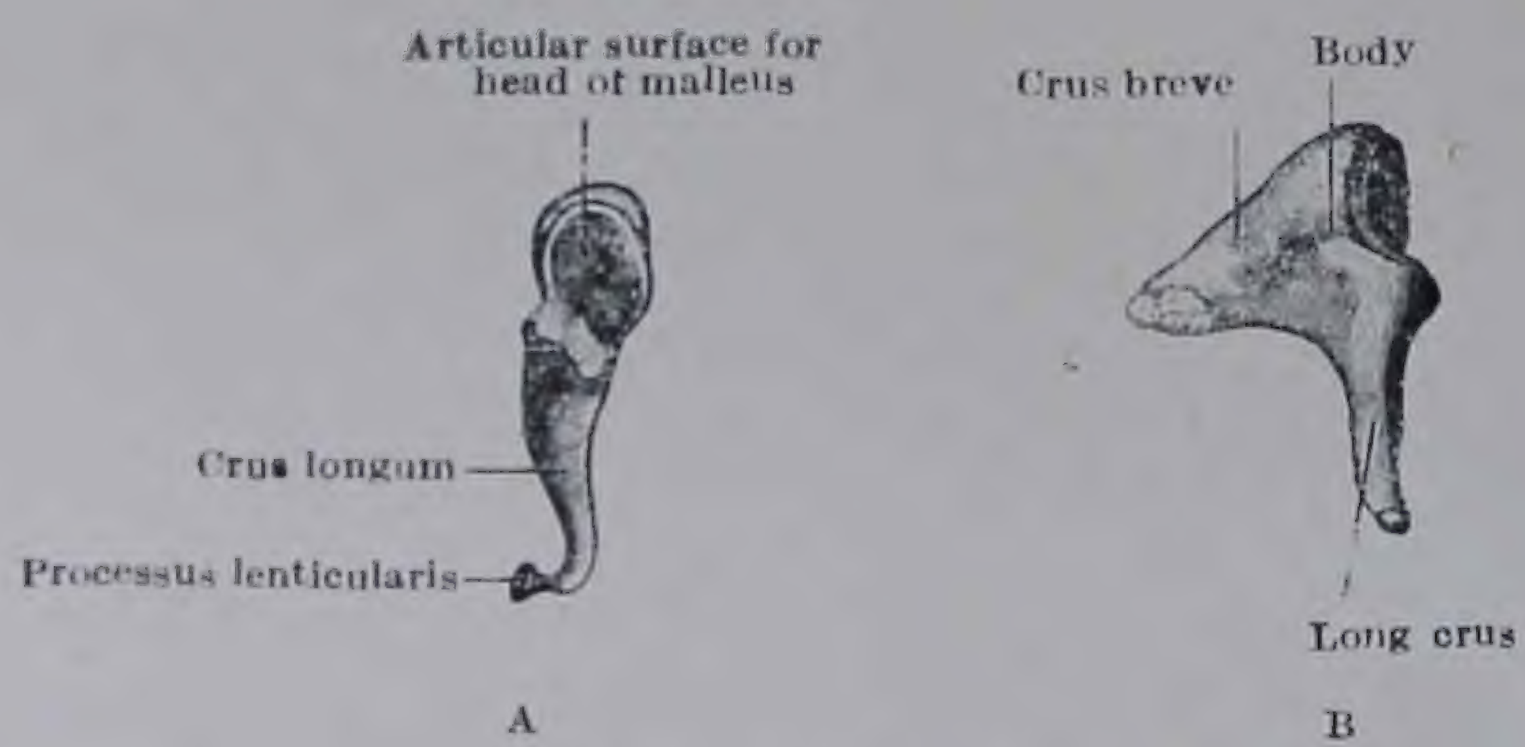

FIG. 216.—The Left Incus. (Howden.)

A. Anterior aspect. B. Medial aspect.

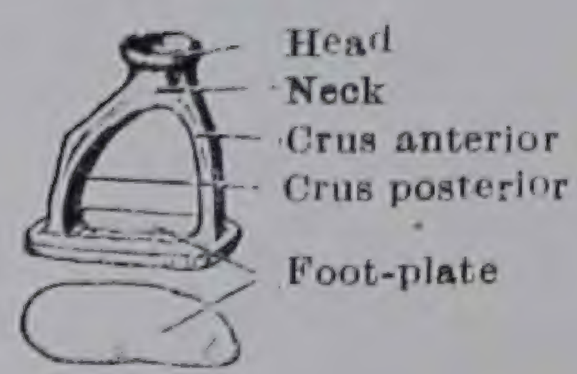

FIG. 217.—Left Stapes. (Howden.)

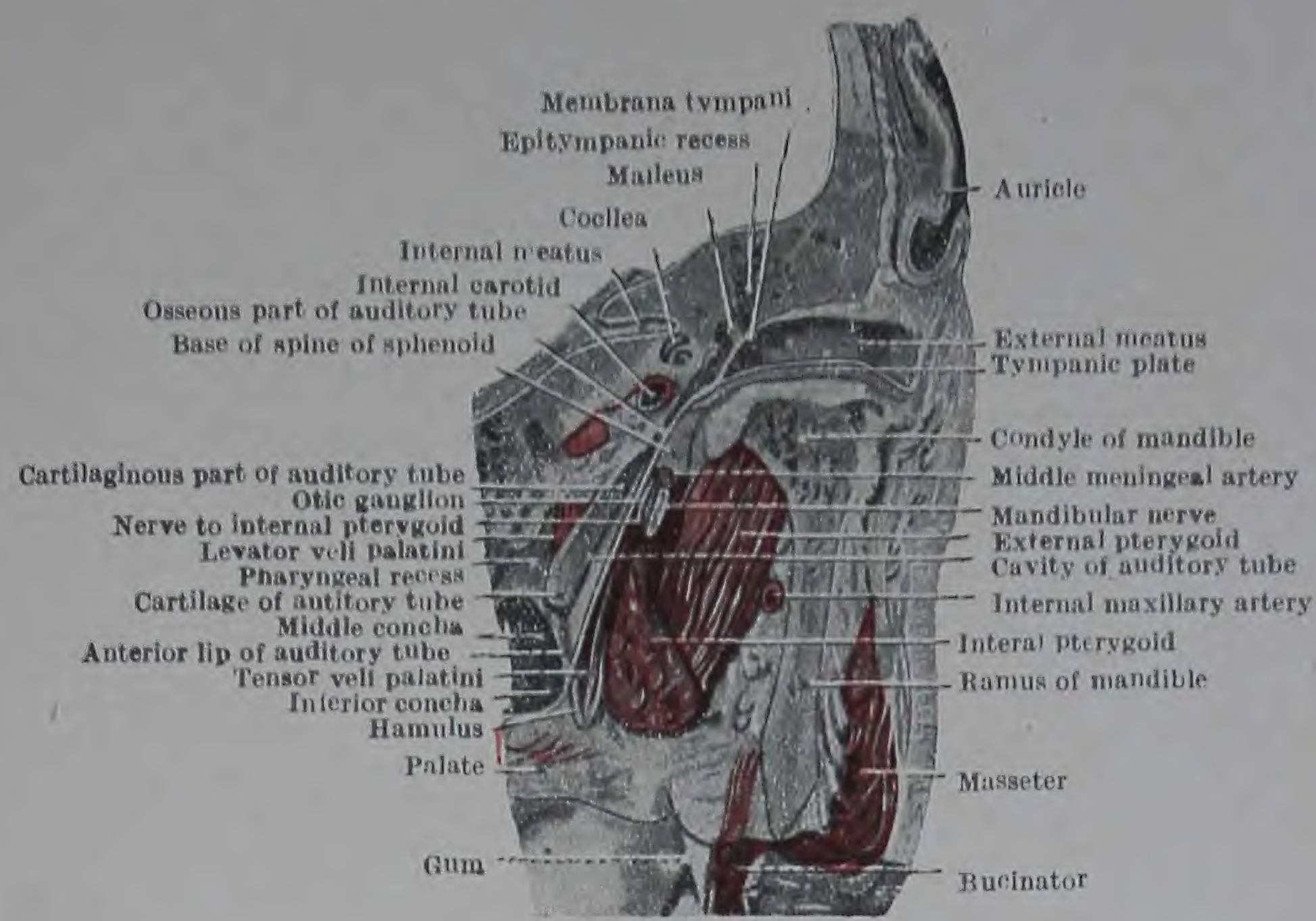

FIG. 218.—Oblique section of a part of the Head showing the relations of the Auditory Tube.

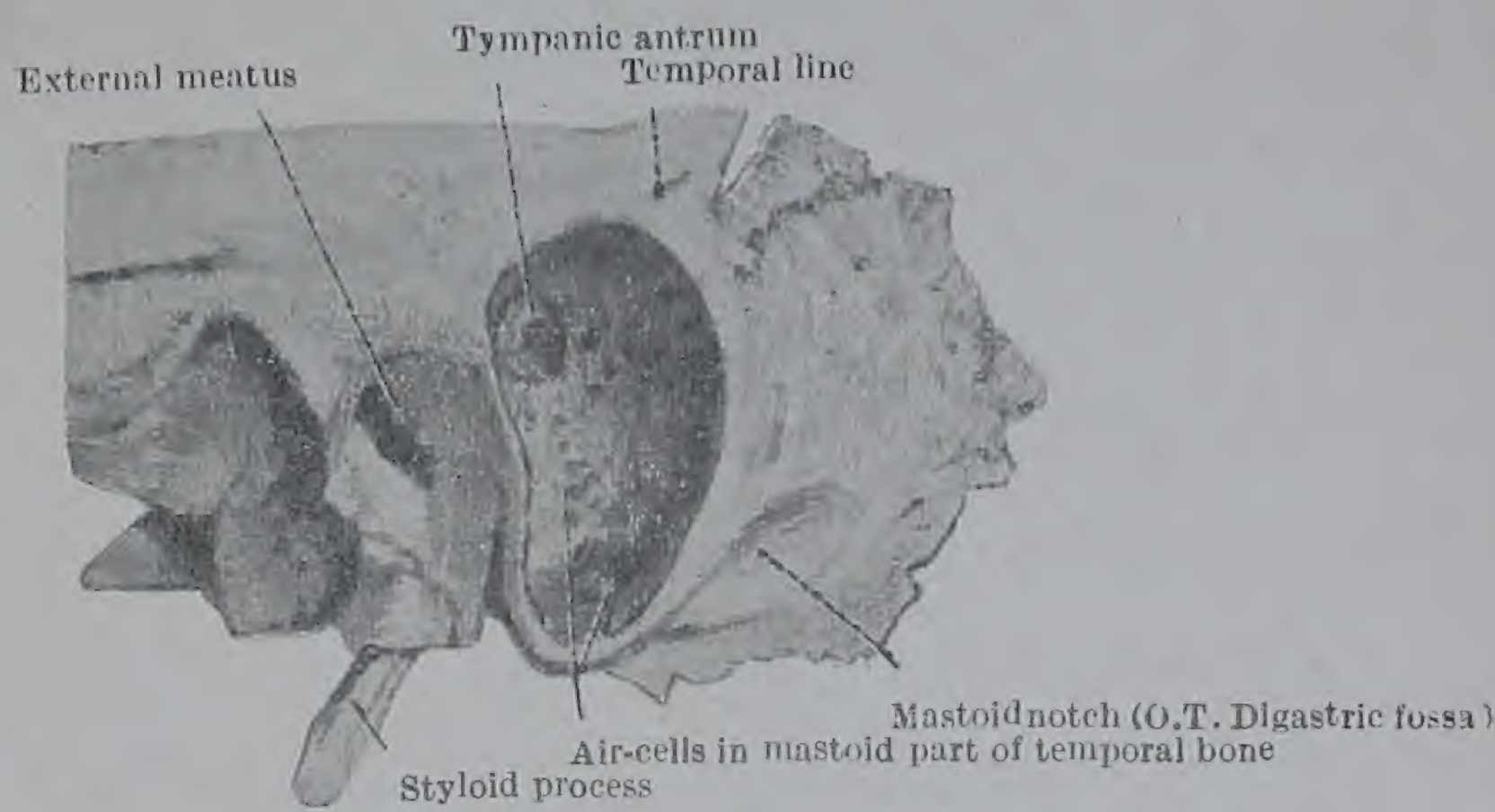

FIG. 219.—Dissection of the Tympanic Antrum and the mastoid part of the tempora bone from the outer side.

ذرا سی سکڑی ہوئی گردن کے ذریعہ ان دو ٹانگوں سے الگ ہے جو ایک وسطانی پلیٹ سے ملتی ہیں جس کو رکاب کا قاعدہ کہتے ہیں۔ سر پر سندان کے عدسی زائدہ کے لئے ایک گہرا مفصلی فنجان ہے۔ یہ ٹانگیں اپنے مقعر پہلوؤں پر طولی رخ میں میزاب دار ہیں (تجویف رکاب: sulcus stapedius)۔ پچھلی ٹانگ اگلی ٹانگ کی نسبت زیادہ حاد زاویہ پر مڑی ہوئی ہے اور قاعدہ دہلیزی تاکی (fenestra vestibuli) میں بیٹھتا ہے، اور اپنی شکل میں اس سوراخ کے مطابق ہوتا ہے۔ اس کا زیریں کنارہ سیدھا ہے۔ لیکن اس کا بالائی کنارہ خمدار ہے۔

سمعی استیزوں کے رباط۔ ان نازک مفصلی کیسوں کے علاوہ جو ان سمعی استیزوں کے درمیانی جوڑوں کے گرد واقع ہیں، بعض بند ہوتے ہیں۔ جو ان ہڈیوں کو طبل کی دیوار سے ملاتے ہیں اور ان کی حرکات کو روکنے کے کام آتے ہیں۔

519 مطرقہ کے تعلق میں یہ بند ہیں۔ (۱) ایک اگلا رباط جو اگلے زائدہ کی جڑ سے طبل کی اگلی دیوار تک حجری طبلی شق کے قرب میں جاتا ہے۔ (۲) ایک جانبی رباط جو اس کے جانبی زائدہ سے طبلی کٹاؤ کے کنارہ تک جاتا ہے اور (۳) ایک بالائی رباط جو سر کو طبل کی چھت کے ساتھ ملاتا ہے۔

سندان کا رباط اسکی چھوٹی ٹانگ کے سرے کو طبل کی پچھلی دیوار سے ملاتا ہے۔ اور رکاب کا حلقہ نما رباط اس کے قاعدے کے کنارے کو دہلیزی تاکی کے محیط کے ساتھ ملاتا ہے۔

طبلی عضلے - دو عضلے طبل سے متعلق ہیں۔ یعنی رکابیہ اور ناشر طبل۔

رکابیہ عضلہ ھرم کے اندرون اور اُس قنال میں واقع ہے جو اس کے گرد نیچے کو خم کھاتی ہے۔ رکابیہ کا نازک وتر طبل میں ھرم کی چوٹی پر کے سوراخ میں سے داخل ہوتا ہے۔ اور رکابیہ کی گردن کے پچھلے رخ میں منتہی ہوتا ہے۔ رکابیہ عضلہ وجہی عصب کی ایک شاخ سے رسد پاتا ہے۔

ناشر طبل عضلہ سمعی نلی کی کرّی کے بالائی حصّہ سے اور وتدی کے بڑے پر کے غضروفی حصوں اور صدغی ہڈی کے حجری حصّہ سے اٹھتا ہے۔ اپنے آغاز سے پیچھے کو اور جانبی رخ سمعی نلی کے عظمی حصّے
520 کے اوپر جاتا ہے۔ طبلی کہفہ کے اندر اس کا وتر زاویہ قائمہ بنا کر قوقعہ شکل زائدہ (processus cochleariformis) (صفحہ 512) کے سرے کے گرد مڑتا ہے۔ اور جانبی رخ طبل کی جانبی دیوار کی طرف مطرقہ کے دستہ کی وسطانی سطح کے بالائی حصّہ میں اپنے منتہی تک جاتا ہے۔ ناشر طبل میں اس کا عصب رسلاذنی عقدہ (ottic ganglion) میں سے ہو کر تین توامی عصب کی چانوی شعبہ سے آتا ہے۔ عضلہ کا نام اس کے فعل کو ظاہر کرتا ہے۔

حبل طبلی عصب (chorda tympani nerve)۔ یہ عصب طبلی کہفہ کے اندر سے طبلی حبلی کے بالائی حصے کے خوب قریب سے نکلتا ہے۔ اور صفحہ 182 پر مذکور ہے۔

طبلی ضفیرہ۔ اس کا ذکر صفحہ 200 پر پہلے ہو چکا ہے۔

سمعی نلی (قدیم نام یوسٹاکی نلی (Eustachian tube)۔ یہ نلی وہ راستہ ہے جو طبلی کہفہ اور بلعوم کے درمیان ایک تعلق قائم کرتا ہے۔ ہوا اس کے اندر سے ہو کر طبلی کہفہ اور مغارہ اور حلمیہ کے خلیوں میں پہنچتی ہے۔ یہ ایک عظمی اور ایک غضروفی حصے پر مشتمل ہے۔ عظمی حصہ تقریباً ۱۲٫۵ ملی میٹر (آدھ انچ) طویل ہوتا ہے۔ یہ طبل کے داخل ہونے کے مقام پر عریض ترین ہے۔ اور اپنے دوسرے سرے پر تنگ ترین ہے۔ غضروفی حصہ تقریباً ایک انچ لمبا ہے۔ اور صفحہ 298 پر پہلے ہی بیان ہو چکا ہے۔

تقطیع ۔ دوسرا طریقہ۔ دوسری طرف بیرونی منفذ کے عظمی حصے۔ طبلی مغارہ اور طبلی کہفہ تک پس جانبی رخ سے پہنچنا چاہئے۔ اس ہڈی کی تقطیع اس طریقہ کے مطابق ہونی چاہئے جس کو سرجن حلمیہ اور وسطی کان کی وسیع بیماری کے ازالہ کے لئے اختیار کرتا ہے۔ لیکن تقطیع کو آسان کرنے کے لئے اور ہڈی تک بہتر رسائی حاصل کرنے کے لئے بیرونی منفذ کے غضروفی حصے کے اندر سے کاٹ کر اذین کو نکال سکتے ہیں۔ 521

اذین کے کٹ چکنے کے بعد ساری نرم ساختوں کو گرد عظمہ سمیت صدغی ہڈی کے حلمی حصے کی بیرونی سطح پر سے دور کر دو۔ اور ان ساختوں کو پہچانو۔ (۱) فوق منفذی مثلث (supra-meatal triangle) اور فوق منفذی شوکہ جو بیرونی منفذ کے عظمی حصے کے بالائی اور پچھلے کنارے کے اتصال پر واقع ہیں۔ اور (۲) صدغی خط جو پیچھے کو اور اوپر کو فوق منفذی مثلث سے اوپر جاتا ہے۔ اس تقطیع کی پہلی منزل کے مقاصد یہ ہیں۔ (۱) ہڈی کی بیرونی ٹھوس تہ کو نکال دینا (۲) صدغی ہڈی کے حلمی حصے کی اسفنجی بافت کو کھول دینا۔ اور حلمیہ کے ہوائی خلیوں اور طبلی مغارہ کے کہفہ کو نمایاں کرنا۔ لیکن ساتھ ہی بیرونی منفذ کے عظمی حصہ کی پچھلی دیوار، اور مستعرض جوف کے سگ آیدہ حصے کو نقصان سے بچانا ہے جو صدغی ہڈی کے حلمی حصے کے پچھلے حصے کے اندرونی رخ پر ایک میزاب میں واقع ہے۔ طبلی مغارہ فوق منفذی مثلث کے لیول پر واقع ہے۔ یعنی بیرونی منفذ سے اوپر اور پیچھے اور صدغی ہڈی کی اوپری سطح سے تقریباً ۱۴ ملی میٹر (نصف انچ سے کچھ زیادہ) یہ

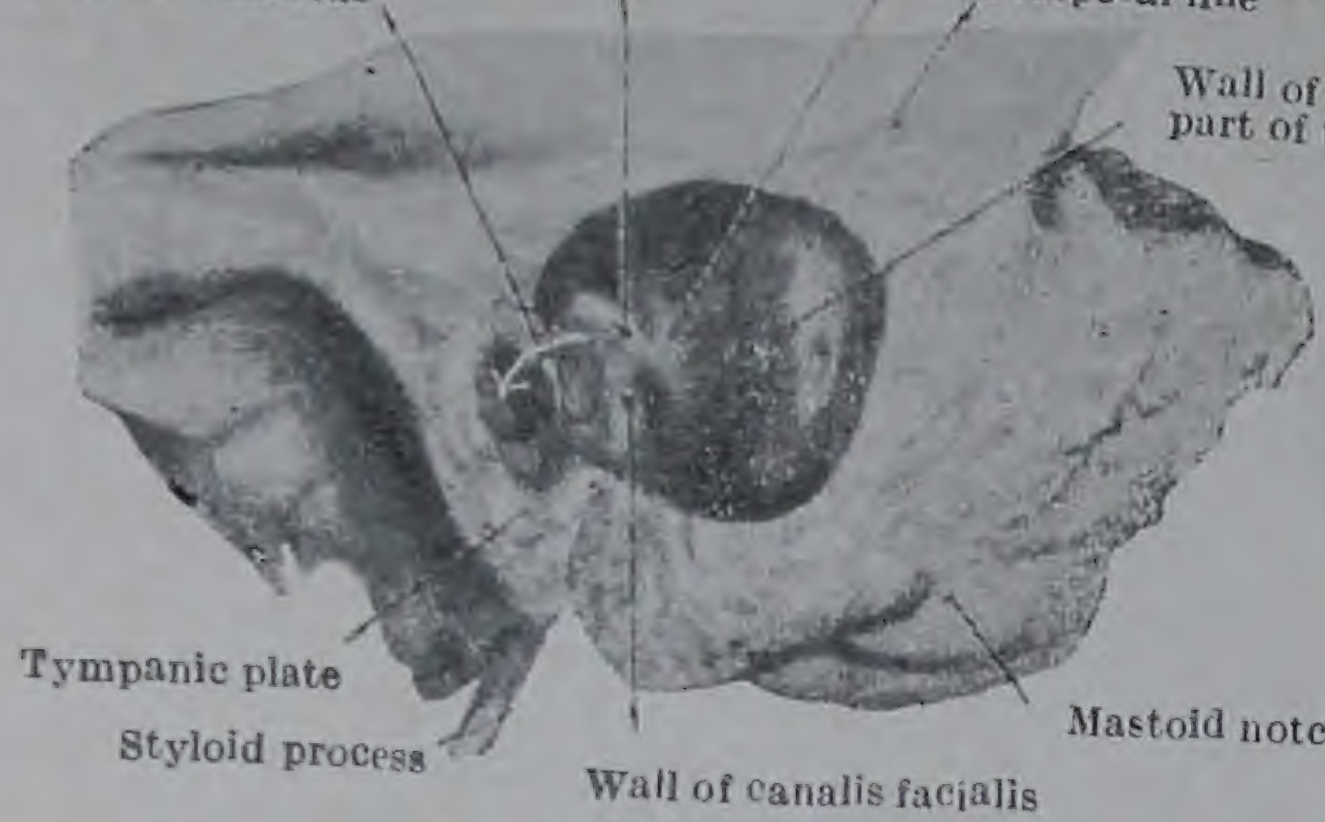

FIG. 220.—Dissection of the Tympanic Antrum and the petro-mastoid part of the temporal bone from the outer side. The arrow is passing through the aditus from the tympanic cavity.

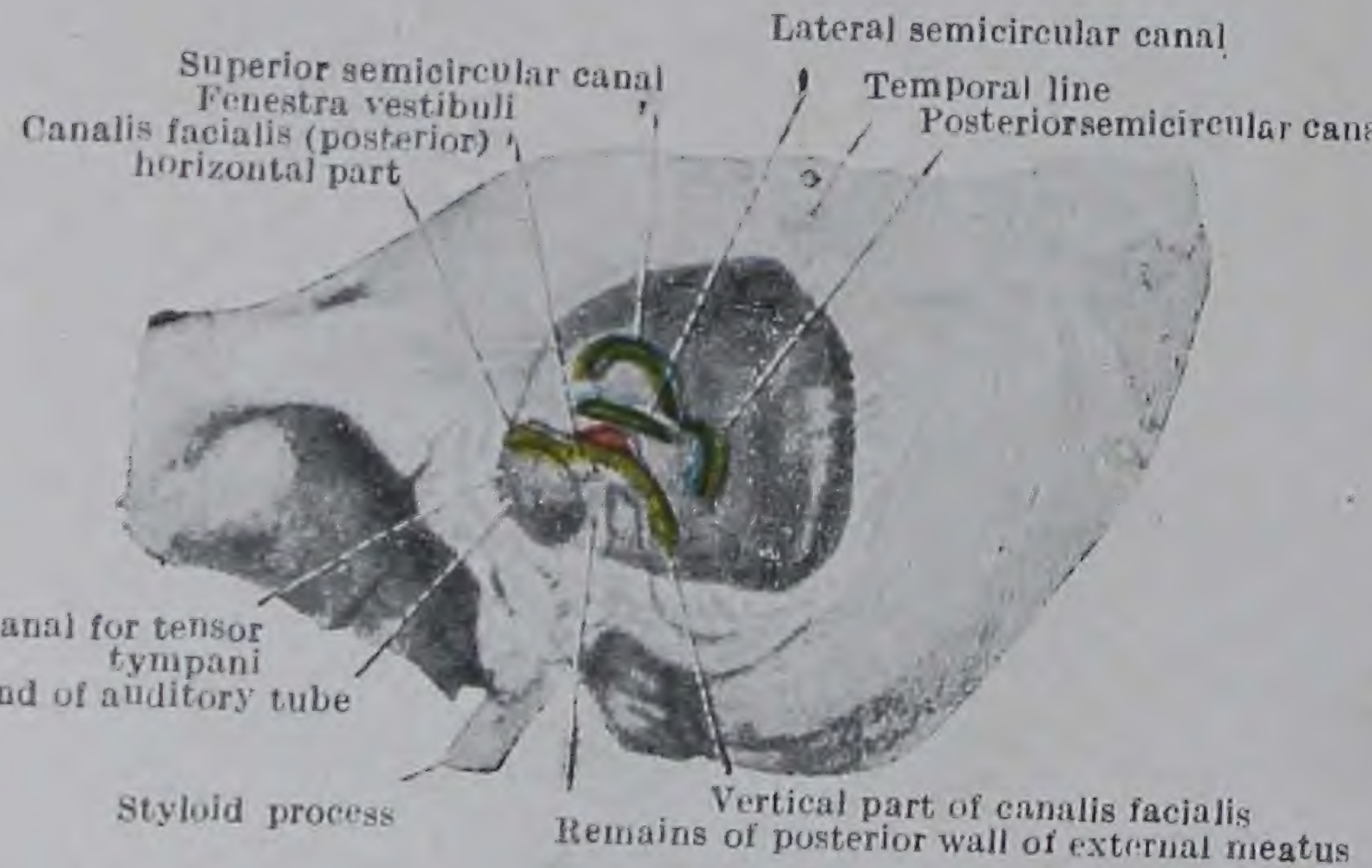

FIG. 221.—Dissection of the Tympanic Cavity and the semicircular canals from the outer side.

تقطیع فوق منفذی مثلث میں شروع ہونی چاہیئے۔ اور ہڈی کے اندر آگے کو اور وسطانی جانب بیرونی منفذ کی پچھلی دیوار کے متوازی جانی چاہیئے یہاں تک کہ طبلی مغارہ کھل جائے۔ طبلی مغارہ کو پہچان لینے کے بعد حلمی رقبہ کے اگلے حصّے کی اسفنجی بافت کو آہستہ آہستہ نکال دینا چاہیئے۔ حتیٰ کہ زیادہ وسطانی واقع ہونے والی اور زیادہ ٹھوس ہڈی نمایاں ہو جائے۔ جب تقطیع کی یہ منزل پوری ہو جائے تو تقطیع کار کو ذیل کے نکات دیکھنے چاہئیں:۔ (۱) نمایاں شدہ رقبہ کی اگلی حد میں بیرونی منفذ کے عظمی حصّے کی ٹھوس پچھلی دیوار ہے۔ (۲) پیچھے کی طرف ایک چوڑی ابھری ہوئی جید ہے جو اس میزاب کے مقام کو ظاہر کرتی ہے جس میں متعرض جوف کا سگمائیڈ حصّہ واقع ہے (۳) اس رقبہ کے بالائی اور زیادہ عمقی حصّے پر طبلی مغارہ کی وسطانی دیوار اور مدخل ہے جو طبلی کہفہ کے اندر لے جاتا ہے۔ (۴) درمیانی رقبہ حلمی ہوائی خلیوں کے باقی حصّوں سے رکا ہوا ہے جو نیچے کی طرف حلمی زائدہ کی نوک تک جاتے ہیں۔ یہ اوپر طبلی مغارہ کے کہفہ کے ساتھ مسلسل ہیں۔ (۵) مدخل کی وسطانی دیوار پر اور طبلی مغارہ کی وسطانی دیوار کے اگلے حصّہ پر ایک افقی جید ہے جو تیہ (labyrinth) کی جانبی نیم دائری قنال کے مقام کو ظاہر کرتی ہے۔ اور اس کے نیچے مدخل کے منہ کی وسطانی دیوار پر ایک انتصابی جید ہے جو وجہی قنال کے مقام کو ظاہر کرتی ہے جس میں اہم وجہی عصب واقع ہے۔

تقطیع کا اگلا مرحلہ یہ ہے کہ بیرونی منفذ کی پچھلی دیوار کو نکالا جائے اور طبلی جھلی کی بانی سطح کو نمایاں کیا جائے (صفحہ 514)۔ طبلی جھلی کا امتحان کر چکنے کے بعد ایک سلائی (seeker) مدخل میں سے طبلی کہفہ میں ڈالنی چاہیئے۔ اور اس کے دستہ کو نمایاں شدہ رقبہ کے زیرین حصّے پر لٹکا دینا چاہیئے۔ پھر اس سلائی کو اپنی جگہ پر چھوڑ کر بیرونی منفذ کے پچھلی دیوار کے باقی حصّے اور اس کی بالائی حد کو سلائی کے لیول سے لیکر طبلی مغارہ کی چھت کے لیول تک کسی اہم ساخت کو ضرر پہنچنے کے خوف کے بغیر کاٹ سکتے ہیں۔ اس تقطیع کی تکمیل طبلی جھلی اور استیزوں کو نکال کر ہونی چاہیئے۔ اور جب یہ ہو چکا تو طبلی کہفہ۔ مدخل اور طبلی مغارہ کی وسطانی دیواروں کا بہت مکمل منظر مل جاتا ہے۔ آگے کی طرف طبلی کہفہ کی وسطانی دیوار پر طنف (promontry) واقع ہے جو قوقعہ کے پہلے چکر کے مقام کو ظاہر کرتا ہے۔ طنف سے آگے اور پیچھے دہلیزی ناکی ہے۔ قوقعی ناکی طنف کے زیرین اور پچھلے حصّے پر اس گوشہ کے اگلے حصّہ میں واقع ہے جسے قوقعی ناکی کا حفیرہ (fossula fenestra cochleæ) کہتے ہیں۔ قوقعی ناکی سے اوپر ایک جید ہے جو وجہی قنال کے پچھلے افقی حصّے سے بنتی ہے۔ یہ مدخل کی وسطانی دیوار پر اس انتصابی جید کے ساتھ

مسلسل ہو جاتی ہے جو اس قنال کے انتصابی حصّے کے مقام کو ظاہر کرتی ہے ۔ آخرالذکر سے اوپر افقی جید واقع ہے جو جانبی نیم دائری قنال کی وجہ سے بنی ہے ۔ وجہی عصب کو نمایاں کرنے کے لئے وجہی قنال کو کھولنا چاہیئے ۔ اس کے بعد جانبی نیم دائری قنال کھولنا چاہیئے ۔ اور بعد کو اس سے اوپر اور پیچھے کی طرف ہڈی کو نکالنا چاہیئے تاکہ بالائی اور پچھلی نیم دائری قنالوں کی دیواریں نمایاں ہو جائیں (تصاویر 219 -(220, 221

وجہی عصب کا درون حجری حصّہ اور سمعی عصب

وجہی اور سمعی اعصاب کو پہلے ہی اندرونی سماعی منفذ تک کھولا جا چکا ہے (صفحہ 112)۔ اب تقطیع کار کو یہ منفذ کھولنا چاہیئے ۔ اور وجہی عصب کا تعاقب صدغی ہڈی کے حجری حصّے کے اندر سے اس کے مخرج میں ہونا چاہیئے ۔ وہ قنال جس میں یہ واقع ہے وجہی قنال (اسیل فلوپیس (Aqueduct of Fallopius) کہلاتی ہے ۔ یہ قنال اندرونی سماعی منفذ کی تہ پر شروع ہوتی ہے اور کھوپری کے بیرونی رُخ پر ابری حلمی سوراخ (stylomastoid foramen) پر ختم ہوتی ہے ۔ اپنی ابتدا اور انتہا کے درمیان یہ ایک خمدار مجرا اختیار کرتی ہے ۔ اور یہ سبب اور ہڈی کا ٹھوس پن دونوں مل کر تقطیع کو مشکل بنا دیتے ہیں ۔

تقطیع ۔ اُس پہلو پر جدھر وسطی کان جانبی رُخ سے کھولا گیا ہے اور وجہی قنال پہلے ہی جزوی طور پر کھول لی گئی ہے ، تقطیع کار کو وجہی عصب کے درون حجری حصّے کی تقطیع کو پورا کرنا چاہیئے ۔ اور سمعی عصب کا امتحان کرنا چاہیئے ۔

صدغی ہڈی کو دوسری جمجمی ہڈیوں سے جو ابھی تک اس میں جڑی ہوئی ہیں الگ کرو ۔

اور اس کو قدرتی وضع میں (اگر ممکن ہو تو شکنجہ میں) جما دو۔ حجری حصّے کی اگلی سطح کے لیول پر آری کے ذریعہ ایک افقی شگاف لگا کر فلسانی حصّے کو الگ کر دو ایک اور افقی شگاف آری کے ذریعہ اندرونی سماعی منفذ کی چھت سے ذرا اوپر لگاؤ۔ اور اسکو جانبی رخ طبل میں لے جاؤ جس کے اندر اسکو پہلے سے کھلی ہوئی وجہی قنال سے اوپر نکلنا چاہئے۔ جہاں آخر الذکر دہلیزی تاکی کے اوپر واقع ہے۔ پھر عظمی چمٹے یا چھینی کے ذریعہ اندرونی منفذ کی چھت کے باقی حصوں کو نکال دو۔ اور وجہی عصب کا تعاقب وجہی قنال کے ساتھ ساتھ وجہی قنال کے سوراخ تک کرو۔ اور اس طرح رکبی عقدہ (genicular ganglion) کو نمایاں کرو۔ ان شاخوں کو محفوظ کرو جو اس عقدہ سے نکلتی ہیں۔ اور پھر اس عصب کا تعاقب پیچھے کی طرف دہلیزی تاکی کے اوپر کرو۔ اس قنال کے انتصابی حصّے کا بیشتر حصّہ جانبی رخ سے پہلے ہی کھولا جا چکا ہے۔ باقی حصہ کو آری کی دو کاٹوں کے ذریعہ اب واضح کر سکتے ہیں۔ (۱) ایک جبہی تراش (انتصابی آری) جو ہڈی کی جانبی سطح سے وسطانی رخ ابری حلمی سوراخ کے پچھلے کنارے تک لیجائی جائے (۲) ایک سہمی تراش (انتصابی پیش پسی) جو ہڈی کی پچھلی سطح سے چلے اور (۱) سے مل جائے پھر دونوں تراشوں کے درمیان کا عظمی حصہ نکال دینا چاہئے۔ اور تقطیع کو عظمی چمٹے کے ذریعہ ختم کرنا چاہئے۔ تین شاخیں قنال کے اختتامی حصّے میں وجہی عصب سے نکلتی ہیں۔

وجہی عصب کا درون حجری حصّہ جب وجہی عصب حجری ہڈی میں سے گزرتا ہے تو اسکو چار حصّوں سے بنا ہوا کہہ سکتے ہیں جو ایک دوسرے سے ان تعلقات کے لحاظ سے جو پیش کرتے ہیں اور اس رخ کے لحاظ سے جن میں یہ جاتے ہیں۔ مختلف ہیں۔ وہ یہ ہیں:-

۱۔ ایک حصہ اندرونی سماعی منفذ کے اندر۔
۲۔ ایک بہت چھوٹا حصّہ جو اندرونی سماعی منفذ کی تہ سے رکبی عقدہ تک جاتا ہے۔
۳۔ وہ حصہ جو وجہی قنال کے اُس حصّے میں واقع ہے جو طبلی کہفہ کی وسطانی دیوار کے ساتھ ساتھ جاتا ہے
۴۔ وہ حصہ جو انتصاباً نیچے کو ابری حلمی سوراخ تک جاتا ہے۔

پہلا حصّہ - اندرونی سمعی منفذ میں وجہی عصب تقریباً بالکل جانبی رخ میں سمعی عصب کے ساتھ ساتھ جاتا ہے۔ اپنے ممر کی اس منزل میں یہ سمعی عصب کے بالائی اور اگلے حصّے سے متعلق واقع ہے۔

اور اس کی حرکی اور حسی جڑیں ملتی ہیں۔ اندرونی سماعی منفذ کی تہ میں پہنچکر وجہی قنال میں داخل ہوتا ہے

دوسرا حصہ - وجہی عصب کا دوسرا حصہ بہت چھوٹا ہے۔ یہ جانبی رُخ میں تھوڑا سا آگے کو مائل ہوکر دہلیز اور قوقعہ کے درمیان جاتا ہے۔ اور بہت جلد اُس پھولے ہوئے حصہ میں ختم ہوتا ہے، جس کو رکبی عقدہ کہتے ہیں۔

تیسرا حصہ - رکبی عقدہ کے مقام پر وجہی عصب یکلخت مڑ جاتا ہے۔ اور پیچھے کو اور تھوڑا سا نیچے کی طرف قنال کے اُس حصّے میں جاتا ہے جو طبلی کہفہ کی وسطانی دیوار کے بالائی حصہ کے ساتھ ساتھ دہلیزی (قدیم نام بیضوی :ovalis) ناکی سے ذرا اوپر جاتا ہے۔

وجہی عصب کے پہلے تین حصّے تقریباً افقی ہیں۔ اور تقریباً V نما ممر اختیار کرتے ہیں۔ V کا راس آگے کو رخ رکھتا ہے۔ اور رکبی عقدہ کا متناظر ہوتا ہے۔

چوتھا حصہ انتصابی ہے اور ممر سے پیچھے اری حلمی سوراخ تک پہنچنے کے لئے نیچے کو جاتا ہے۔ 525

وہ شاخیں جو وجہی عصب سے اس وقت نکلتی یا اِس میں داخل ہوتی ہیں جبکہ یہ صدغی ہڈی میں سے گزرتا ہے یہ ہیں:-

۱- بڑا اوپری حجری عصب۔
۲- ربطی شاخچہ جو چھوٹے اوپری حجری عصب کو جاتا ہے۔
۳- بیرونی اوپری حجری عصب۔
۴- رکابیہ کا عصب۔
۵- حبلِ طبلی۔
۶- تائیہ کی اُذینی شاخ کو جانے والے ربطی شاخچے۔

بڑے اوپری حجری عصب کا امتحان پہلے ہی ہوچکا ہے (صفحہ 241)۔ اب وجہی عصب کے رکبی عقدہ سے اس کا آغاز دیکھا جاسکتا ہے۔ 520

چھوٹے اوپری عصب کی ربطی شاخ رکبی عقدہ سے نکلتی ہے۔ اور طبلی عصب کے اُن ریشوں کے ساتھ ملتی ہے جو طبلی ضفیرہ سے نکلتے ہیں۔

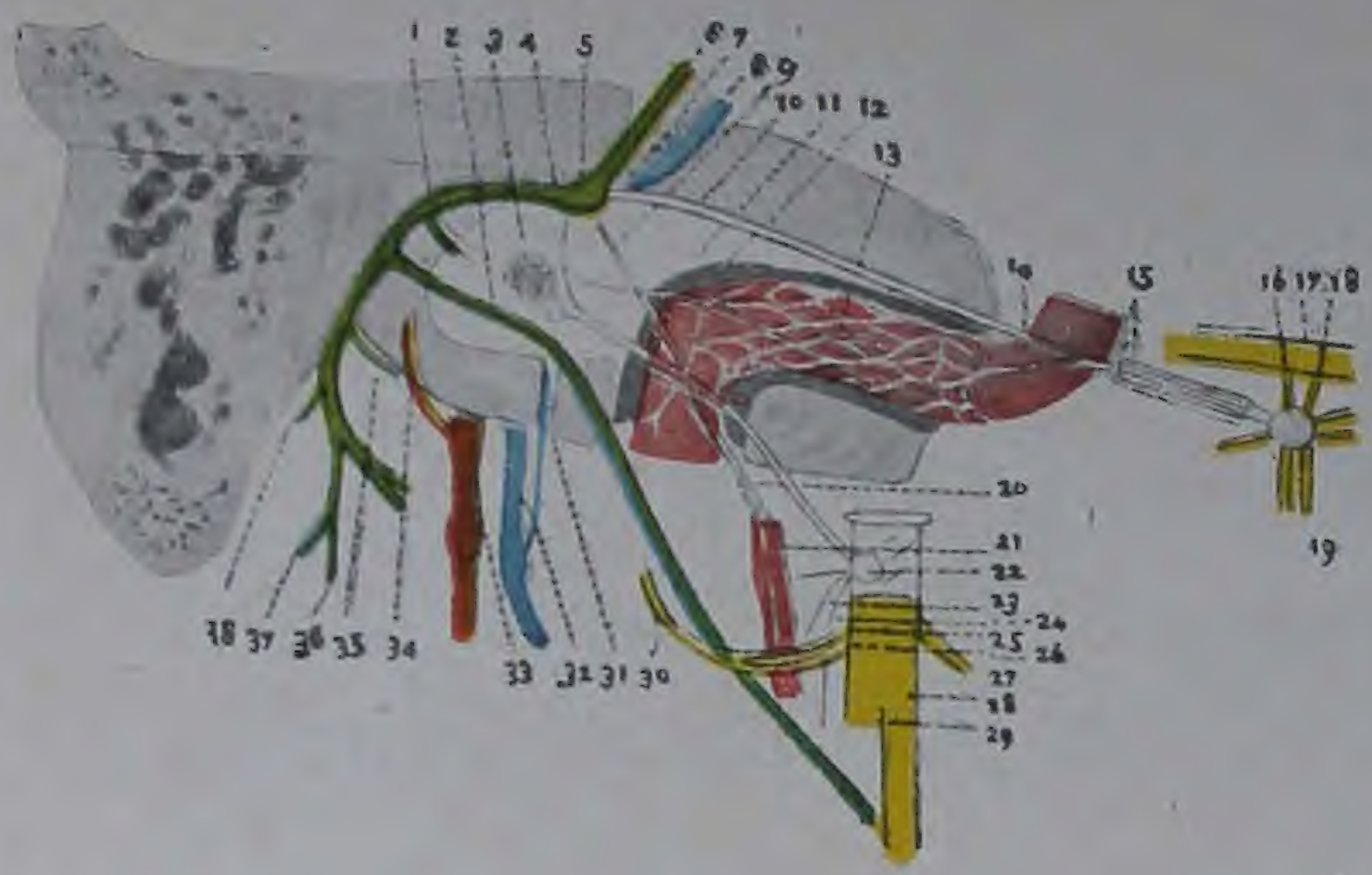

FIG. 222.—Diagram of Intrapetrous part of facial nerve and its connections. (Prof. A. M. Paterson.)

1. Nerve to stapedius.
2. Chorda tympani.
3. Tympanic plexus.
4. Communication to lesser superficial petrosal nerve.
5. Ganglion geniculi.
6. Motor part of facial nerve.
7. Sensory part of facial nerve.
8. Acoustic nerve.
9. External petrosal nerve.
10. Greater superficial petrosal nerve.
11. Carotid canal.
12. Carotico-tympanic branch.
13. Carotid plexus.
14. Great deep petrosal.
15. Nerve of pterygoid canal.
16. and 18. Spheno-palatine branches.
17. Maxillary nerve.
19. Spheno-palatine ganglion.
20. External petrosal nerve.
21. Middle meningeal artery.
22. Otic ganglion.
23. and 24. Branches to auriculo-temporal nerve.
25. Communication to chorda tympani
26. Posterior division of mandibular nerve.
27. Anterior division of mandibular nerve.
28. Lingual nerve.
29. Inferior alveolar nerve.
30. Auriculo-temporal nerve.
31. Tympanic branch of glosso-pharyngeal.
32. Glosso-pharyngeal nerve.
33. Vagus.
34. Auricular branch of vagus.
35. Communication from facial to auricular branch of vagus.
36. Nerve to digastric (post. belly).
37. Nerve to stylo-hyoid muscle.
38. Posterior auricalar nerve.

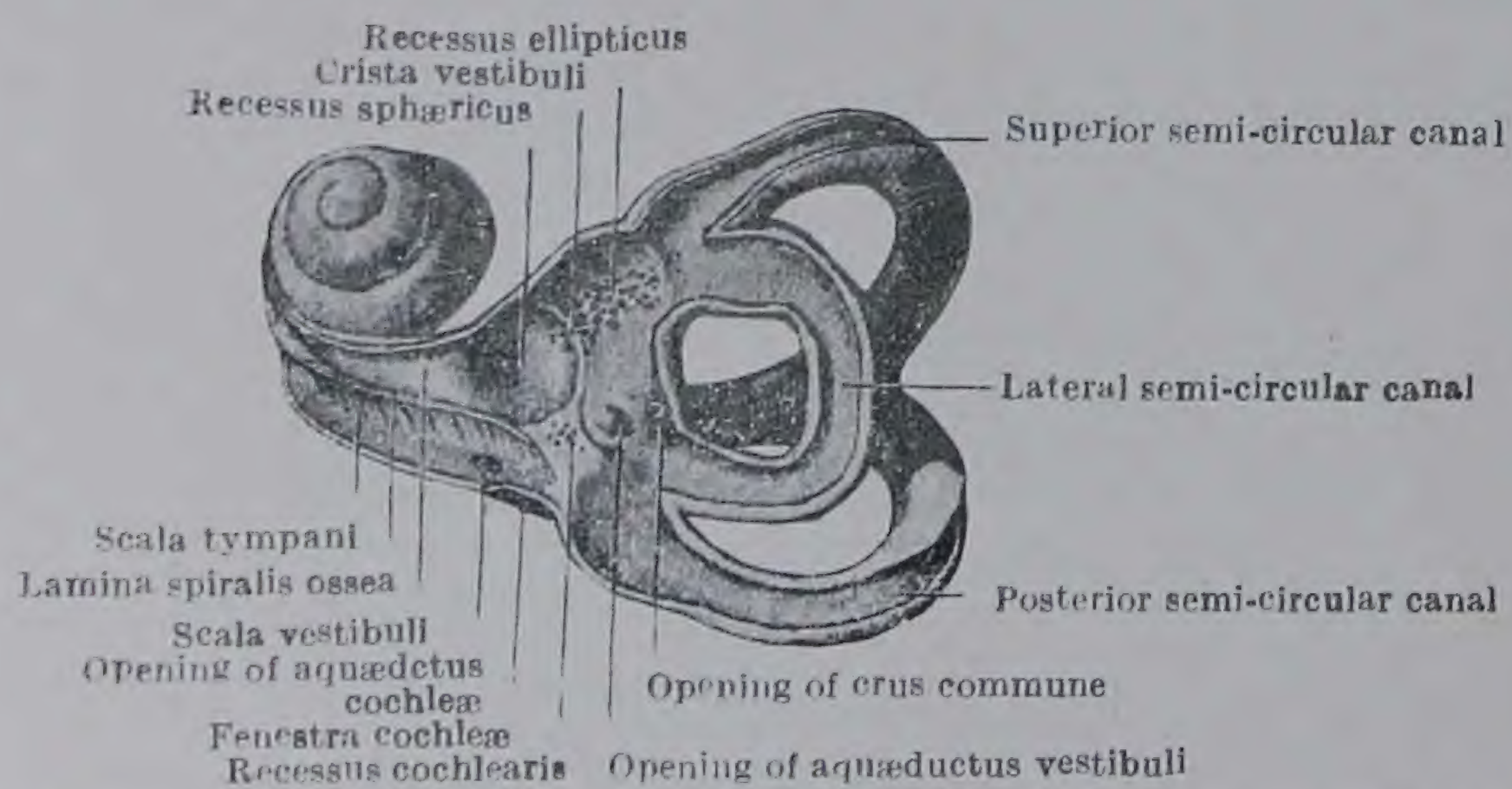

FIG. 223.—Interior of the Left Bony Labyrinth viewed from the lateral aspect. (Howden.)

بیرونی حجری عصب ہمیشہ موجود نہیں ہوتا۔ یہ مشارکی ضفیرہ میں ملتا ہے جو وسطی سحائی شریان کے ساتھ ساتھ جاتا ہے۔

رکابیہ عضلہ کا عصب، وجہی سے وہاں نکلتا ہے جہاں یہ نیچے کی طرف ھرم کے پیچھے جاتا ہے۔ یہ ھرم کے قاعدے میں داخل ہوتا ہے۔ اور اسی طرح رکابیہ عضلہ میں پہنچتا ہے۔

عصبِ تائیہ کی اُذینی شاخ کو جانے والے ربطی شاخچے ابری حلمی سوراخ سے تھوڑا فاصلہ اوپر نکلتے ہیں۔

حبلِ طبلی۔ یہ عصب زیادہ تر اُن حسی ریشوں سے بنا ہے جو وجہی عصب کے تنے سے باہر آجاتے ہیں۔ یہ عصبِ وجہی کی ان شاخوں میں سب سے بڑا ہے جو اس کے وجہی قنال میں سے گزرتے وقت نکلتی ہیں۔ یہ عصب ابری حلمی سوراخ سے تھوڑا فاصلہ اوپر نکلتا ہے۔ اور صدغی ہڈی کے حجری حصے میں ایک تنگ قنال (حبل طبلی کی قنال: canaliculus chordæ tympani) میں اوپر کو اور آگے کو محراب بناتا ہے اور حبل کی قنال کے طبلی سوراخ میں سے گذر کر ھرم کے قاعدے کے نیچے اور غشائے طبلی کے پچھلے کنارے کے قریب طبل میں نمودار ہوتا ہے۔ وہ عظمی سرنگ جس میں یہ واقع ہے۔ کیلسیم سے معرا کی ہوئی ہڈی میں بآسانی کھولی جاسکتی ہے۔ لیکن اس کو سخت ہڈی میں نمایاں کرنا کسی قدر مشکل ہے۔ طبل میں داخل ہونے کے بعد حبلِ طبلی آگے کو طبلی جھلی کے بالائی حصے پر مخاطی تہ کے اوجھل جاتا ہے۔ یہ مطرقہ کے دستے کا تقاطع اس کی جڑ کے قریب وسطانی رُخ پر کرتا ہے۔ آخر کار طبلی کہفہ کے اگلے سرے پر پہنچ کر یہ مطرقہ کے اگلے زائدے (قدیم نام رشیق زائدہ) کا تقاطع کرتا ہے۔ ناشرِ طبل کے اوپر سے گزرتا ہے۔ اور حجری طبلی شق کے وسطانی سرے میں سے گزرتا ہے جو اسکو کھوپری کے باہر لیجاتا ہے۔ اسکے نکاس سے لیکر لسانی عصب کے ساتھ اسکے اتصال تک حبل طبلی کو پہلے ہی کھوجا جاچکا ہے۔ (صفحہ 182)۔

سمعی عصب۔ اندرونی سمعی منفذ میں سمعی عصب وجہی کی نسبت زیادہ نیچے لیول پر واقع ہے۔ اور اس راستہ کی تہ پر یہ دو حصوں میں پھٹ جاتا ہے، جن کو قوقعی اور دہلیزی قسمتیں کہتے ہیں۔ یہ دونوں قسمتیں پھر تقسیم ہوتی ہیں۔ اور غربالی پتر (lamina cribrosa) کے سوراخوں میں سے ہوکر کان کے تیہ کے مختلف حصوں کو رسد پہنچاتی ہیں (تصویر 209)۔

اندرونی کان

تقطیع ۔ وجہی عصب کے درون حجری حصّے اور سمعی عصب کا امتحان پورا ہو چکنے کے بعد تقطیع کار کو آری کی دو کاٹوں کے ذریعہ اندرونی کان کا تیہ واضح کرنا چاہیئے (۱) ایک اگلی پچھلی انتصابی کاٹ جو ہڈی کی بالائی سطح سے نیچے کوطبل کے فرش تک اسکی وسطانی اور پچھلی حدود کے اتصال کے ساتھ لیجائی جائے (۲) ایک افقی کاٹ۔ اس کاٹ کو صدغی ہڈی کے حجری حصّے کے راس پر شروع کرنا چاہیے۔ اور جانبی طرف لیجانا چاہیئے۔ حتیٰ کہ یہ پیچھے جاکر انتصابی کاٹ میں مل جائے اور آگے طنف کی نصف اونچائی کے لیول پر طبلی کہفہ میں داخل ہو جائے۔ جب صدغی ہڈی کے حجری حصّہ کا بالائی حصہ دو کاٹوں کے ذریعہ الگ ہو کر نکال دیا جائے تو تیہ کے دہلیزی اور قوقعی حصّے اور نیم دائری قناتوں کے حصے نمایاں ہو جائیں گے۔ تقطیع کار کو نیم دائری قناتوں کے خموں اور وجہی قنال کے مقامات کو ان کے اندر سخت بال ڈال کر واضح کرنا چاہیئے۔

اندرونی کان۔ اندرونی کان یا تیہ صدغی ہڈی کے حجری حصّے میں کہفوں کے ایک پیچیدہ سلسلہ پر مشتمل ہے جس کو عظمی تیہ کہتے ہیں۔ اور اس میں کھوکھلی جھلی دار ساختوں کے ایک سلسلہ پر جو سمعی عصب کے ریشوں کے ساتھ ملی ہوئی ہیں، عظمی تیہ میں واقع ہیں، اور غشائی تیہ بناتی ہیں۔

عظمی تیہ ایک کوٹھڑی سے بنتا ہے جس کو دہلیز کہتے ہیں۔ اس کے پیچھے تین نیم دائری قناتیں اور آگے قوقعہ واقع ہے۔ یہ سارے کہفے ایک دوسرے میں راہ رکھتے ہیں۔ متناظر غشائی حصے عظمی کوٹھڑیوں کو پوری طرح سے پُر نہیں کرتے۔ اور درمیانی فضا ایک سیال یعنی گرد ملف (perilymph) سے بھری ہوئی ہے۔ غشائی تیہ کے اندر بھی ایک سیال ہے جس کو درون ملف (endolymph) کہتے ہیں۔

دہلیز (vestibulum)۔ یہ ایک چھوٹی بیضوی شکل کی عظمی کوٹھڑی ہے جس کا ایک اگلا پچھلا قطر تقریباً ۴ ملی میٹر (۱/۶ انچ) ہے۔ یہ طبل کی وسطانی دیوار اور اندرونی سمعی منفذ کی تہ کے درمیان واقع ہے۔

دہلیز کے پچھلے حصہ میں تین نیم دائری قنالیں پانچ گول سوراخوں کے ذریعہ کھلتی ہیں اور اس کے زیرین اور اگلے حصے میں قوقعہ کے زینۂ دہلیز (scala vestibuli) کا سوراخ ہے۔

جانبی دیوار پر دہلیزی تاکی (fenestra vestibuli) ہے جو تازہ حالت میں اس کوٹھڑی کے نازک گرد عظمی استر اور رکاب کے قاعدے سے بند رہتی ہے۔ جب یہ حصے نکل جاتے ہیں تو دہلیز خود ہی طبل کے ساتھ راہ بنا لیتی ہے۔ دہلیز کی وسطانی دیوار کے اگلے حصے میں ایک گول نشیب ہے جس کو گوشہ کروی (recessus sphæricus) کہتے ہیں۔ اس کو پیچھے کی طرف ایک حید محدود کرتی ہے جس کو عرف دہلیز (crista vestibuli) کہتے ہیں۔ اس گوشۂ کروی کی تہ میں بعض باریک سوراخ ہیں جن کے اندر سے سمعی عصب کی رشتکیں گزرتی ہیں۔ دہلیز کی چھت میں ایک اور نشیب ہے جس کو گوشۂ ہلیلجی (recessus ellipticus) کہتے ہیں۔ یہ گوشہ عرفِ دہلیز (crista vestibuli) کے پیچھے واقع ہے۔

وسطانی دیوار کے پچھلے حصے میں ایک چھوٹا سوراخ بھی توجہ کا مستحق ہے۔ یہ مصیفِ دہلیز (aquæductus vestibuli) کا منہ ہے جو ایک چھوٹی قنال ہے اور صدغی ہڈی کے حجری حصے کی پچھلی سطح تک پیچھے کی طرف جاتی ہے۔ اور وہاں اُمِّ جافیہ کے نیچے کھلتی ہے۔

عظمی نیم دائری قنالیں (canales semicirculares ossei) تین عظمی نیم دائری قنالیں یا نلیاں ہیں جو دہلیز کے پیچھے واقع ہیں۔ وہ خود اپنے اوپر مڑ گئی ہیں۔ حتیٰ کہ ہر ایک نلی نصف دائرہ سے بہت زیادہ بناتی ہے۔ اور یہ تین مستویوں میں واقع ہیں جو مکعب کے تین رخوں کی طرح ایک دوسری کے ساتھ زاویہ قائمہ بناتی ہیں۔ ان کو بالائی۔ پچھلی اور جانبی کہتے ہیں۔ اور یہ پانچ گول سوراخوں کے ذریعہ دہلیز کے پچھلے حصے میں کھلتی ہیں۔ سوراخوں کی تعداد پانچ پر اس لئے آ گئی ہے۔ کیونکہ بالائی اور پچھلی قنالوں کے متصل سرے مل کر ایک مشترک قنال یعنی ساقِ مشترک (crus commune) بناتے ہیں جو ایک واحد سوراخ کے ذریعہ کھلتی ہے۔ ہر ایک قنال کا ایک سرا جہاں یہ دہلیز میں ملتا ہے، پھول کر فراخا (ampulla) بناتا ہے۔ اس لئے تین فراخا دار سرے ہیں۔

بالائی نیم مدوّر قنال تیہ کا بالاترین حصہ بناتی ہے۔ اس کا بالائی حصہ صدغی ہڈی کے حجری حصے کی اگلی سطح پر کے فراز محرابی (eminentia arcuata) کے نیچے واقع ہے۔ یہ انتصابی طور پر رکھی ہوئی ہے اور صدغی ہڈی کے حجری حصے کے لمبے قطر سے تقریباً آڑی ہے۔ پچھلی نیم مدوّر قنال بھی جو ان تینوں نلیوں میں لمبی ہے، انتصابی ہے اور اُس مستوی میں واقع ہے جو صدغی ہڈی کے حجری حصے کی پچھلی سطح کے

متوازی ہے۔ جانبی نیم مدوّر قنال ان نلیوں میں سب سے چھوٹی ہے۔ یہ بالائی اور پچھلی قنالوں کے درمیان افقی مستوی میں واقع ہے۔

قوقعہ (cochlea)۔ یہ ایک گاؤدم نلی ہے جو مرغولہ کی شکل میں چکر کھاتی ہے۔ اور ایک مرکزی ستون یعنی محورِ قوقعہ (modiolus) کے گرد اڑھائی چکر لگاتی ہے۔ اس طرح پیدا شدہ شکل چکردار گھونگے کی شکل کے مشابہ ہوتی ہے۔ قوقعہ دہلیز کے آگے واقع ہے۔ اس کا قاعدہ اندرونی سمعی منفذ کی تہ کی طرف رُخ رکھتا ہے۔ اس کا لمبا محور قاعدے سے پیش جانبی رُخ میں جاتا ہے۔ اور اس کا راس ناشر طبل عضلے کی قنال کے ساتھ بہت قریبی تعلق رکھتا ہے۔

جب قوقعہ کی نلی قوقعہ کے راس کی طرف کھولی جاتی ہے تو قطر میں جلد گھٹ جاتی ہے۔ اس کا بند سرا قُبّہ (cupola) کہلاتا ہے۔ پہلے چکر سے جو قوقعہ محورِ قوقعہ کے گرد لگاتی ہے یہ طبل کی وسطانی دیوار کا اوپر والا ابھار بناتی ہے جو طنف کے نام سے بیان ہو چکا ہے (تصاویر 223, 209)۔ 530

محورِ قوقعہ قاعدے پر موٹا ہوتا ہے۔ لیکن راس کی طرف جلد گاؤدم ہو جاتا ہے۔ اس کا قاعدہ اندرونی سمعی منفذ کی تہ سے ٹکراتا ہے۔ یہ قوقعی نلی کی اندرونی دیوار بناتا ہے۔ اور اس کے گرد پیچ کے دھاگے کی طرح چکر کھانے والا ہڈی کا ایک پتلا پتر ہے جو مرغولی پتر (lamina spiralis) کہلاتا ہے۔ اور عظمی نلی کو جزواً دو حصّوں میں تقسیم کرتا ہے۔

بہت سی باریک قنالیں محورِ قوقعہ کے اندر سے گزرتی ہیں۔ اور ایک قنال جو اوروں سے زیادہ نمایاں ہے اس کے مرکز کے ساتھ ساتھ جاتی ہے۔ اور محورِ قوقعہ کی طولی قنال کہلاتی ہے۔ چکردار پتر میں سے بھی چھوٹی قنالیں گزرتی ہیں جو محورِ قوقعہ کی کنالوں سے راہ رکھتی ہیں۔ اور ایک قنال یعنی محورِ قوقعہ کی مرغولی قنال مرکزی ستون کے گرد چکردار پتر کے چپکے ہوئے کنارے کے اندر چکروں میں گھومتی ہے۔ یہ سب مجریات سمعی عصب کی قوقعی ڈویژن سے ریشوں کو غشائی قوقعہ تک لیجاتے ہیں نیز چکردار قنال میں قوقعہ کا چکردار عقدہ واقع ہے جو سمعی عصب کے قوقعی حصّہ کا محیطی عقدہ ہے۔

غشائی قوقعہ کی نلی یا قناتِ قوقعی (ductus cochlearis) چکردار پتر کے آزاد کنارے اور قوقعی نلی کی دیوار کے مخالف پہلو کے درمیان واقع ہے۔ یہ عظمی قوقعہ کی دو خانوں میں تقسیم کو مکمل کر دیتی ہے جن کو زینۂ طبلی اور زینۂ دہلیزی کہتے ہیں۔ زینۂ طبلی دونوں میں بڑا ہے۔ یہ قوقعی تاکی پر

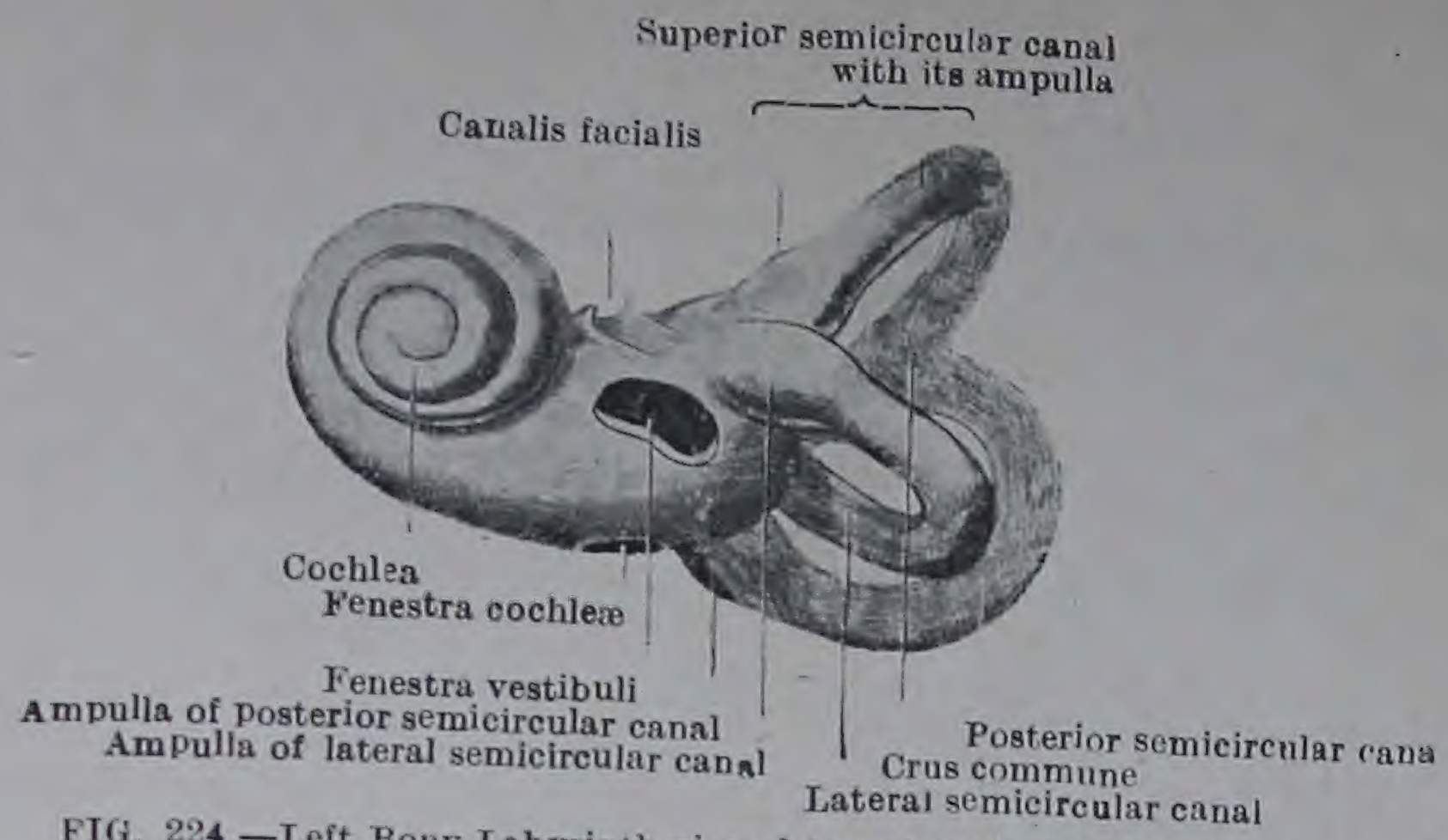

FIG. 224.—Left Bony Labyrinth viewed from lateral side. (Howden.)

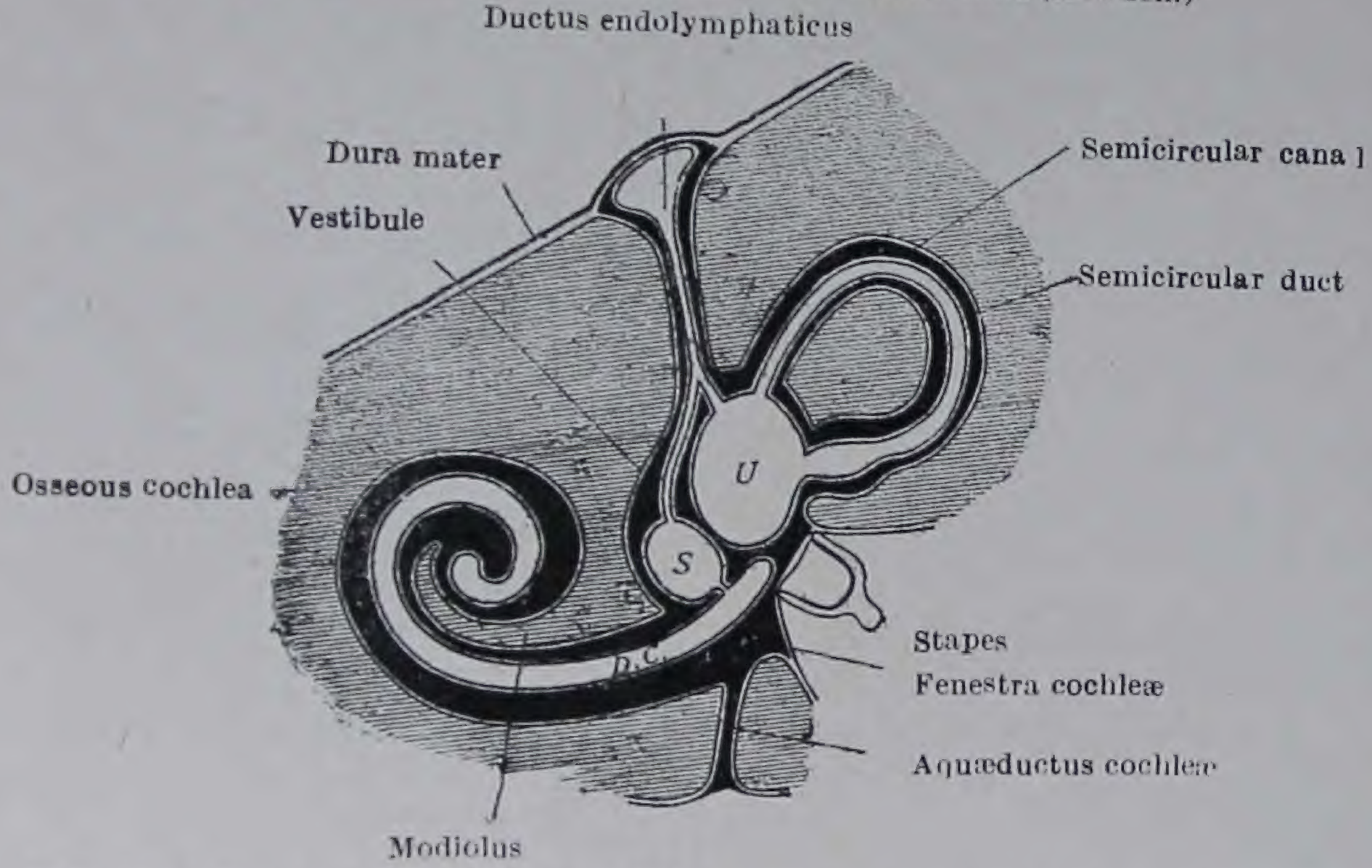

FIG. 225.—Diagram of the Osseous and Membranous Labyrinth. (Modified from Testut.)

U. Utricle *S.* Saccule *D.C.* Ductus cochlearis

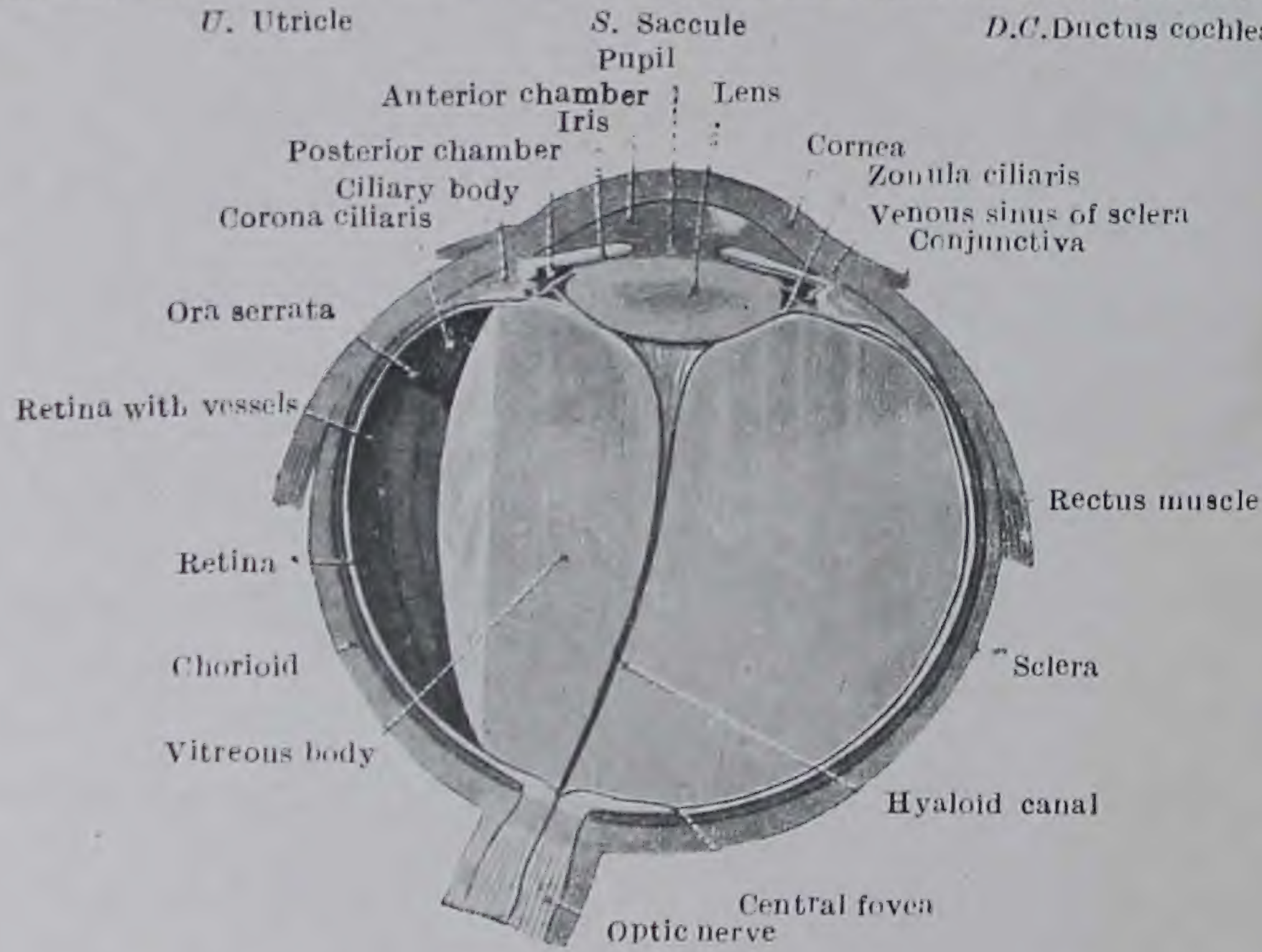

FIG. 226.—Diagrammatic section of Eyeball.

شروع ہوتا ہے جہاں طبل کی ثانوی جھلی اس کو طبلی کہفہ سے الگ کر دیتی ہے۔ قوقعہ کے راس پر زینۂ دہلیزی کے ساتھ ایک سوراخ کے ذریعہ جس کو گوش پیچی سوراخ (helicotrema) کہتے ہیں راہ رکھتا ہے۔ قوقعہ کے راس پر زینۂ دہلیزی دہلیز کے زیرین اور اگلے حصہ کے ساتھ راہ رکھتا ہے۔ ان نیم مدور قناتوں اور دہلیز کے اندر کا گردملف زینۂ دہلیزی اور زینۂ طبلی کے اندر والے گردملف کے ساتھ مسلسل ہے۔

اب یہ سمجھ میں آسکتا ہے کہ طبلی جھلی کے ارتعاش کس طرح سے عظمی تیہ کے اندر کے گردملف تک منتقل ہوتے ہیں سمعی استیزوں کی زنجیر رکاب کے قاعدے کے ذریعہ سے دہلیز کے اندر گردملف پر اثر کرتی ہے۔ گردملف کے ارتعاش زینۂ دہلیزی کے ساتھ ساتھ زینۂ طبلی کے اندر جاکر خود اس ثانوی طبلی جھلی پر اثر کرتے ہیں جو قوقعی تاکی کے پار تنی ہوئی ہے۔ طبلی جھلی اور رکاب کے قاعدے کی ہر ایک اندروار حرکت کے ساتھ قوقعی تاکی جھلی کی باہر دار حرکت ہوتی ہے اور اس کے بالعکس بھی ہوتا ہے۔ گردملف کے ارتعاش درون ملف کو غشائی تیہ کے اندر متاثر کرتے ہیں۔ اور اس طرح سمعی عصب کے اختتاموں کو تحریک پہنچاتے ہیں۔

غشائی تیہ دہلیز کے اندر دو جھلی دار تھیلیاں ہیں جن کو شکوت (utricle) اور تاچک (saccule) کہتے ہیں۔ شکوت دہلیز کی بالائی دیوار پر ایک بیضوی گوشہ میں اور تاچک کے اوپر اور پیچھے واقع ہے۔ اس کے اندر غشائی نیم دائری قناتیں کھلتی ہیں جو کہ عظمی نیم دائری قناتوں میں واقع ہیں۔

ہر ایک نیم دائری قنات عام شکل میں اس نیم دائری قنال کی متناظر ہے جس کے اندر یہ واقع ہے لیکن یہ اس سے چھوٹے قطر کی ہے۔ اس کا محدب کنارہ عظمی قنال کی دیوار کے متصل حصے سے چپکا ہوا ہے۔

تاچک چھوٹی ہے اور دہلیز کی وسطانی دیوار کے اگلے حصہ پر گوشہ کروی (recessus sphæricus) میں واقع ہے۔ یہ ایک چھوٹی تنگ نلی کے ذریعہ جس کو قنالِ باز اتصالی (canalis reuniens) کہتے ہیں۔ قناتِ قوقعی یا غشائی قوقعہ کی نلی کے ساتھ راہ رکھتی ہے۔

تاچک اور شکوت صرف بالواسطہ ایک دوسری کے ساتھ راہ رکھتی ہیں۔ ایک نازک نلی جس کو قناتِ درون ملف (aqueductus vestibuli) کہتے ہیں مصیف دہلیزی (duetus endolymphaticus) کے اندر واقع ہے۔ اور دو شاخوں میں تقسیم ہوتی ہے جو بالترتیب تاچک اور کوشک میں جاتی ہیں (التصویر 325)۔

قناتِ قوقعہ یعنی زینۂ وسطی (scala media) قوقعہ کی عظمی نلی کے دونوں زینوں (scalæ) کے درمیان واقع ہے۔ یہ ہر ایک سرے پر بند ہو کر ختم ہو جاتی ہے۔ لیکن اس کے قاعدی سرے کے پاس باز اتصالی قنال کے ذریعہ تاچک کے ساتھ راہ رکھتی ہے۔

مقلتہ العین

مقلتہ العین یا آنکھ کا ڈھیلا پوری طرح مدور نہیں ہے۔ حقیقت میں اسکو دو کرّوں کی قاشوں سے بنا ہوا کہہ سکتے ہیں۔ اگلی یا قرنیہ (cornea) والی قاش کل مقلتہ العین کا تقریباً چھٹا حصہ ہے اور اس کا نصف قطر پچھلی یعنی صلبیہ والی قاش کے نصف قطر سے چھوٹا ہے۔ اسلئے آنکھ کے مقلہ کا اگلا صاف قرنی حصہ آنکھ کے کرّے کے سامنے ایک محدب کھڑکی یا ابھار کی شکل میں دکھائی دیتا ہے۔ اصطلاحات اگلا قطر اور پچھلا قطر بالترتیب آنکھ کے مقلہ کی اگلی اور پچھلی قاشوں کے مرکزی نقطوں کے لئے ہیں۔ وہ خیالی خط جو دونوں قطبوں کو ملاتا ہے، سہمی محور (sagittal axis) کہلاتا ہے۔ لیکن ایک اور خط جو ان دونوں قطبوں کے عین بیچ میں آنکھ کے کرّے کے گرد جبہی رُخ میں اس طرح کھینچا جاتا ہے کہ آنکھ کے مقلہ کو دو نیم کروں میں تقسیم کر لئے خطِ استوا کہلاتا ہے۔ خیالی نصف النہاری خطوط بھی دونوں قطبوں کے درمیان کھینچے جاتے ہیں جو استوائی خطِ کو زاویہ قائمہ پر کاٹتے ہیں۔

532

آنکھ کے مقلہ کی تقطیع ۔ آنکھ کے کرے کی خاطر خواہ تقطیع صرف اس وقت ہو سکتی ہے جب آنکھ کا مقلہ تازہ ہو یا جب یہ کئی روز تک فارمول (formol) کے ۱۰ فیصدی حل میں سخت کر لیا گیا ہو۔ تقطیع کے کمرے میں اکثر اوقات کام کے نمونے حاصل کرنا ناممکن ہوتا ہے۔ لیکن سؤر، بھیڑ یا بیل کی آنکھ مل جانا ہمیشہ آسان ہے۔ اور یہ خوب کام دیتی ہے۔ لیکن یہ مناسب ہے کہ تقطیع کار اس عضو کے مطالعہ کو تازہ انسانی آنکھ کے امتحان سے پورا کرے جو اس نے بعد الموتی (postmortem) کمرے سے حاصل کی ہو۔ ساخت کے لحاظ سے اور نیز دوسری باتوں میں سور کا مقلہ بھیڑ یا بیل کے مقلہ کی نسبت انسانی مقلہ کے زیادہ مشابہ ہوتا ہے۔ لیکن شاید یہ بہتر ہو کہ طالب علم بیل کے مقلہ سے تقطیع شروع کرے۔ کیونکہ ضروری تقطیع چھوٹی آنکھوں کی نسبت اس آنکھ میں زیادہ آسانی کے ساتھ ہو سکتی ہے۔

جب تقطیع کار کو بیل کے چھ مقلے مل جائیں تو اُس کو ان پر سے ملتحمہ۔ مقلہ کی رداء، چشمی عضلے اور چربی جو ان سے چپکی ہو اتار دینے چاہئیں۔ چمٹی کے ذریعہ ملتحمہ اور مقلہ کی رداء کو قرنیہ کے کنارے کے قریب اٹھا کر اسکو یہ نہیں قینچی کے ذریعہ کاٹ دینی چاہئیں۔ اور ان کو قرنیہ کے سارے

کنارے کے گرد کاٹ دینا چاہیے۔ پھر وہ استقلال کے ساتھ پیچھے کے رُخ بصری عصب کے داخلہ کیطرف تقطیع کرکے ساری نرم ساختوں کو صلبیہ کی سطح پر سے بآسانی اکھاڑ سکتا ہے۔ مقلہ کے استواء سے ذرا پیچھے اور دو دوامہ (venæ vorticosæ) ایک دوسرے سے بڑے بڑے وقفوں پر صلبیہ سے نکلتی ہوئی دکھائی دینگی۔ اور جب مقلہ کا پچھلا رُخ آجاتا ہے تو پچھلی ہدبی (posterior ciliary) شریانیں اور ہدبی اعصاب بصری عصب کے مدخل کے گرد صلبیہ کو چھیدتے ہوئے دکھائی دینگے۔

اس سے پہلے کہ طالب علم مقلہ کی اصلی تقطیع شروع کرے۔ یہ ضروری ہے کہ اسکو ان حصّوں کا عام تصور حاصل ہو جائے جن سے یہ بنتی ہے۔ یہ بات اُن تراشوں کے ذریعہ ہو سکتی ہے جو تین سخت کئے ہوئے نمونوں کے اندر سے تین مختلف مستویوں میں بنائی جائیں۔ ایک نمونہ کو استواء پر ایک اگلے اور ایک پچھلے حصّے میں کاٹنا چاہیے۔ دوسرے کو اگلے پچھلے رُخ میں ایک وسطانی اور ایک جانبی حصّے میں۔ تیسرے نمونہ کو افقاً کاٹنا چاہیے۔ اور زجاجی جسم کا ایک حصہ نکال دینا چاہیے (تصویر 226)۔ جب تراشیں بن چکیں تو ان کو کارک کے استر والی طشتری میں زیر آب رکھنا اور محفوظ کر لینا چاہیئے تاکہ مقلہ کے مطالعہ کے دوران میں اُن کو دیکھ سکیں۔

مقلہ کی عام ساخت۔ آنکھ کا مقلہ تین تہوں سے بنا ہے جو ایک ہی مرکز کے گرد مرتب ہیں۔ ان کے اندر ایک کہفہ ہے جس میں تین انعطافی واسطے ہیں۔

غلاف یا صفاق یہ ہیں (۱) ایک بیرونی ریشہ دار لفافہ جس میں ایک پچھلا۔ غیر شفاف حصہ یعنی صلبیہ اور ایک اگلا شفاف حصہ یعنی قرنیہ شامل ہیں (۲) ایک وسطی عرقی لفافہ جس کو عنبی قطعہ (uveal tract) کہتے ہیں۔ اس میں تین قسمیں پہچانی جا سکتی ہیں۔ ایک پچھلا حصّہ یعنی مشیمیہ (chorioid) ایک اگلا حصّہ یعنی قزحیہ (iris) جو قرنیہ سے پیچھے واقع ہے اور ایک درمیانی ہدبی جسم (۳) عصبی اندرونی غلاف یعنی شبکیہ (retina) جسمیں بصری عصب کے ریشے پھیلے ہوئے ہیں۔

انعطافی واسطے یہ ہیں:۔ (۱) قرنیہ (۲) قرنیہ سے پیچھے ایک آبی سیال یعنی آبی رطوبت (aquous humour) جو اسی فضا میں بند ہے جو قزحیہ کے ذریعہ آنکھ کی ایک اگلی اور ایک پچھلی کوشک میں منقسم ہے۔ (۳) قلمی عدسہ (lens) پچھلی کوشک کے پیچھے اور (۴) زجاجی جسم (vitreous body) جو مقلہ کے اندرون کے پچھلے حصے میں واقع ہے۔

تقطیع - اب صلبیہ اور قرنیہ کی اوپری سطح کا امتحان ہوسکتا ہے۔ لیکن بیرونی غلاف کا مطالعہ مکمل کرنے کے لئے ایک اور تقطیع کی ضرورت ہے۔ اس مطلب کے لئے ایک مقلہ چنو۔ اور ایک تیز چاقو کے ذریعہ استوا پر صلبیہ میں سے ایک شگاف لگاؤ۔ یہ شگاف احتیاط کے ساتھ لگانا چاہئے اور جونہی پچلا سیاہ مشیمیہ کا غلاف ظاہر ہو، چاقو کو الگ ڈال دینا چاہئے۔ اب صلبیہ کے کٹے ہوئے کنارے کو چمٹی کے ذریعہ اٹھایا جائے۔ اور شگاف پوری طرح سے مقلہ کے گرد قینچی کے ذریعہ استوا کے خط کے ساتھ ساتھ بنایا جائے۔ بیرونی ریشہ دار غلاف اس طرح سے ایک اگلے اور ایک پچھلے حصے میں منقسم ہو جاتا ہے۔ جب اگلا حصہ آگے کی طرف الٹا جائیگا تو قرنیہ کے کنارے کے قریب کچھ مزاحمت پائی جائیگی۔ یہ مزاحمت صلبیہ کی عمقی سطح کے ساتھ ہدبی عضلہ کے چپک جانے کی وجہ سے ہوتی ہے۔ یہ الحاق بند کی ہوئی چمٹی کے کند سرے کے ذریعہ آسانی سے توڑا جا سکتا ہے۔ یہ ٹوٹتے ہی آبی رطوبت نکل آتی ہے صلبیہ کے پچھلے حصے کی صورت میں بصری عصب کے ریشوں کو اس مقام پر کاٹ کر جہاں یہ صلبیہ میں اندر کی طرف سے داخل ہوتے ہیں پوری طرح علیحدہ کیا جا سکتا ہے۔

جب مذکورہ بالا تقطیع کامیابی کے ساتھ ہو چکتی ہے تو بیرونی ریشہ دار غلاف دو حصوں میں تقسیم ہو جاتا ہے اور درمیانی عرقی کوٹ کا مسلسل منظر مل جاتا ہے۔ مقلہ کو اسکے غلافوں سے آزاد کر کے اب ایک اتھلے برتن میں جو پانی سے بھرا ہو رکھ دینا چاہئے۔

صلبیہ کو عام طور پر آنکھ کی سفیدی کہتے ہیں۔ یہ ایک گھنا، سخت، رنگ میں غیر شفاف سفید غلاف ہے جو آنکھ کے کرہ کے ۵/۶ حصہ کو لپیٹتا ہے۔ یہ پیچھے کی طرف دبیز ترین ہے اور جوں جوں آگے کی طرف اسکا تعاقب کیا جاتا ہے زیادہ پتلا ہوتا جاتا ہے۔ لیکن قرنیہ کے قریب ان ریشوں کے اضافہ کی وجہ سے جو چشمی عضلوں کے وتروں سے اس تک آتے ہیں۔ یہ پھر زیادہ موٹا ہو جاتا ہے صلبیہ سوائے بصری عصب کے مدخل اور قرنیہ کے کنارے کے قریب کے مقام کے جہاں یہ ماتحت ہدبی عضلہ کی عمقی سطح سے چپکتی ہے۔ باقی ہر جگہ مشیمیتی غلاف کے ساتھ بہت ڈھیلی چپکی ہوتی ہے۔ تھوڑی سی طول گہبے دار النسالی بافت جسکو ورقہ اسمر (lamina fusca) کہتے ہیں۔ ان دونوں غلافوں کو ملاتی ہے۔ اور ایک حقیقی وسیع ملفی فضا میں سے گزرتی ہے جسکو گرد مشیمیتی فضا (perichoriodal space) کہتے ہیں۔

وہ مقام جس پر بصری عصب صلبیہ کو چھیدتا ہے، مقلہ کے پچھلے قطب سے متناظر نہیں ہوتا۔ بصری مدخل جیسا کہ اس کو کہتے ہیں، پچھلے قطب سے تقریباً تین ملی میٹر وسطانی یا ناک کی جانب اور ایک ملی میٹر اس سے نیچے واقع ہوتا ہے۔ یہاں پر بصری عصب کا بیرونی ریشہ دار غلاف جو اقم جافیہ سے

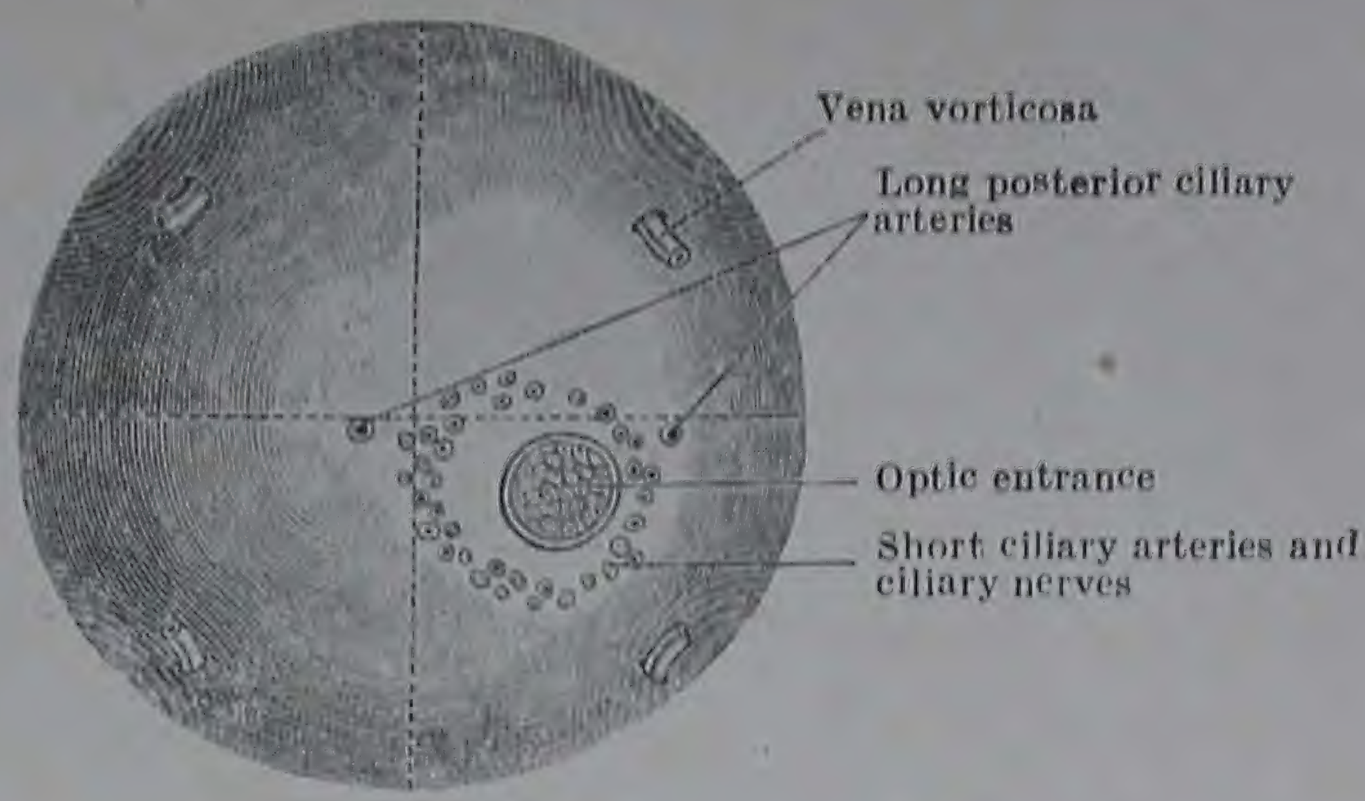

FIG. 227.—Diagram of the posterior aspect of the Left Eyeball. The excentric position of the optic entrance is somewhat exaggerated. (After Testut, modified.)

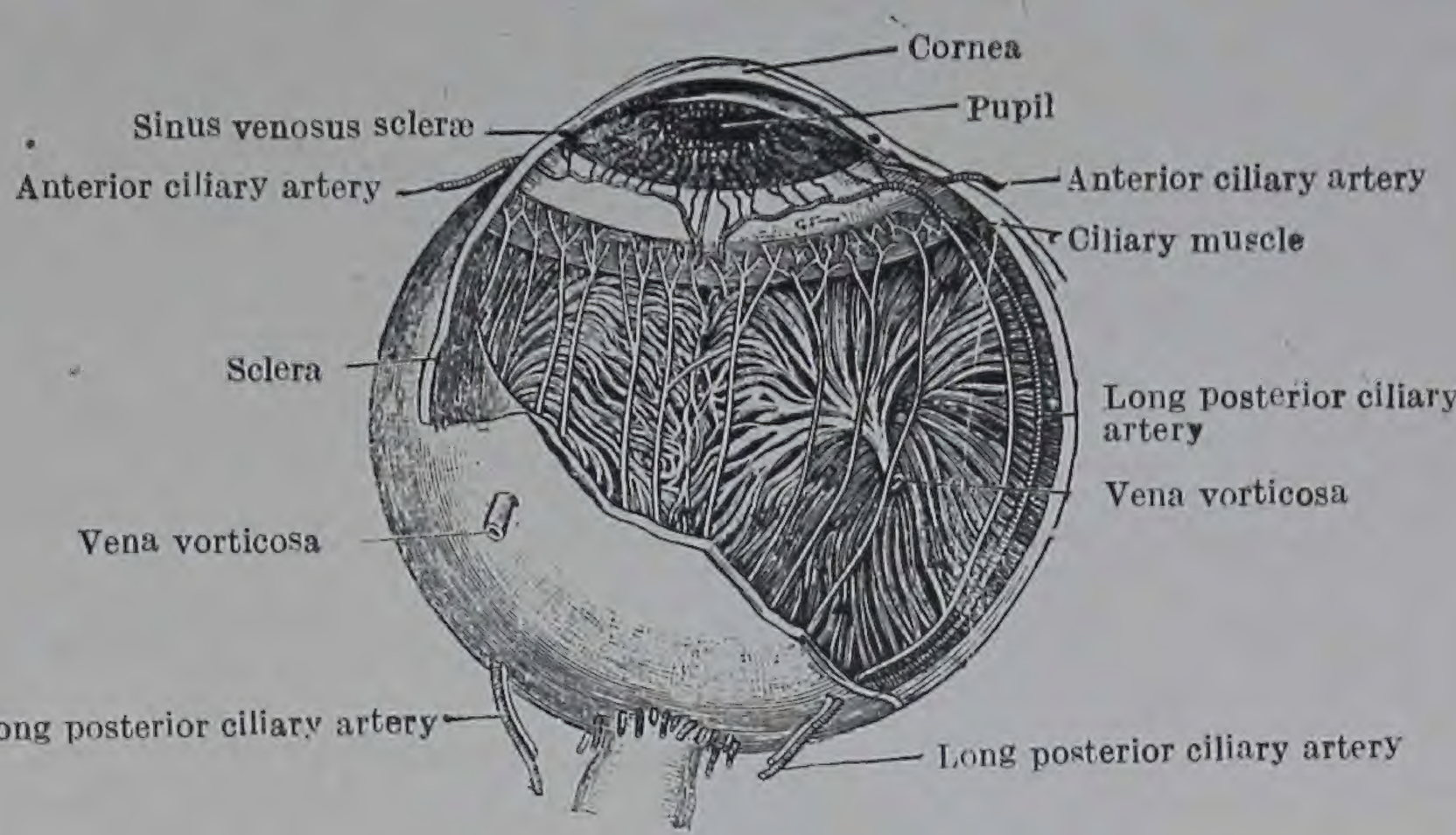

FIG. 228.—Dissection of the Eyeball showing the Vascular Tunic and the Arrangement of the Ciliary Nerves and Vessels.

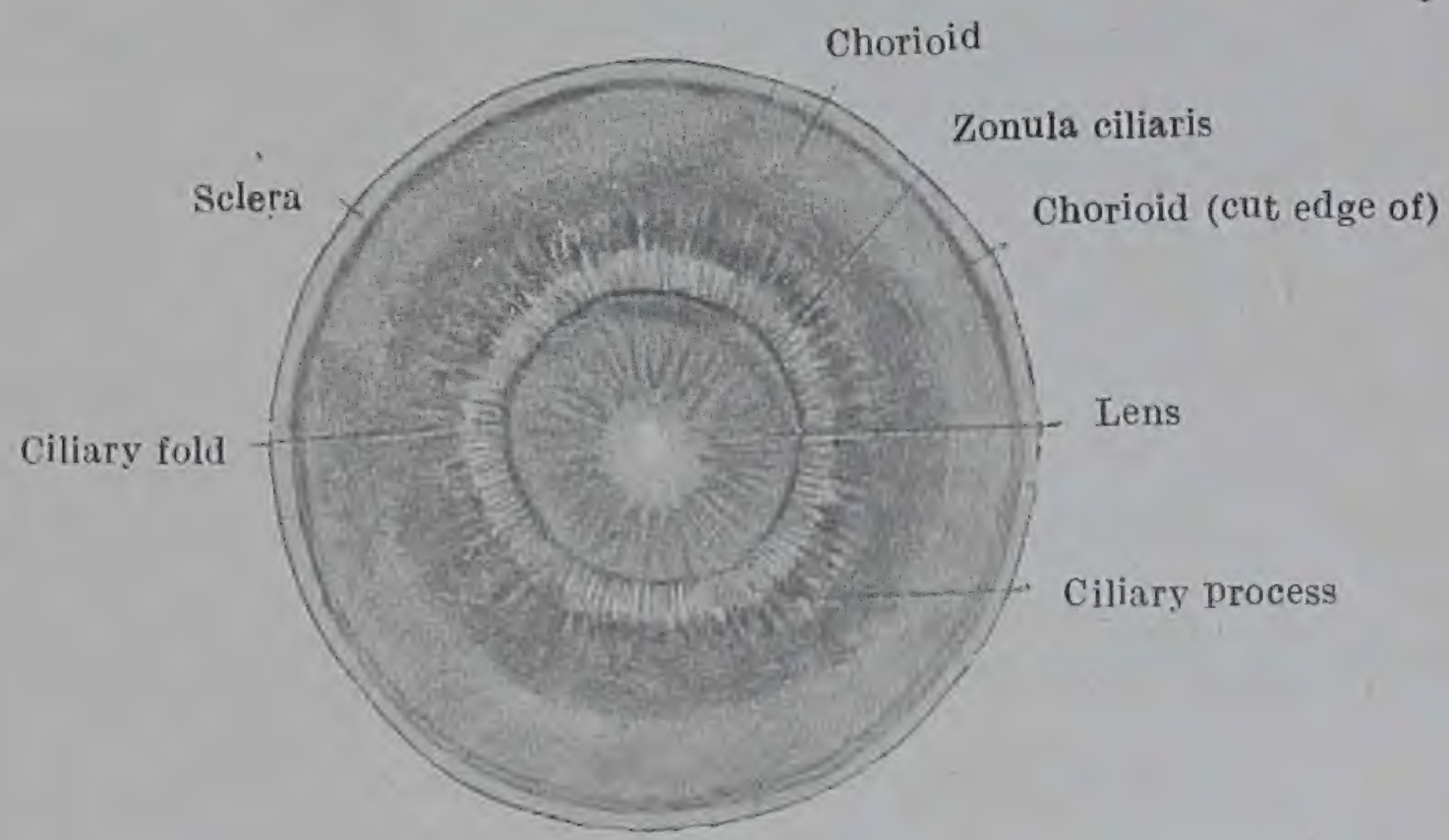

FIG. 229.—Posterior view of Lens and Zonula Ciliaris. (Professor Arthur Thomson.

بنتا ہے، صلبیہ میں مل جاتا ہے اور عصبی ریشوں کے بنڈل متعدد چھوٹے سوراخوں میں سے گزرتے ہیں۔ صلبیہ کا وہ سوراخ دار حصّہ جس کے اندر سے بصری عصب کے ریشے گزرتے ہیں غربالی پتر (lamina cribrosa) کہلاتا ہے۔

صلبیہ کو بہت سی دموی عروق اور اعصاب بھی چھیدتے ہیں۔ لمبی اور چھوٹی پچھلی ہدبی شریانیں ہدبی اعصاب سمیت بصری مدخل کے گرد صلبیہ کو چھیدتی ہیں۔ چار پانچ دوام وریدیں استوا سے تھوڑا فاصلہ پیچھے ایک دوسری سے بڑے فاصلہ پر صلبیہ کو چھید کر مقلہ کے اندر سے نکلتی ہیں۔ لیکن اگلی ہدبی شریانیں اس کو قرنی کنارے کے قریب چھیدتی ہیں۔

آگے کی طرف صلبیہ قرنیہ کے ساتھ صرف ملی ہوئی ہی نہیں بلکہ براہِ راست اسکی ساخت میں مسلسل ہے۔ اتصال کے خطہ کو قرنی صلبیتی اتصال (corneo-scleral junction) کہتے ہیں۔ اور سطح پر کا وہ مدھم میزاب جو اس کا متناظر ہے صلبیتی تجویف (scleral suleus) کہلاتا ہے۔ اتصال پر صلبیہ کی بافت قرنیہ کی بافت ذرا نزاکب کرتی ہے۔ اس لئے اتصال کا خط جب تراش میں دیکھا جائے تو نرچھا دکھائی دیتا ہے۔ قرنی صلبیتی اتصال کے قریب صلبیہ کے جرم کے اندر کی ایک باریک قنال جس کو صلبیتی وریدی جوف (sinus venosus scleræ) [شلم کی قنال (canal Schlemm)] کہتے ہیں۔ قرنیہ کے کنارے کے گرد واقع ہے۔

قرنیہ آنکھ کے بیرونی غلاف کا اگلا چھٹا حصّہ بناتی ہے۔ یہ شفاف اور شیشہ نما ہے۔ اور یہ وہ کھڑکی ہے جس میں سے ہو کر نور کی شعاعیں مقلہ میں داخل ہوتی ہیں۔ قرنیہ کا انحنا صلبیہ کے انحنا سے زیادہ گہرا ہے۔ اور اس وجہ سے یہ ایک چھوٹے کرہ کا ٹکڑا ہے جب اسکو پیچھے کی طرف سے دیکھا جائے تو یہ گول معلوم ہوتی ہے۔ لیکن جب سامنے سے دیکھا جائے تو انتصابی رُخ کی نسبت آڑے رخ میں ذرا سی زیادہ چوڑی معلوم ہوتی ہے۔ اس کی وجہ یہ ہے کہ صلبیہ پہلوؤں کی نسبت اوپر اور نیچے اس کا نزاکب زیادہ کرتی ہے قرنیہ کی پچھلی مقعر سطح مقلہ کی اگلی کوشک کی اگلی حد بناتی ہے۔ اور مائی رطوبت کے ذریعہ قزحیہ کی اگلی سطح سے الگ رہتی ہے۔

قرنیہ کی اگلی محدب سطح ملتحمہ سے ڈھکی ہوئی ہے جو ایک شفاف سرحلمی نہ رہ گئی ہے۔ اسکے پچھلے رخ پر ایک لچکدار شیشہ نما تہ ہے جس کو پچھلا لچکدار پتر (posterior elastic lamina) کہتے ہیں جب قرنیہ ڈھیلی ہو جاتی ہے تو یہ جعلی بل کھا جاتی ہے۔ اور اصل قرنیہ کی بافت سے دھجیوں کی شکل میں نوچی جا سکتی ہے۔

قزحیہ کا مشطی رباط (ligamentum pectinatum iridis) قرنیہ کے کنارے پر پچھلا لچکدار پتر ریشک دار ہوتا ہے۔اور اس کے بعض ریشے قزحیہ میں چلے جاتے ہیں۔اور قزحیہ کا مشطی رباط بناتے ہیں۔لیکن باقی ریشے پیچھے کی طرف مشیمیہ اور صلبیہ میں چلے جاتے ہیں۔قزحیہ کا مشطی رباط قرنیہ اور قزحیہ کے درمیانی زاویے پر سے پل بناتا ہے۔اور ریشوں کے وہ بنڈل جن میں پچھلا لچکدار پتر اس خطہ کے اندر تقسیم ہوتا ہے۔باریک فضاؤں کے ایک گول جال یا اسفنجی سلسلہ کو محدود کرتے ہیں جن کو قزحیہ کے زاویہ کی فضائیں (spatia anguli iridis) [قدیم نام: فونٹانا (Fontana) کی فضائیں] کہتے ہیں۔یہ فضائیں مقلہ کی اگلی کوشک کے ساتھ راہ رکھتی ہیں۔اور مائی رطوبت سے بھری ہوتی ہیں۔

آنکھ کا عرقی غلاف (tunic vasculosa oculi)۔وسطی یا عرقی غلاف جس کو اکثر عنبی قطعہ (uveal tract) کہتے ہیں۔پورے کا پورا ایسی آنکھ کے اندر نمایاں ہوتا ہے جس میں سے صلبیہ اور قرنیہ کو نکال دیا گیا ہو۔اس کو تین حصوں میں تقسیم کر سکتے ہیں (۱) ایک پچھلا حصہ یعنی مشیمیہ (۲) ایک وسطی حصہ یعنی ہدبی جسم (ciliary body) اور (۳) ایک اگلا حصہ یعنی قزحیہ۔

مشیمیہ۔یہ عرقی غلاف کا سب سے بڑا حصہ ہے۔یہ آنکھ کے پچھلے حصے کا استر بناتی ہے۔ صلبیہ اس سے باہر اور شبکیہ اس سے اندر ہوتی ہیں۔یہ پیچھے کی طرف دبیز ترین ہوتی ہے جہاں بصری عصب اس کو چھیدتا ہے اور آگے جہاں یہ ہدبی جسم کے ساتھ اپنے اتصال کے قریب پہنچتی ہے، پتلی ہو جاتی ہے۔اس کی اوپری سطح صلبیہ کی عمقی سطح کے ساتھ تھوڑی سی ڈھیلی اتصالی بافت کے ذریعہ ملی ہوئی ہے جس کو ورقۂ اسمر (lamina fusca) کہتے ہیں۔اور نیز ان عروق اور اعصاب کے ذریعہ جو ایک سے دوسرے میں جاتے ہیں۔مشیمیہ کی عمقی سطح شبکیہ پر ڈھلی ہوئی ہے۔اور گہرے رنگ والے خلیوں کی ایک تہ کے ساتھ ڈھکی ہوئی ہے جو عموماً مشیمیہ کے ساتھ اس کے نکال لینے کے وقت چپکی رہتی ہے۔حالانکہ حقیقت میں یہ شبکیہ کا ایک حصہ ہے۔

بہت سے پستانیوں میں مشیمیہ کا پچھلا حصہ جب سامنے سے دیکھا جاتا ہے تو ایک بہت وسیع اور تیز رنگا ہوا رقبہ پیش کرتا ہے جس میں سے دھاتی چمک نکلتی ہے مگر انسان میں ایسا نہیں ہوتا۔یہ شکل مشیمیہ کی ایک فالتو تہ کی وجہ سے ہے جس کو قالین (tapetum) کہتے ہیں۔گھوڑے۔ہاتھی۔اور بیل کا قالین ریشوں سے بنا ہوتا ہے (ریشہ دار قالین)۔گوشت خور جانوروں میں خلیوں کا بنا ہوتا ہے (خلوی قالین)۔بیل میں یہ ایک چمکدار سبز رنگ کا ہوتا ہے

جس میں سنہری چمک ہوتی ہے۔ کتے میں سفید ہوتا ہے اور اس کا کنارہ نیلگوں ہوتا ہے۔ گھوڑے میں نیلا ہوتا ہے اور اسکی چمک نقرئی ہوتی ہے۔

مشیمیتی غلاف کا بڑا حصہ دموی عروق سے بنا ہوا ہے۔ یہ عروق دو بہت واضح تہوں میں مرتب ہوتی ہیں۔ یعنی ایک عمقی گھنی شعری تہ جس کو مشیمیتی شعری پتر (lamina chorio-capillaris) کہتے ہیں۔ اور ایک زیادہ اوپری وریدی تہ جو عروق دوّامہ (vasa vorticosa) پر مشتمل ہوتی ہے۔ چھوٹی پچھلی ہدبی شریانیں آگے کی طرف دونوں عرقی تہوں کے درمیان جاتی ہیں۔

وہ مقلہ جس میں مشیمیہ کی بیرونی سطح نمایاں ہو چکی ہو پانی میں ڈبو دینا چاہیئے۔ اور شتری برش کے ذریعہ رنگ کو اس میں سے دھو ڈالنا چاہیئے۔ پھر عروقِ دوّامہ سفید خمدار خطوں کی مانند نمایاں ہونگی جو چار یا پانچ مقامات کی طرف مندق ہو جاتے ہیں۔ انہی مقامات سے اور وہ دوّامہ شروع ہوتی ہیں (تصویر 228)۔

ہُدبی جسم - یہ ایک پیش بیرونی حصے یعنی محیطِ ہدبی (orbicularis ciliaris) اور ایک پس اندرونی حصے یعنی اکلیلِ ہدبی میں منقسم ہو سکتا ہے۔

محیطِ ہدبی (orbicularis ciliaris) میں ہدبی عضلہ - عقدہ دار ہدبی عصبی جال اور قزحیہ اور ہدبی جسم کے متعلق شریانوں اور وریدوں کے جال شامل ہیں۔ یہ اندر کی طرف قزحیہ کے ساتھ۔ آگے صلبیہ کے ساتھ۔ اور پیچھے اکلیل ہدبی اور مشیمیہ کے ساتھ مسلسل ہے۔

ہدبی عضلہ (musculus ciliaris) - یہ عضلہ غیر ارادی عضلی بافت سے بنا ہے۔ اس کے ریشوں کی ترتیب اسی وقت دیکھی جا سکتی ہے کہ مقلہ کی پتلی تراشوں کا خرد بین کے نیچے امتحان کیا جائے۔ پھر یہ بات ظاہر ہوگی کہ ریشے دو گروہوں یعنی ایک اشعاعی اور ایک حلقہ دار میں مرتب ہیں۔

اشعاعی ریشے قرنیہ کے کنارے کے پاس صلبیہ کے عمقی رخ سے نکلتے ہیں۔ یہ اپنے آغاز سے نصف النہاری رخ میں پیچھے کی طرف اشعاع کرتے ہیں۔ اور ہدبی زائدوں کے خطہ میں مشیمیتی غلاف میں پیوست ہوتے ہیں۔ حلقہ دار ریشے دو یا تین بنڈلوں پر مشتمل ہیں جو عضلہ کے اشعاع کرنے والے حصے کے عمقی رخ پر واقع ہیں۔ یہ قزحیہ کے بیرونی محیط کے گرد ایک عضلی چھلا بناتے ہیں۔ ہدبی عضلہ کو چشمی حرکی عصب رسد پہنچاتا ہے۔ یہ مشیمیہ کے اگلے حصے کو آگے کھینچتا ہے۔ اور اس طرح عدسہ کے

تعلیقی (suspensary) رباط کو ڈھیلا کر دیتا ہے اور عدسہ اسوقت اپنی لچک کی وجہ سے زیادہ محدب ہو جاتا ہے۔

تقطیع - ہدبی زائدوں کا عمدہ نظارہ حاصل کرنے کے لئے استوا سے تھوڑا فاصلہ آگے ایک جبہی تراش مقلہ کے اندر سے بنانی چاہیئے۔ زجاجی جسم کا وہ حصہ جو مقلہ کے پچھلے حصے میں واقع ہے احتیاط کے ساتھ نکال دینا چاہیئے جب یہ ہو چکے تو اکلیل ہدبی (corona ciliaris) کا عمقی رخ دکھائی دیگا۔ یہ ان ہدبی زائدوں سے ڈھکا ہے جو قلمی عدسہ کے محیط سے پیچھے کی طرف اشعاع کرتے ہیں۔ عرقی غلاف کے اگلے حصے سے رنگ کو دھو ڈالو تاکہ زائدوں کی ترتیب زیادہ تکمیل کے ساتھ واضح ہو جائے۔ 539

ہدبی زائدوں کو آگے سے نمایاں کرنے کے مقصد سے دوسرے مقلہ میں دوسری تقطیع ہونی چاہیئے۔ اس صورت میں قرنی صلبیتی اتصال کے گرد قینچی کے ساتھ کاٹ کر قرنیہ کو نکال لو۔ اس سے قزحیہ خوب واضح ہو جاتی ہے۔ اور اس وقت اس کا مطالعہ خوب ہو سکتا ہے۔ اس کے بعد کئی تراشیں جو ایک دوسری سے برابر فاصلوں پر ہوں۔ صلبیہ کے اگلے حصے میں نصف النہاری رخ میں بنانی چاہئیں۔ پھر اس نمونہ کو کارک کے استر والی طشتری میں جو پانی سے بھری ہو رکھنا چاہیئے۔ اور صلبیہ کے ٹکڑوں کو ہدبی عضلہ سے الگ کرنا چاہیئے اور ان کو ایک طرف موڑ کر کارک میں پنوں کے ذریعہ گاڑ دینا چاہیئے۔ تقطیع کا آخری مرحلہ قزحیہ کو نکال دینا ہے۔

اکلیل ہدبی محیط ہدبی کے پچھلے رخ پر واقع ہے۔ اور آگے کیطرف قزحیہ کے ساتھ اور پیچھے کی طرف مشیمیہ کے ساتھ مسلسل ہے۔ اس میں زیادہ بڑے شکن جن کو ہدبی زائدے کہتے ہیں۔ تعداد میں ۷۰ سے ۷۲ تک ہوتے ہیں۔ اور بہت سے چھوٹے شکنوں میں ملے ہوئے ہوتے ہیں جن کو شکن ہائے ہدبی (plicæ ciliares) کہتے ہیں۔ ہدبی زائدے مشیمیہ کے اگلے کنارے سے اکلیل ہدبی کے اگلے کنارے تک جاتے ہیں۔ اور وہاں بصلہ دار سروں میں ختم ہوتے ہیں۔ یہ بصلہ دار سرے قزحیہ کے محیطی کنارے اور قلمی عدسہ کی اگلی سطح کے کنارے کی درمیانی فضا میں واقع ہیں۔ اور مقلہ کی پچھلی کوٹھڑی کی محیطی حد بناتے ہیں۔ شکن ہائے ہدبی (plicæ ciliares) ہدبی زائدوں کی نسبت بہت کم نمایاں ہوتے ہیں۔ زائدے اور شکن دونوں پیچھے کی طرف شیشی نما (hyaloid) جھلی سے ملے ہوئے ہیں جو ان کو زجاجی جسم سے جدا کرتی ہے اور منطقۂ صغیر ہدبی (zonula ciliaris) کے محیطی حصے (دیکھو صفحہ 544) سے ملے ہوئے ہیں 540

FIG. 230.—Section of Iridial Angle. (Prof. Arthur Thomson.)

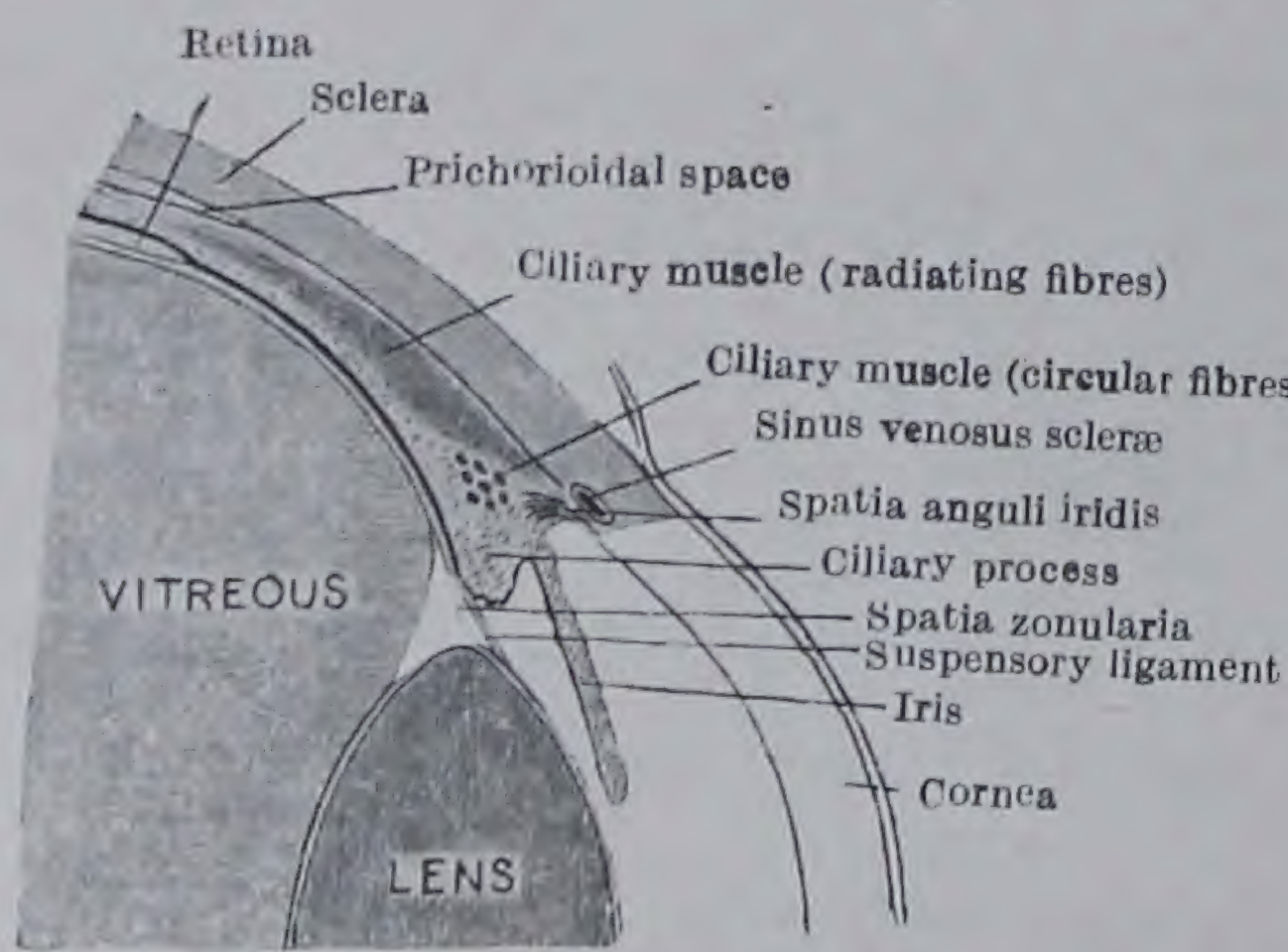

FIG. 231.—Diagrammatic representation of the Ciliary Region, as seen in vertical section.

جس کے ساتھ یہ چپکے ہوئے ہیں۔

قزحیہ۔ یہ قلمی عدسہ کے آگے واقع ہے۔ اور اگلی کوشک کے ذریعہ جو مائی رطوبت سے بھری ہوئی ہے، قرنیہ سے الگ ہے۔ یہ اپنے محیط کے ذریعہ ہدبی جسم کے ساتھ مسلسل ہے۔ اور قزحیہ کے مشطی ربط کے ذریعہ قزحیہ کے کنارے کے ساتھ چپکی ہے۔

قزحیہ شکل میں گول ہوتی ہے۔ یہ مختلف موضوعوں میں مختلف رنگ کی ہوتی ہے اور اس میں ایک مرکزی سوراخ ہے جسکو پتلی (pupil) کہتے ہیں۔ اس کی اگلی سطح پر شعاعی رخ کی مدھم دھاریاں ہوتی ہیں۔ اس کی پچھلی سطح خوب رنگ دار ہوتی ہے۔ پتلی کی شکل تقریباً دائرہ کی سی ہے[1] اور دوران حیات میں اس کی جسامت ہر وقت بدلتی رہتی ہے۔ تاکہ روشنی کی مقدار جو مقلہ میں داخل ہوتی ہے قابو میں رہے۔ پتلی کی جسامت کی تبدیلیاں غیر ارادی عضلی ریشوں کے دو گروہوں کی وجہ سے پیدا ہوتی ہیں جو قزحیہ کے جرم میں موجود ہیں۔ ایک گروہ ان عضلی ریشوں سے بنا ہے جو پتلی کے گرد ایک عاصر عضلہ (sphincter) کی شکل میں حلقوں میں مرتب ہیں۔ دوسرا گروہ ان ریشوں پر مشتمل ہے جن کا رخ شعاعی ہے۔ اور عاصر سے قزحیہ کے محیط کی طرف گزر کر موسع عضلہ (dilatator muscle) بناتے ہیں۔ بعض تشریح داں ان ریشوں کو عضلی نہیں بلکہ لچکدار سمجھتے ہیں۔ حلقہ دار ریشے جو عاصر عضلہ کا کام دیتے ہیں۔ چشمی حرکی عصب سے رسد پاتے ہیں۔ موسع عضلوں کو مشارکی عصبی ریشوں سے رسد پہنچتی ہے۔

ہدبی اعصاب۔ یہ اعصاب ہدبی عقدہ اور انفی ہدبی (nasociliary) عصب سے نکلتے ہیں۔ یہ بصری عصب کے مدخل کے گرد صلبیہ کو چھیدتے ہیں۔ اور صلبیہ اور مشیمیہ کے درمیان گرد مشیمیتی ملفی فضا کے اندر آگے کی طرف جاتے ہیں۔ یہ ایسے نمونے میں نازک سفید رشتکوں کی شکل میں دکھائی دینگے جس میں صلبیہ الگ الگ پلے بنا کر الٹ دی گئی ہو (تصویر 228)۔ مقلہ کے پچھلے حصے میں یہ رشتک صلبیہ کی عمقی سطح پر میزابوں میں واقع ہیں اور بدقت ہی اس سے الگ ہو سکتے ہیں۔ ہدبی منطقہ میں پہنچکر ہدبی اعصاب ایسی شاخوں میں تقسیم ہوتے ہیں جو جال کی طرح ملتی ہیں۔ اور ہدبی عضلے قزحیہ اور قرنیہ کو شاخچے دیتے ہیں۔ لمبے ہدبی اعصاب حسی اعصاب ہیں۔ چھوٹے ہدبی اعصاب کے اندر چشمی حرکی عصب سے آنے والے حرکی ریشے انفی ہدبی عصب سے آنے والے حسی ریشے اور وہ مشارکی ریشے ہوتے ہیں جو

---

[1] یہاں یہ بتا دینا بھی بہتر ہوگا کہ بیل اور بھیڑ کی پتلی آڑے رخ میں بہت لمبوتری ہوتی ہے۔ لیکن سؤر میں یہ تقریباً گول ہوتی ہے۔

حرکی صدمات کو قزحیہ کے موسّع عضلہ تک لیجاتے ہیں۔

ہدبی شریانیں۔ ان شریانوں کے تین گروہ ہیں (۱) چھوٹی پچھلی ہدبی شریانیں (۲) لمبی پچھلی ہدبی شریانیں۔ اور (۳) اگلی ہدبی شریانیں۔

چھوٹی پچھلی ہدبی شریانیں یعنی عینی شریان کی شاخیں بصری عصب کے داخلہ کے گرد صلبیہ کو چھیدتی ہیں اور مشیمیتی غلاف کے اندر اوردۂ دوّامہ اور ورقۂ مشیمیتی شعری کے درمیان تقسیم ہوتی ہیں۔

لمبی پچھلی ہدبی شریانیں بھی جو عینی شریان کی شاخیں ہیں، تعداد میں صرف دو ہوتی ہیں۔ یہ شریانیں چھوٹی ہدبی شریانوں سے تھوڑا فاصلہ پر صلبیہ کو چھیدتی ہیں۔ اس وقت ایک تو بصری عصب کے وسطانی طرف ہوتی ہے اور دوسری اس کے جانبی طرف (تصویر 227)۔ اس کے بعد صلبیہ اور مشیمیہ کے درمیان آگے کی طرف جاتی ہیں۔ جب یہ ہدبی منطقہ میں پہنچتی ہیں تو ہر ایک شریان ایک صعودی اور ایک نزولی شاخ میں تقسیم ہو جاتی ہے۔ یہ شاخیں قزحیہ کے محیط پر اگلی ہدبی شریانوں کے ساتھ تقمم کرتی ہیں۔ اور ایک حلقہ بناتی ہیں جس کو **حلقۂ قزحیہ کبیر** (circulus iridis major) کہتے ہیں۔ اس حلقہ سے ہدبی عضلہ ہدبی زائدوں اور قزحیہ کو شاخیں جاتی ہیں۔

حلقۂ قزحیہ صغیر (circulus isidis minor) قزحیہ کے اس دوسرے شریانی حلقہ کا نام ہے جو پتلی کے عاصر عضلہ کے بیرونی کنارے پر واقع ہے۔

اگلی ہدبی شریانیں بہت چھوٹے شاخچے ہیں جو مستقیم عضلوں کی رسد کی شاخوں سے نکلتے ہیں۔ یہ قرنیہ کے کنارے کے قریب صلبیہ کو چھیدتے ہیں۔ حلقۂ قزحیہ کبیر کی ساخت میں حصہ لیتے ہیں۔ اور ہدبی زائدوں کو شاخچے بھیجتے ہیں۔

اوردۂ دوّامہ (venæ varticosæ) مشیمیہ کے اندر ہر ایک دوّام ورید سے ایک بڑی ورید نکلتی ہے جو خط استوا سے تھوڑا فاصلہ پیچھے صلبیہ کو ترچھا چھید کر مقلہ سے باہر آتی ہے۔ یہ وریدیں تعداد میں چار یا پانچ ہوتی ہیں۔

تقطیع - جس مقلہ کو ہدبی زائدوں کو پچھلے رخ سے نمایاں کرنے کے لئے پہلے ہی کاٹ لیا گیا ہے، اس کے پچھلے حصہ میں سے جسم زجاجی اور شبکیہ کو نکال دینا چاہیئے۔ نل کے

پانی کی دھار کے نیچے صلبیہ کی عمقی سطح پر سے مشیمیتی غلاف کو اٹھا کر تقطیع کار اور وہ دوامہ کو وہاں واضح کریگا جہاں یہ صلبیہ کی عمقی سطح میں داخل ہوتی ہیں۔ جب یہ اور وہ دوامہ کٹ جاتی ہیں اور ان دونوں غلافوں کو پیچھے کی طرف بصری عصب کے مدخل تک الگ کر چکتے ہیں تو چھوٹی پچھلی ہدبی شریانیں وہاں دکھائی دیتی ہیں جہاں وہ صلبیہ میں سے نکلتی اور مشیمیہ کے پچھلے حصّے میں داخل ہوتی ہیں۔

شبکیہ کی بیرونی سطح کو نمایاں کرنے کے لئے ایسا مقلہ جسکی صلبیہ اور قرنیہ دور کردی گئی ہوں اور قزحیہ، ہدبی زائدوں اور مشیمیہ کو ٹکڑے ٹکڑے کر کے پانی کے نیچے باحتیاط الگ کردو۔

شبکیہ - یہ دو طبقوں سے بنی ہے۔ یعنی ایک پتلی رنگ دار تہ جو مشیمیتی غلاف کی عمقی سطح سے چپکتی ہے، اور اس کے ساتھ نکال دی گئی ہے۔ اور ایک نازک عصبی تہ جو زجاجی جسم کی سطح پر ڈھلی ہوئی ہے، لیکن بصری داخلہ کے سوا کہیں اور چپکی ہوئی نہیں ہوتی۔ شبکیہ آگے کی طرف مقلہ کے استوار سے پرے چلی جاتی ہے۔ اور ہدبی منطقہ سے تھوڑی دور پر ایک خوب واضح۔ لہردار یا بیلدار کنارے میں ختم ہوتی ہے جس کو حاشیۂ مسنّن (ora serrata) کہتے ہیں۔ لیکن یہ شکل کسی قدر مغالطہ دلانی والی ہوتی ہے۔ یہ سچ ہے کہ عصبی عناصر حاشیۂ مسنّن کے ساتھ ساتھ ختم ہو جاتے ہیں۔ لیکن ایک پرت جو شبکیہ کے ساتھ مسلسل ہے حقیقت میں آگے کی طرف پتلی کے کنارے تک بڑھ جاتا ہے۔ ہدبی زائدوں سے متعلق حصّہ بے انتہا پتلا ہوتا ہے، اور ننگی آنکھ کو دکھائی نہیں دے سکتا۔ اس کو شبکیتی ہدبی حصّہ (pars ciliaris retinæ) کہتے ہیں۔ قزحیہ کی عمقی سطح پر کا حصہ قزحیتی لونی طبق (stratum pigmenti iridis) کہلاتا ہے۔

دوران حیات میں خاص شبکیہ شفاف ہوتی ہے۔ لیکن موت کے بعد جلد ہی ایک مدھم سا خاکستری رنگ اختیار کر کے غیر شفاف ہو جاتی ہے۔ پیچھے یہ بصری مدخل پر جمی ہوئی ہوتی ہے جب آگے کے رُخ سے دیکھتے ہیں تو بصری مدخل ایک نمایاں گول ٹکیا دکھائی دیتا ہے جس کو بصری عصب کا حلیمہ (papilla nervi optici) کہتے ہیں۔ اس کے اوپر ایک نشیب ہے جو اس حلمہ کا اکتہاف (اکتہافِ حلیمہ: excavatio papillæ) کہلاتا ہے۔ اس مقام سے بصری عصب کے ریشے باہر کی طرف اشعاع کر کے شبکیہ کی عمقی یا اگلی تہ بناتے ہیں۔ بصری قرص بصری عصب کے مدخل کے متناظر مقلہ کے اگلے پچھلے محور کے وسطانی یا انفی جانب واقع ہوتی ہے۔ انسانی شبکیہ کے ٹھیک مرکز میں اور اسی لئے آنکھ کے کرۃ کے محور میں ایک چھوٹا سا زردی مائل مقام ہوتا ہے۔ اس کو

543

لطخۂ زرد[1] (macula lutea) کہتے ہیں۔ یہ شکل میں کسی قدر بیضوی ہوتا ہے، اور اس کے مرکز کا نشیب نقرۂ مرکزی (fovea centralis) کہلاتا ہے۔

شبکیہ کی شریانیں اور وریدیں تازہ مقلہ میں شبکیہ کی مرکزی شریان بصری قرص کے قریب داخل ہوتی ہوئی دکھائی دیگی[2]۔ یہ فوراً ایک بالائی اور ایک زیریں قسمت میں تقسیم ہو جاتی ہے۔ اور ان میں سے ہر ایک شریان ایک بڑی جانبی یعنی صدغی قسمت اور ایک چھوٹی وسطانی یعنی انفی قسمت میں تقسیم ہوتی ہے، اختتامی قسمتوں کی مختلف شاخیں حاشیۂ مسنن تک شبکیہ میں پھیلتی ہیں۔ لیکن یہ نہ تو ایک دوسری کے ساتھ تقسیم کرتی ہیں، اور نہ مقلہ کی دوسری شریانوں کے ساتھ۔

شبکیتی وریدیں بصری قرص کی طرف متدق ہوتی ہیں۔ اور دو چھوٹے تنوں کی شکل میں جو جلد مل جاتے ہیں، بصری عصب کے جرم میں غائب ہو جاتی ہیں۔

شبکیہ کی عروق، بصری قرص اور لطخہ سب کا امتحان زندہ آنکھ میں چشم بیں کے ذریعہ ہو سکتا ہے۔ وہ سرخ عکس جو اس طرح امتحان کرنے پر آنکھ کے قعر میں ملتا ہے، ورقۂ مشیمیتی شعری کے خون کی وجہ سے پیدا ہوتا ہے۔

تقطیع۔ زجاجی جسم اور قلمی عدسہ کے مطالعہ کے لئے جو دونوں مل کر مغزِ چشم کہلا سکتے ہیں، ایسا مقلہ لینا بہتر ہے جو پورے طور پر تازہ نہ ہو (انڈرسن اسٹوارٹ Anderson Stuart:)۔ اس مطلب کے لئے منتخب کردہ آنکھ موسم کے مطابق ایک سے تین روز تک بے چھوئے رکھی رہنی چاہئے۔ آنکھ کے غلافوں کو خلا استوا کے گرد کاٹو۔ کٹے ہوئے سروں کو آہستہ سے الگ کرو۔ اور غلافوں کو آگے اور پیچھے الٹ دو۔ اس سے مغزِ چشم باہر نکل پڑیگا۔ اس کو پانی سے بھرے ہوئے برتن میں گرنے دینا چاہئے۔ ان حصوں کا امتحان جن سے مغزِ چشم بنتا ہے، اس صورت میں بہت آسان ہو جائے گا کہ اس کو چند منٹ تک پکرو کارمائن (picro-carmine) کے قوی محلول میں پورے کا پورا رکھ دیا جائے۔ جب اس کو اس رنگ دہ سیال میں سے نکالا جائے تو پانی میں خوب دھویا جائے۔ اس طرح سے زجاجی جسم کو گھیرنے والی شیش نما

---

[1] بیل یا بھیڑ کی آنکھ میں کوئی لطخہ زرد نہیں ہوتا۔

[2] جب زندہ شبکیہ کا امتحان چشم بیں (ophthalmoscope) کی مدد سے کیا جاتا ہے تو عروق نہیں دکھائی دیتیں۔ بلکہ ان میں دورہ کرنے والا خون دکھائی دیتا ہے کیونکہ ان عروق کی دیواریں شفاف ہوتی ہیں۔

جھلی، عدسہ کا کیسہ، اور ہدبی منطقۂ صغیر (zonula ciliaris) سرخ رنگ اختیار کر لیتے ہیں۔ اور ان کے تعلقات بہت واضح ہو جاتے ہیں (انڈرسن اسٹوارٹ)۔

زجاجی جسم (corpus vitreum)۔ یہ ایک نرم دبنے والا شفاف، فالودہ نما جسم ہے جو مقلہ کے اندرون کے $\frac{4}{5}$ حصے میں واقع ہے۔ شبکیہ اس کی سطح پر آگے کی طرف حاشیۂ مسنّن تک پھیلی ہوئی ہے، لیکن بصری قرص کے قریب کے سوا کسی طرح اس سے چپکی ہوئی نہیں۔ حاشیۂ مسنّن سے آگے، ہدبی زائدے اس جسم سے چپکے ہوتے ہیں، اور اسکی سطح میں گڑھے بناتے ہیں۔ زیادہ آگے جا کر یہ جسم ایک گہرا انتقار پیش کرتا ہے جس کو **زجاجی حفرہ** (fossa hyaloidea) کہتے ہیں۔ اس میں قلمی عدسہ کی پچھلی محدب سطح بیٹھتی ہے۔

زجاجی جسم کا جرم ایک نازک شفاف جھلی کے اندر ملفوف ہے جو اس کو پوری طرح ڈھانکتی ہے، اور **زجاجی جھلی** (hyaloid membrane) کہلاتی ہے۔ بصری قرص کے خط سے قلمی عدسہ تک زجاجی تودہ کے اندر سے آگے کو جانے والی ایک باریک قنال ہے جس کا استر زجاجی جھلی کے ایک نلی نما بڑھاؤ سے بنا ہے، اور جس میں پانی جیسا سیال ہوتا ہے۔ یہ قنال **زجاجی قنال** (hyaloid canal) کہلاتی ہے۔ یہ اُس راستہ کو ظاہر کرتی ہے جو شبکیہ کی مرکزی شریان کی ایک شاخ کا ہوتا ہے۔ یہ جنین میں عدسہ تک جاتی اور اُس کو رسد پہنچاتی ہے، لیکن بعد کو غائب ہو جاتی ہے۔

زجاجی قنال عموماً مقلہ کی معمولی تقطیع میں دکھائی نہیں دے سکتی۔ لیکن اگر انڈرسن اسٹوارٹ کی رائے کے مطابق مغز چشم کو بکرو کارمائن کے محلول میں ہلا دیا جائے تو یہ بعض اوقات اُس رنگدہ سیال کے ذریعہ جو اس میں داخل ہوتا ہے واضح ہو جاتی ہے۔ یہ خاکہ کے طریقہ سے تصویر 226 میں دکھائی گئی ہے۔

ہدبی منطقۂ صغیر (قدیم نام: زِن کا منطقۂ صغیر: zonule of Zinn) باہر حاشیۂ ہدبی اور اندر عدسہ کے کنارے کے درمیان ایک ریشہ دار جھلی واقع ہے جس کو منطقۂ صغیر ہدبی کہتے ہیں۔ اس کا محیطی کنارہ ہدبی زائدوں کی پچھلی سطحوں اور زجاجی جھلی سے چپکا ہوا ہے اور اس کا مرکزی کنارہ عدسہ سے ملا ہوا ہے جب یہ قلمی عدسہ کے کنارے تک پہنچتی ہے تو دو حصوں میں پھٹ جاتی ہے یعنی ایک بے حد نازک عمقی پرت جو زجاجی حفرہ کو استر کرتا ہے، اور ایک زیادہ اوپری اور زیادہ مضبوط حصہ جو قلمی عدسہ کے

کیسہ سے چپک جاتا ہے۔

ہدبی منطقۂ صغیر ہدبی زائدوں سے نیچے واقع ہے اور ان زائدوں کے درمیانی نشیبوں کے کے مطابق شعاعی رُخ میں جھری دار ہے اس طرح اس منطقۂ صغیر کے ابھار اور جھریاں ہدبی زائدوں کے درمیانی فصلوں میں پھیلتی ہیں اور ہدبی زائدے خود اس منطقۂ صغیر کی جھریوں کے درمیانی نشیبوں میں واقع ہیں جب آنکھ تازہ ہوتی ہے تو مقابل کے حصے خوب چپکے ہوئے ہوتے ہیں۔

منطقۂ ہدبی شعاعی رُخ والے لچکدار ریشوں کی وجہ سے مضبوط ہوجاتا ہے۔ اور ان دو تہوں میں سے جن میں یہ تقسیم ہوتا ہے اگلی اور زیادہ مضبوط تہ عدسہ کا تعلیقی رباط کہلاتی ہے، اس کا بیشتر حصہ عدسہ کے کیسہ کی اگلی سطح کے ساتھ اس جسم کے کنارے سے تھوڑا فاصلہ پر سے چپکا ہوتا ہے۔ لیکن تعلیقی رباط کا یہی ایک الحاق نہیں ہے بلکہ اس کے بعض ریشے عدسہ کے محیط یا خطِ استوا کے ساتھ بھی چپکے ہوتے ہیں (استوائی ریشے) اور بعض ریشے اس کے کنارے کے قریب اس کی پچھلی سطح سے چپکے ہوتے ہیں (پس استوائی ریشے)۔ 545

اس طرح سے قلمی عدسہ زجاجی حفرہ کے اندر اپنی جگہ پر مضبوطی سے جما رہتا ہے۔ اس کے علاوہ اسکے تعلیقی رباط کے تناؤ کے درجہ پر ہدبی عضلے کے اشعاع کرنے والے ریشوں کا اثر پڑتا ہے جو اپنے انقباض کے ذریعہ ہدبی زائدوں پر اثر ڈالتے ہیں۔ اور منطقۂ ہدبی میں ڈھیل پیدا کر دیتے ہیں۔

منطقی فضائیں (spatia zonularis) (قدیم نام قنالِ پٹی canal of Petit)۔ حقیقت میں منطقی فضائیں ایک کم و بیش مسلسل گول ملفی فضا بناتی ہیں جو عدسہ کے محیط کو گھیرتی ہے۔ یہ تعلیقی رباط کی اگلی اور پچھلی تہوں کے درمیان واقع ہے۔ اور ایک پانی جیسے سیال سے بھری ہوئی ہے۔

اگر باریک پچکنی کی نوک منطقی فضا میں تعلیقی رباط کے اندر سے ڈالی جائے تو ان فضاؤں کو جزوًا یا شاید کلیتہً ہوا کے ساتھ پھیلا سکیں۔ اس وقت یہ فضائیں مجموعی طور پر ایک گول تاچک دار قنال کی شکل پیش کرتی ہیں۔

تقطیع ۔ تعلیقی رباط کو قینچی کے ساتھ کاٹ کر قلمی عدسہ کو نکالو۔

بلّوری عدسہ ۔ بلوری عدسہ ایک محدب الطرفین۔ ٹھوس اور شفاف ساخت ہے جو قرحیہ اور زجاجی جسم کے درمیان پچھلی اور اگلی کوشکوں کی پچھلی دیوار میں واقع ہے۔ یہ ایک شیشہ نما۔ لچکدار کیسہ میں

ملفوف ہے جس کے ساتھ منطقہ ہدبی کے مختلف حصے ملے ہوئے ہیں اور یہ مطالعہ کے لئے ایک اگلی سطح، ایک پچھلی سطح اور ایک محیط یا استوا پیش کرتا ہے۔

اگلی سطح اتنی زیادہ محدب نہیں ہے، جتنی کہ پچھلی سطح ہے۔ اس کا مرکزی حصہ جو قرنیہ کے حدقی سوراخ سے متناظر ہے، پتلی کی راہ سے آنکھ کی اگلی کوشک میں دکھائی دیتا ہے۔ اس حصے کے اردگرد قرنیہ کے حدقی سوراخ کا کنارہ عدسہ سے لگا ہوا ہے۔ لیکن استوا کے قریب عدسہ کی اگلی سطح مقلہ کی پچھلی کوشک کے سیال کے ذریعہ قرنیہ سے الگ رہتی ہے۔ عدسہ کی پچھلی سطح اگلی سطح کی نسبت زیادہ گول معلوم ہوتی ہے اور زجاجی جسم کے زجاجی حفرہ میں بیٹھ جاتی ہے۔ استوا یعنی محیط گول ہے۔ یہ منطقی فضاؤں کی حدود میں سے ایک ہے۔ وہ طریقہ جس سے منطقہ ہدبی اس جوار میں کیسہ کے ساتھ چپکا ہوا ہے، پہلے بیان ہو چکا ہے۔

مدعم اشعاع کرنے والے خطوط عدسہ کی دونوں سطحوں پر دکھائی دیتے ہیں، اور یہ اسکی ساخت کا پتہ دیتے ہیں۔ یہ ان مستویوں کو ظاہر کرتے ہیں جن کے ساتھ ساتھ عدسہ کے ریشوں کے سرے ایک دوسرے کے قریب آتے ہیں۔

عدسہ کا کیسہ ایک سخت شیشہ نما جھلی ہے جو پیچھے کی نسبت آگے کی طرف کافی موٹی ہے۔

تقطیع۔ اب تیز چاقو کے ساتھ کیسہ کی اگلی دیوار کو کاٹ سکتے ہیں۔ تھوڑا سا دباؤ عدسہ کے جسم کو سوراخ کے اندر سے نکال دیتا ہے۔ ملوّن کیسہ کا مطالعہ جب کہ یہ پانی میں تیر رہا ہو بہت اچھی طرح سے ہو سکتا ہے۔

اگر عدسہ کا جسم انگلی اور انگوٹھے کے درمیان دبایا جائے تو یہ معلوم ہوگا کہ بیرونی یعنی قشری (cortical) حصہ نرم ہے۔ لیکن مرکزی حصہ یعنی نواۃ نمایاں طور پر زیادہ سخت ہے۔ جب عدسہ الکحل میں سختیایا ہوا ہوتا ہے تو یہ بات بہ آسانی ثابت ہو سکتی ہے کہ یہ بہت سے ہم مرکز پتروں سے بنا ہوا ہے۔

مقلہ کی کوشکیں۔ مقلہ کی اگلی کوشک آگے کی طرف قرنیہ اور پیچھے کی طرف قزحیہ اور عدسہ کے مرکزی حصے کے درمیان کی فضا ہے۔ قزحیتی قرنیتی (irido-corneal) زاویہ پر یہ فضا قزحیہ کی مثلی رباط سے محدود ہے، اور اس مقام پر آبی رطوبت جس سے یہ کوشک بھری ہوئی ہوتی ہے، قزحیہ کے زاویہ کی فضاؤں میں داخل ہوتی ہے۔

پچھلی کوشک (posterior chamber) ایک ایسی گول فضا یا فصل ہے جو آگے

قرنیہ کی پچھلی سطح اور پیچھے عدسہ کی اگلی سطح کے محیطی حصے سے محدود ہے۔ محیط کی طرف پچھلی کوشک ہدبی زائدوں کے دو نیز اگلے نکلے ہوئے سروں کے ذریعہ بند ہو جاتی ہے۔ یہ بھی مائی رطوبت سے بھری ہوئی ہے۔

تمت

B.N.A. Terminology.	Old Terminology.
Recessus sphericus	Fovea hemispherica
کروی گوشه	نیم کروی نقره
Recessus ellipticus	Fovea hemi-elliptica
اهلیلجی گوشه	نیم اهلیلجی نقره
Paries jugularis	Floor of tympanum
وداجی جدار	طبل کا فرش
Paries labyrinthica	Inner wall
تیهی جدار	اندرونی دیوار
Fenestra vestibuli	Fenestra ovalis
نافذۂ دهلیز	بیضوی نافذه
Fenestra cochleæ	Fenestra rotunda
نافذۂ حلزون	مدور نافذه
Paries mastoidea	Posterior wall
جدار حلمیه	مؤخر دیوار
Antrum tympanicum	Mastoid antrum
طبلی مغاره	حلمی مغاره
Paries carotica	Anterior wall
سباتی جدار	مقدم دیوار
Processus lateralis	Processus brevis (of malleus)
جانبی زائده	(مطرقه کا) زائده صغیر
Processus anterior	Processus gracilis
مقدم زائده	زائدۂ رشیقه

B.N.A. Terminology.	Old Terminology.
Angulus iridis	Irido-corneal junction
زاویۂ قزحیه	قزحی قرنیوی اتصال
Zonula ciliaris	Zonule of Zinn
هدبی منیطقه	ژن کا منیطقه
Septum orbitale	Palpebral ligament
محجری فاصل	جفنی رباط
Fascia bulbi	Capsule of Tenon
غشاے بصله	ٹینن کا کیسه
Commissura palpebrarum lateralis	External canthus
جانبی ملتقة الجفن	بیرونی کویه (ماق)
Commissura palpebrarum medialis	Internal canthus
وسطانی ملتقة الجفن	اندرونی کویه (ماق)
Tarsus superior	Superior tarsal plate
فوقانی غضروف جفن	فوقانی جفنی صحفه
Tarsus inferior	Inferior tarsal plate
تحتانی غضروف جفن	تحتانی جفنی صحفه
Lig. palpebrale mediale	Internal tarsal ligament
وسطانی جفنی رباط	داخلی جفنی رباط
Raphe palpebralis lateralis	External tarsal ligament
جانبی جفنی سیون	خارجی جفنی رباط
Tarsal glands	Meibomian glands
جفنی غدد	مائبومی غدد

The Ear

کان

Canalis semicircularis lateralis	External semicircular canal
جانبی نیم دائری کنال	خارجی نیم دائری کنال
Ductus reuniens	Canalis reuniens
متحد قنات	متحد کنال
Ductus cochlearis	Membranous cochlea
حلزونی قنات	غشائی حلزونه

B.N.A. Terminology.	Old Terminology.
Orificium externum	External os
خارجی فم	خارجی فم
Processus vaginalis	Canal of Nuck
زائدہ غمدیہ	نوک کی قنال
Glandula magna vestibuli	Bartholin's gland
دھلیز کا غدۂ کبیر	بارتھولین کاغدہ

Peritoneum.

باریطون

Bursa omentalis	Lesser peritoneal sac
ثربی درجك	صغیر باریطونی تاچہ
Foramen epiploicum	Foramen of Winslow
ثربی سوراخ	ونسلو کا سوراخ
Lig. phrenico-colicum	Costo-colic ligament
حجابی قولونی رباط	ضلعی قولونی رباط
Excavatio recto-uterina (cavum Douglasi)	Pouch of Douglas
مستقیمی مہبلی اکتہاف (ڈوگلس کا کہفہ)	جیب ڈوگلس
Lig. gastro-lienale	Gastro-splenic omentum
معدی طحالی رباط	معدی طحالی ثرب

SENSE ORGANS

حسی اعضا

The Eye

چشم

Sclera	Sclerotic coat
صلبیہ	صلبی طبق
Lamina elastica anterior (Bowmani)	Bowman's membrane
مقدم لحك دار ورقہ (بومین کا)	بومین کی غشا
Lamina elastica posterior (Descemeti)	Descemet's membrane
مقدم لحك دار ورقہ (ڈسیمیٹ کا)	ڈسیمیٹ کی غشا
Spatia anguli iridis	Spaces of Fontana
فضائے زاویۂ قزحیہ	فونٹانا کی فضائیں

B.N.A. Terminology.	Old Terminology.
Concha nasalis media	Middle turbinate bone
وسطی انفی صدفه	درمیانی مفتول ھڈی
Concha nasalis inferior	Inferior turbinate bone
تحتانی انفی صدفه	تحتانی مفتول ھڈی

Urogenital apparatus

بولی تناسلی آلات

Corpuscula renis	Malpighian corpuscles
کلوی جسیمات	ملپیجی جسیمات
Paradidymis	Organ of Giraldes
نزد خصیه	جیرالڈیز کا عضو
Appendix testis	Hydatid of Morgagni (male)
زائدۂ خصیه	مورگاگنی کا کیسیه (مردوں میں)
Ductus deferens	Vas deferens
قنات ناقله	قنات ناقله
Gl. urethrales	Glands of Littre
مبالی غدد	لٹر کے غدد
Glandula bulbo-urethralis (Cowperi)	Cowper's gland
بصلی مبالی غده (کوپر کا)	کوپر کا غده
Folliculi oophori vesiculosi	Graafian follicles
کیسکی مبیضی جرابات	گرافی جرابات
Cumulus oophorus	Discus proligerus
مجموعۂ مبیضان	قرص ولودی
Tuba uterina	Fallopian tube
انبوبۂ رحم	فلوپی نلی
Epoophoron	Parovarium
برمبیض	جارالمبیض
Appendices vesiculosi	Hydatids of Morgagni (female)
کیسکی زوائد	مورگاگنی کے کیسیے (عورتوں میں)
Ductus epoophori longitudinalis	Gartner's duct
طولی برمبیضی قنات	گارٹنر کی قنات
Orificium internum uteri	Internal os (of uterus)
داخلی فم رحم	(رحم کا) داخلی فم

B.N.A. Terminology.	Old Terminology.
Rima vestibuli	Glottis spuria
فتحۂ دهلیز	مزمار کاذب
Cartilago thyreoidea	Thyroid cartilage
غضروف درقیه	درقی غضروف
Membrana hyo-thyreoidea	Thyro-hyoid membrane
لامی درقی غشا	درقی لامی غشا
Cartilago corniculata (Santorini)	Cartilage of Santorini
قرن‌دار غضروف (سینٹورینی)	سینٹورینی کی غضروف
Tuberculum epiglotticum	Cushion of epiglottis
مکبی درنه	مکب کی مسند
Pars intermembranacea (rimæ glottidis)	Glottis vocalis
بین غشائی حصه (فتحۂ مزمار کا)	صوتی مزمار
Pars intercartilaginea (rimæ glottidis)	Glottis respiratoria
بین غضروفی حصه (فتحۂ مزمار کا)	تنفسی مزمار
Conus elasticus (membranæ elasticæ larynges)	Crico-thyroid membrane
لحك دار مخروط (حنجری لحك دار غشا)	حلقه نما درقی غضروف
Glandula thyreoidea	Thyroid gland
غدۂ درقیه	درقی غده
Glomus caroticum	Intercarotid gland or body
سباتی قنبلة	بین سباتی غده یا جسم

Nose

ناك

Concha nasalis suprema (Santorini)	Highest turbinate bone
اعلی انفی صدفه (سینٹورینی)	اعلی مفتول هڈی
Concha nasalis superior	Superior turbinate bone
فوقانی انفی صدفه	فوقانی مفتول هڈی

B.N.A. Terminology.	Old Terminology.
Noduli lymphatici lienales (Malpighii)	Malpighian corpuscles
طحالی لفی گرهکیں (ملپیجی)	ملپیجی جسیمات

Respiratory Apparatus.

تنفسی آلات

Larynx

حنجره

Prominentia laryngea	Adam's apple
حنجری نتوء	تفاحۂ آدم
Incisura thyreoidea superior	Superior thyroid notch
فوقانی درقی ثلمه	فوقانی درقی کٹاؤ
M. ary-epiglotticus	Aryteno-epiglottidean muscle
عضلۂ سبوچیه مکبه	سبوچی مکبی عضله
M. vocalis	Internal thyro-arytenoid muscle
عضله صوتیه	داخلی درقی سبوچی عضله
M. thyreo-epiglotticus	Thyro-epiglottidean muscle
عضله درقیۂ مکبه	درقی مکبی عضله
Appendix ventriculi laryngis	Laryngeal sac
زائدۂ بطین حنجره	حنجری تاچه
Plica vocalis	True vocal cord
ثنیۂ صوتیه	صادق صوتی حبل
Plica ventricularis	False vocal cord
ثنیۂ بطینیه	کاذب صوتی حبل
Ligamentum ventriculare	Superior thyro-arytenoid ligament
بطینی رباط	فوقانی درقی سبوچی رباط
Ligamentum vocale	inferior thyro-arytenoid ligament
صوتی رباط	تحتانی درقی سبوچی رباط
Glottis	Glottis vera
مزمار	مزمار صادق

B.N.A. Terminology.	Old Terminology.
Ductus parotideus (Stenonis)	Stenson's duct
نکفی قنات (اسٹین سن کی)	اسٹین سن کی قنات
Dentes præmolares	Bicuspid teeth
ضواحك	اسنان مثنویه
Dens serotinus	Wisdom tooth
دندان متأخر	عقل ڈاڑه
Papillæ vallatæ	Circumvallate papillæ
ذوحصار حلیمات	حلیمات محصور
Recessus pharyngeus	Lateral recess of pharynx
بلعومی گوشه	بلعوم کا جانبی گوشه
Tela submucosa	Pharyngeal aponeurosis
زیر مخاطی نسیجه	بلعومی صفاق
Plicæ circulares	Valvulæ conniventes
مدور ثنیات	مطاوی مصراعات
Gl. intestinales	Crypts of Lieberkuhn
معائی غدد	لیبرکون کے طاقه جات
Valvula coli	Ileo-cæcal valve
قولونی مصراع	لفائفی اعوری مصراع
Columnæ rectales	Columns of Morgagni
مستقیمی ستون	مورگاگنی کے ستون
Plicæ transversales recti	Valves of Houston
معائے مستقیم کے مستعرض ثنیات	هوسٹن کے مصراعات
Valvulæ spiralis	Valves of Heister
مرغولی مصراعات	هیسٹر کے مصراعات
Noduli lymphatici aggregati (Peyeri)	Peyer's patches
مجتمع لمفی گرهکیں (پی آر)	پی آر کے رقبات
Intestinum jejunum	Jejunum
معائے صائم	صائم
Intestinum ileum	Ileum
معائے لفائفی	لفائفی

B.N.A. Terminology.	Old Terminology.
V. hemiazygos	Vena azygos minor inferior
نیم مجرد ورید	تحتانی صغیر مجرد ورید
V. hemiazygos accessoria	Vena azygos minor superior
معین نیم مجرد ورید	فوقانی صغیر مجرد ورید
V. hypogastrica	Internal iliac vein
زیر معدی ورید	داخلی حرقفی ورید
V. epigastrica inferior	Deep epigastric vein
تحتانی بر معدی ورید	عمیق بر معدی ورید
V. saphena magna	Internal saphenous vein
کبیر صافن ورید	داخلی صافن ورید
V. saphena parva	External saphenous vein
صغیر صافن ورید	خارجی صافن ورید

Lymphatics

لمفی عروق

Cisterna chyli	Receptaculum chyli
برکۂ کیلوس	کیلوس کا مخزن

THE VISCERA

احشاء

Digestive Apparatus

آلات هضم

Arcus glosso-palatinus	Anterior pillar of fauces
لسانی حنکی محراب	حلقوم کا مقدم ستون
Arcus pharyngo-palatinus	Posterior pillar of fauces
بلعومی حنکی محراب	حلقوم کا مؤخر ستون
Gl. lingualis anterior	Gland of Nuhn
مقدم لسانی غده	نون کا غده
Ductus submaxillaris	Wharton's duct
زیر فکی قنات	وهارٹن کی قنات
Gl. parotis accessoria	Socia parotidis
معین نکفی غده	رفیق نکفیه

B.N.A. Terminology.	Old Terminology.
Vv. cordis minimæ	Veins of Thebesius
صغیر قلبی وریدیں	تھیبی سیوس کی وریدیں
Sinus transversus	Lateral sinus
مستعرض جوف	جانبی جوف
Confluens sinuum	Torcular Herophili
اتصال اجواف	معصرۂ ہیروفیلوس
Plexus basilaris	Basilar sinus
قاعدی ضفیرہ	قاعدی جوف
Sinus sagittalis superior	Superior longitudinal sinus
فوقانی سہمی جوف	فوقانی طولی جوف
Sinus sagittalis inferior	Inferior longitudinal sinus
تحتانی سہمی جوف	تحتانی طولی جوف
Spheno-parietal sinus	Sinus alæ parvæ
وتدی جداری جوف	جوف جناح صغیر
V. cerebri internæ	Veins of Galen
داخلی دماغی وریدیں	جالینوس کی وریدیں
V. cerebri magna	Vena magna Galeni
کبیر دماغی ورید	جالینوس کی کبیر ورید
V. terminalis	Vein of the corpus striatum
انتہائی ورید	جسم مخطط کی ورید
V. basalis	Basilar vein
قاعدی ورید	قاعدی ورید
V. transversa scapulæ	Suprascapular vein
مستعرض کتفی ورید	فوق کتفی ورید
V. thoraco-acromialis	Acromio-thoracic vein
صدری ایکرومی ورید	ایکرومی صدری ورید
Vv. transversæ colli	Transversalis colli veins
مستعرض عنقی وریدیں	مستعرض عنقی وریدیں
V. thoracalis lateralis	Long thoracic vein
جانبی صدری ورید	طویل صدری ورید
V. azygos	Vena azygos major
مجرد ورید	کبیر مجرد ورید

B.N.A. Terminology.	Old Terminology.
A. malleolaris anterior medialis	Internal malleolar artery
وسطانی مقدم کعبیتی شریان	داخلی کعبیتی شریان
A. peronæa	Peroneal artery
شظی شریان	شظی شریان
Ramus perforans	Anterior peroneal artery
ثاقب فرع	مقدم شظی شریان
A. malleolaris posterior lateralis	Posterior peroneal artery
جانبی مؤخر کعبیتی شریان	مؤخر شظی شریان
A. malleolaris posterior medialis	Internal malleolar artery
وسطانی موخر کعبیتی شریان	داخلی کعبیتی شریان
Rami calcanei laterales	External calcanean artery
جانبی عقبیتی فروع	خارجی عقبیتی شریان
Rami calcanei mediales	Internal calcanean artery
وسطانی عقبیتی فروع	داخلی عقبیتی شریان
A. plantaris medialis	Internal plantar artery
وسطی اخمصی شریان	داخلی اخمصی شریان
A. plantaris lateralis	External plantar artery
جانبی اخمصی شریان	خارجی اخمصی شریان
Aa. metatarseæ plantares	Digital branches
اخمصی بعد حمارتی شرائین	اصبعی شاخیں
Aa. digitales plantares	Collateral digital branches
اخمصی اصبعی شرائین	مجانبی اصبعی شاخیں

Veins.

اورده

V. cordis magna	Great cardiac vein
کبیر قلبی ورید	کبیر قلبی ورید
V. obliqua atrii sinistri	Oblique vein of Marshall
بائیں اطاق کی ورید مورب	مارشل کی مورب ورید
Lig. venæ cavæ sinistræ	Vestigial fold of Marshall
بائیں اجوف وریدکا رباط	مارشل کا آثاری شکن

B.N.A. Terminology.	Old Terminology.
A. umbilicalis	Obliterated hypogastric
نافی شریان	منطمس زیر معدی شریان
A. pudenda interna	Internal pudic artery
داخلی حیائی شریان	داخلی حیائی شریان
A. epigastrica inferior	Deep epigastric artery
تحتانی بر معدی شریان	عمیق بر معدی شریان
A. spermatica externa	Cremasteric artery
خارجی منوی شریان	معلاقی شریان
Aa. pudendæ externæ	Superficial and deep external pudic arteries
خارجی حیائی شرائین	سطحی اور عمیق خارجی حیائی شرائین
A. circumflexa femoris medialis	Internal circumflex artery
وسطانی منحن فخذی شریان	داخلی منحن شریان
A. circumflexa femoris lateralis	External circumflex artery
جانبی منحن فخذی شریان	خارجی منحن شریان
A. genu suprema	Anastomotica magna
اعلی رکبی شریان	شریان متفمم کبیر
A. genu superior lateralis	Superior external articular artery
جانبی فوقانی رکبی شریان	فوقانی خارجی مفصلی شریان
A. genu superior medialis	Superior internal articular artery
وسطانی فوقانی رکبی شریان	فوقانی داخلی مفصلی شریان
A. genu media	Azygos articular artery
وسطی رکبی شریان	مجرد مفصلی شریان
A. genu inferior lateralis	Inferior external articular artery
جانبی تحتانی رکبی شریان	تحتانی خارجی مفصلی شریان
A. genu inferior medialis	Inferior internal articular artery
وسطانی تحتانی رکبی شریان	تحتانی داخلی مفصلی شریان
A. malleolaris anterior lateralis	External malleolar artery
جانبی مقدم کعبیتی شریان	خارجی کعبیتی شریان

B.N.A. Terminology.	Old Terminology.
Ramus carpeus dorsalis	Posterior radial carpal
ظهری رسغی فرع	مؤخر کعبری رسغی
Aa. metacarpeæ dorsales	Dorsal interosseous arteries
ظهری بعد رسغی شرائین	ظهری بین عظمی شرائین
A. volaris indicis radialis	Radialis indicis
راحی سبابی کعبری شریان	سبابی کعبری شریان
Arcus volaris superficialis	Superficial palmar arch
سطحی راحی محراب	سطحی کفی محراب
Arcus volaris profundus	Deep palmar arch
عمیق راحی محراب	عمیق کفی محراب
A. interossea dorsalis	Posterior interosseous artery
ظهری بین‌عظمی شریان	مؤخر بین عظمی شریان
A. interossea recurrens	Posterior interosseous recurrent artery
راجع بین عظمی شریان	مؤخر بین عظمی راجع شریان
A. interossea volaris	Anterior interosseous artery
راحی بین عظمی شریان	مقدم بین عظمی شریان
Ramus carpeus dorsalis	Posterior ulnar carpal
ظهری رسغی فرع	مؤخر زندی رسغی شریان
Ramus carpeus volaris	Anterior ulnar carpal
ظهری رسغی فرع	مقدم زندی رسغی شریان
Aa. digitales volares communes	Palmar digital arteries
مشترك راحی اصبعی شرائین	کفی اصبعی شرائین
Aa. digitales volares propriæ	Collateral digital arteries
اصلی راحی اصبعی شرائین	مجانبی اصبعی شرائین
Anteriæ intestinales	Intestinal branches of sup. mesenteric
معائی شرائین	فوقانی ماساریقی شریان کی معائی شاخیں
A. suprarenalis media	Middle capsular artery
وسطی فوق کلوی شریان	درمیانی کیسی شریان
A. hypogastrica	Internal iliac artery
زیر معدی شریان	داخلی حرقفی شریان

B.N.A. Terminology.	Old Terminology.
Rami intercostales (A. mammaria interna)	Anterior intercostal arteries
بین ضلعی فروع (داخلی پستانی شریان کی)	مقدم بین ضلعی شرائین
Truncus thyreo-cervicalis	Thyroid axis
درق عنقی تنه	درق محور
A. transversa scapulæ	Suprascapular artery
مستعرض کتفی شریان	فوق کتفی شریان
A. intercostalis suprema	Superior intercostal
اعلی بین ضلعی شریان	فوقانی بین ضلعی
A. transversa colli	Transversalis colli
مستعرض عنقی شریان	مستعرض عنقی شریان
A. thoracalis suprema	Superior thoracic artery
اعلی صدری شریان	فوقانی صدری شریان
A. thoraco-acromialis	Acromio-thoracic artery
صدری ایکرومی شریان	ایکرومی صدری شریان
A. thoracalis lateralis	Long thoracic artery
جانبی صدری شریان	طویل صدری شریان
A. circumflexa scapulæ	Dorsalis scapulæ
منحن کتفی شریان	ظهری کتفی شریان
A. profunda brachii	Superior profunda
عمیق عضدی شریان	فوقانی عمیق شریان
A. collateralis radialis	Anterior branch of superior profunda
مجانبی کعبری شریان	فوقانی عمیق شریان کی مقدم شاخ
A. collateralis ulnaris superior	Inferior profunda
فوقانی مجانبی زندی شریان	تحتانی عمیق شریان
A. collateralis ulnaris inferior	Anastomotica magna
تحتانی مجانبی زندی شریان	متفمم کبیر
Ramus carpeus volaris	Anterior radial carpal
راحی رسغی فرع	مقدم کعبری رسغی

B.N.A. Terminology.	Old Terminology.
Vulvula sinus coronarii اکلیلی جوف کا مصراع	Valve of Thebesius تھیبی سیوس کا مصراع
	Arteries. شرائین
Sinus aortæ اورطی اجواف	Sinuses of Valsalva وال سلوا کے اجواف
A. profunda linguæ عمیق لسانی شریان	Ranine artery ضفدعی شریان
A. maxillaris externa خارجی فکی شریان	Facial artery وجہی شریان
A. alveolaris inferior تحتانی جوفیزی شریان	Inferior dental artery تحتانی سنی شریان
Ramus meningeus accessorius معین سحوی فرع	Small meningeal artery چھوٹی سحوی شریان
A. buccinatoria بوقی شریان	Buccal artery خدی شریان
A. alveolaris superior posterior موخر فوقانی جوفیزی شریان	Posterior dental artery موخر سنی شریان
Aa. alveolares superiores anteriores مقدم فوقانی جوفیزی شرائین	Anterior superior dental arteries مقدم فوقانی سنی شرائین
Ramus carotico-tympanicus سباتی طبلی فرع	Tympanic branch of int. carotid داخلی سباتی کی طبلی شاخ
A. chorioidea مشیمیتی شریان	Anterior choroidal artery مقدم مشیمیتی شریان
A. auditiva interna داخلی سمعی شریان	Auditory artery سمعی شریان
Rami ad pontem فروع جسریه	Transverse arteries (branches of Basilar artery) مستعرض شرائین (قاعدی شریان کی شاخیں)
A. pericardiaco-phrenica گرد قلبی حجابی شریان	Arteria comes nervi phrenici عصب حجابی کی رفیق شریان

B.N.A. Terminology.	Old Terminology.
N. suralis	Short saphenous nerve
حماتی عصب	قصیر صافن عصب
N. plantaris medialis	Internal plantar
وسطانی اخمصی عصب	داخلی اخمصی
N. plantaris lateralis	External plantar
جانبی اخمصی عصب	خارجی اخمصی
N. pudendus	Pudic nerve
حیائی عصب	حیائی عصب

THE HEART AND BLOOD VESSELS

قلب اور دموی عروق

Heart.

قلب

Atrium	Auricle
اطاق	اذین
Auricula cordis	Auricular appendix
اذین القلب	اذینی زائده
Incisura cordis	Notch at apex of heart
ثلمة القلب	قلب کے راس پر کا کٹاؤ
Trabeculæ carneæ	Columnæ carneæ
لحمی سهمکیں	لحمی ستون
Tuberculum intervenosum	Intervenous tubercle of Lower
بین وریدی درنه	لوور کا بین وریدی درنه
Sulcus longitudinalis anterior	Anterior interventricular groove
مقدم طولی تجویف	مقدم بین بطینی میزاب
Sulcus coronarius	Auriculo-ventricular groove
اکلیلی تجویف	اذینی بطینی میزاب
Limbus fossæ ovalis	Annulus ovalis
حفرۂ بیضویه کی حد	بیضوی حلقه
Valvula venæ cavæ	Eustachian valve
وریدی اجوفی مصراع	یوسٹاکی مصراع

B.N.A. Terminology.	Old Terminology.
N. genito-femoralis	Genito-crural nerve
تناسلی فخذی عصب	تناسلی ساقی عصب
N. lumbo-inguinalis	Crural branch of genito-crural nerve
قطنی اربی عصب	تناسلی ساقی عصب کی ساقی شاخ
N. spermaticus externus	Genital branch of genito-crural nerve
خارجی منوی عصب	تناسلی ساقی عصب کی تناسلی شاخ
N. cutaneus femoris lateralis	External cutaneous nerve
جانبی فخذی جلدی عصب	خارجی جلدی عصب
N. femoralis	Anterior crural nerve
فخذی عصب	مقدم ساقی عصب
N. saphenus	Long saphenous nerve
صافن عصب	طویل صافن عصب
Ramus infrapatellaris	Patellar branch of long saphenous nerve
زیر رضفی فرع	طویل صافن عصب کی رضفی شاخ
N. ischiadicus	Great sciatic nerve
ورکی عصب	کبیر نسائی عصب
N. peronæus communis	External popliteal nerve
مشترک شظی عصب	خارجی مابضی عصب
Ramus anastomoticus peronæus	Nervus communcans fibularis
متفمم شظی فرع	رابط شظوی عصب
N. peronæus superficialis	Musculo-cutaneous nerve
سطحی شظی عصب	عضلی جلدی عصب
N. peronæus profundus	Anterior tibial nerve
عمیق شظی عصب	مقدم قصبیتی عصب
N. tibialis	Internal popliteal nerve
قصبیتی عصب	داخلی مابضی عصب
N. cutaneus suræ medialis	Nervus communicans tibialis
وسطانی حماتی جلدی عصب	رابط قصبیتی عصب

B.N.A. Terminology.	Old Terminology.
Nn. digitales volares proprii	Collateral palmar digital branches of median nerve
حقیقی راحی اصبعی اعصاب	وسطی عصب کی مجانبی کفی اصبعی شاخیں
Ramus dorsalis manus	Dorsal cutaneous branch of ulnar nerve
یدی ظہری فرع	زندی عصب کی ظہری جلدی شاخ
Ramus cutaneus palmaris	Palmar cutaneous branch of ulnar nerve
کفی جلدی فرع	زندی عصب کی کفی جلدی شاخ
N. radialis	Musculo-spiral nerve
کعبری عصب	عضلی مرغولی عصب
N. cutaneus brachii posterior	Internal cutaneous branch of musculo-spiral nerve
مؤخر عضدی جلدی عصب	عضلی مرغولی عصب کی داخلی جلدی شاخ
N. cutaneus antibrachii dorsalis	External cutaneous branches of musculo-spiral nerve
ظہری پیش عضدی جلدی عصب	عضلی مرغولی عصب کی خارجی جلدی شاخیں
Ramus superficialis	Radial nerve
سطحی فرع	کعبری عصب
N. interosseus dorsalis	Posterior interosseous nerve
ظہری بین عظمی عصب	مؤخر بین عظمی عصب
Nn. digitales dorsales	Dorsal digital nerves
ظہری اصبعی اعصاب	ظہری اصبعی اعصاب
N. ilio-hypogastricus	Ilio-hypogastric nerve
حرقفی زیر معدی عصب	حرقفی زیر معدی عصب
Ramus cutaneus lateralis	Iliac branch of ilio-hypogastric nerve
جانبی جلدی فرع	حرقفی زیر معدی عصب کی حرقفی شاخ
Ramus cutaneus anterior	Hypogastric branch of ilio-hypogastric nerve
مقدم جلدی فرع	حرقفی زیر معدی عصب کی زیر معدی شاخ

B.N.A. Terminology.	Old Terminology.
N. thoraco-dorsalis	Long subscapular nerve
صدری ظهری عصب	طویل زیر کتفی عصب
N. cutaneus brachii medialis	Lesser internal cutaneous nerve
وسطانی عضدی جلدی عصب	صغیر داخلی جلدی عصب
N. cutaneus brachii lateralis	Cutaneous branch of circumflex nerve
جانبی عضدی جلدی عصب	منحن عصب کی جلدی شاخ
Fasciculus lateralis	Outer cord (of plexus)
جانبی حزیمه	(ضفیره کی) بیرونی حبل
Fasciculus medialis	Inner cord
وسطانی حزیمه	اندرونی حبل
N. cutaneus antibrachii lateralis	Cutaneous branch of musculo-cutaneous nerve
جانبی پیش عضدی جلدی عصب	عضلی جلدی عصب کی جلدی شاخ
N. cutaneus antibrachii medialis	Internal cutaneous nerve
وسطانی پیش عضدی جلدی عصب	داخلی جلدی عصب
Ramus volaris	Anterior branch
راحی فرع	مقدم شاخ
Ramus ulnaris	Posterior branch
زندی فرع	موخر شاخ
N. cutaneus antibrachii dorsalis	External cutaneous branch of musculo-spiral
ظهری پیش عضدی جلدی عصب	عضلی سرغولی عصب کی خارجی جلدی شاخ
N. axillaris	Circumflex nerve
اِبطی (بغلی) عصب	منحن عصب
N. interosseus volaris	Anterior interosseous
بین عظمی راحی عصب	مقدم بین عظمی عصب
Ramus palmaris N. mediani	Palmar cutaneous branch of the median nerve
وسطی عصب کی کفی فرع	وسطی عصب کی کفی جلدی شاخ

B.N.A. Terminology.	Old Terminology.
Plexus œsophageus anterior مقدم مریوی ضفیره Plexus œsophageus posterior مؤخر مریوی ضفیره	Plexus gulæ ضفیره مریوی
Nervus accessorius عصب معین	Spinal accessory شوکی معین
Ramus internus داخلی فرع	Accessory portion of spinal accessory nerve شوکی معین عصب کا معین حصه
Ramus externus خارجی فرع	Spinal portion شوکی حصه

Spinal Nerves

شوکی اعصاب

Rami posteriores مؤخر فروع	Posterior primary divisions مؤخر اوّلی قسمتیں
Rami anteriores مقدم فروع	Anterior primary divisions مقدم اوّلی قسمتیں
N. cutaneus colli عنقی جلدی عصب	Superficial cervical nerve سطحی عنقی عصب
Nn. supraclaviculares anteriores مقدم فوق ترقوی اعصاب	Suprasternal nerves فوق قصی اعصاب
Nn. supraclaviculares medii وسطی فوق ترقوی اعصاب	Supraclavicular nerves فوق ترقوی اعصاب
Nn. supraclaviculares posteriores مؤخر فوق ترقوی اعصاب	Supra-acromial nerves فوق ایکرومی اعصاب
N. dorsalis scapulæ ظهری کتفی عصب	Nerve to the rhomboids شبیه مُعَیّن عضلات کا عصب
N. intercosto-brachiales بین ضلعی عضدی عصب	Intercosto-humeral nerve بین ضلعی ذراعیتی عصب
N. thoracalis longus طویل صدری عصب	Nerve of Bell بَیل کا عصب

B.N.A. Terminology.	Old Terminology.
Rami alveolares superiores medii	Middle superior dental
وسطی فوقانی جوفیزی فروع	درمیانی فوقانی سنی
Rami alveolares superiores anteriores	Anterior superior dental
مقدم فوقانی جوفیزی فروع	مقدم فوقانی سنی
Ganglion spheno-palatinum	Meckel's ganglion
وتدی حنکی عقده	میکل کا عقده
N. palatinus medius	External palatine nerve
وسطی حنکی عصب	خارجی حنکی عصب
N. mandibularis	Inferior maxillary nerve
چانی عصب	تحتانی فکی عصب
Nervus spinosus	Recurrent nerve
عصب شوکیه	راجع عصب
N. alveolaris inferior	Inferior dental
تحتانی جوفیزی عصب	تحتانی سنی
N. abducens	Sixth nerve
مبعد عصب	چھٹا عصب
N. facialis	Seventh nerve
وجهی عصب	ساتواں عصب
N. intermedius	Pars intermedia of Wrisberg
عصب متوسط	رسبرگ کا درمیانی حصه
N. acusticus	Eighth or auditory nerve
سمعی عصب	آٹھواں یا سمعی عصب
Ganglion superius	Jugular ganglion of 9th nerve
فوقانی عقده	نویں عصب کا وداجی عقده
N. recurrens	Recurrent laryngeal nerve
عصب راجع	راجع حنجری عصب
Ganglion jugulare	Ganglion of root of vagus
وداجی عقده	عصب تائیه کی جڑ کا عقده
Ganglion nodosum	Ganglion of trunk of vagus
گرهی عقده	عصب تائیه کے تنه کا عقده

B.N.A. Terminology.	Old Terminology.
Cisterna interpeduncularis	Cisterna basalis
برکۂ بین الاسواق	قاعدی برکه
Granulationes arachnoideales	Pacchionian bodies
عنکبوتی اریکات	پیکیونی اجسام
Tela chorioidea ventriculi tertii	Velum interpositum
نسیجۂ مشیمیه بطین سوم کا	حجاب حائل
Tela chorioidea ventriculi quarti	Tela choroidea inferior
نسیجۂ مشیمیه بطین چهارم کا	تحتانی مشیمیّی نسیجه

Cerebral Nerves.

دماغی اعصاب

N. oculomotorius	Third nerve
عصب محرك العين	تیسرا عصب
N. trochlearis	Fourth nerve
بکری عصب	چوتها عصب
N. trigeminus	Fifth nerve
سه توامی عصب	پانچواں عصب
Ganglion semilunare (Gasseri)	Gasserian ganglion
نیم قمری عقده (گیسری)	گیسری عقده
N. naso-ciliaris	Nasal nerve
انفی هدبی عصب	انفی عصب
N. maxillaris	Superior maxillary nerve
فکی عصب	فوقانی فکی عصب
N. meningeus (medius)	Recurrent meningeal nerve
سحائی عصب (وسطی)	راجع سحائی عصب
N. zygomaticus	Temporo-malar nerve
وجنی عصب	صدغی خدی عصب
Rami alveolares superiores posteriores	Posterior superior dental
موخر فوقانی جوفیزی فروع	موخر فوقانی سنی

B.N.A. Terminology.	Old Terminology.
Fascia dentata hippocampi	Gyrus dentatus
فرس البحری مسنن ردا	مسنن تزرید
Columna fornicis	Anterior pillar of fornix
قبوی ستون	قبوہ کا مقدم ستون
Septum pellucidum	Septum lucidum
شفاف فاصل	شفاف فاصل
Inferior cornu	Descending horn of lateral ventricle
تحتانی قرن	جانبی بطین کا نزولی قرن
Commissura hippocampi	Lyra
فرس البحری ملتقه	ربابه
Nucleus lentiformis	Lenticular nucleus
عدسی الشکل نوات	عدسی نوات
Pars frontalis capsulæ internæ	Anterior limb (of internal capsule)
داخلی کیسه کا جبہی حصه	(داخلی کیسه کا) مقدم جارحه
Pars occipitalis capsulæ internæ	Posterior limb (of internal capsule)
داخلی کیسه کا قذالی حصه	(داخلی کیسه کا) مؤخر جارحه
Radiatio occipito-thalamica	Optic radiation
قذالی عرشی تشعع	تشعع بصری
Radiatio corporis callosi	Radiation of corpus callosum
ثفنی جسم کا تشعع	ثفنی جسم کا تشعع
Pars frontalis	Forceps minor
جبہی حصه	کلاب صغیر
Pars occipitalis	Forceps major
قذالی حصه	کلاب کبیر

Membranes of Brain.

بھیجے کے اغشیه

Cisterna cerebello-medullaris	Cisterna magna
دمیغی لبی برکه	برکۂ کبیر

B.N.A. Terminology.	Old Terminology.
Sulcus centralis (Rolandi)	Fissure of Rolando
مرکزی تجویف (رولینڈوکی)	رولینڈو کا شقاق
Sulcus temporalis superior	Parallel sulcus
فوقانی صدغی تجویف	متوازی تجویف
Sulcus temporalis medius	Second temporal sulcus
وسطی صدغی تجویف	دوسری صدغی تجویف
Sulcus circularis	Limiting sulcus of Reil
دائری تجویف	رائیل کی تحدیدی تجویف
Sulcus temporalis inferior	Occipito-temporal sulcus
تحتانی صدغی تجویف	قذالی صدغی تجویف
Gyrus fusiformis	Occipito-temporal convolution
دوکی تزرید	قذالی صدغی تلفیف
Sulcus interparietalis	Intraparietal sulcus
بین الجدار تجویف	درون جداری تجویف
Sulcus corporis callosi	Callosal sulcus
ثفنی جسم کی تجویف	ثفنی تجویف
Sulcus cinguli	Calloso-marginal fissure
نطاقی تجویف	ثفنی حاشیئی شقاق
Fissura hippocampi	Dentate fissure
فرس البحری شقاق	مسنن شقاق
Gyrus cinguli	Callosal convolution
نطاقی تزرید	ثفنی تلفیف
Stria terminalis	Tænia semicircularis
خط انتہائی	نیم دائری فیتہ
Trigonum collaterale	Trigonum ventriculi
مجانبی مثلث	بطینی مثلث
Hippocampus	Hippocampus major
فرس البحر	فرس البحر کبیر
Digitationes hippocampi	Pes hippocampi
فرس البحری تصبع	قدم فرس البحر

B.N.A. Terminology.	Old Terminology.
Aqueductus cerebri	Iter e tertio ad quartum ventriculum, or aqued. of Sylvius
مصیف دماغ	طریق مابین بطین الثالث والرابع یا سلویوس کا مصیف
Foramen interventriculare	Foramen of Monro
بین بطینی سوراخ	منرو کا سوراخ
Hypothalamus	Subthalamic region
زیر عرشه	زیر عرشی خطه
Sulcus hypothalamicus	Sulcus of Monro
زیر عرشی تجویف	منروکی تجویف
Massa intermedia	Middle commissure
متوسط توده	درمیانی ملتقه
Fasciculus thalamo-mammillaris	Bundle of Vicq d'Azyr
عرشی حلمی حزیمه	وك ڈآزر کا بنڈل
Pars opercularis	Pars basilaris
طباقی حصه	قاعدی حصه
Thalamus	Optic thalamus
عرشه	بصری عرشه
Pallium	Cortex cerebri
عبا	قشرۂ دماغ
Gyri transitivi	Annectant gyri
برزخی تزارید	ملحق تزارید
Fissura cerebri lateralis	Fissure of Sylvius
جانبی دماغی شقاق	سلویوس کا شقاق
Gyrus temporalis superior	First temporal gyrus
فوقانی صدغی تزرید	پہلی صدغی تزرید
Gyrus temporalis medius	Second temporal gyrus
وسطی صدغی تزرید	دوسری صدغی تزرید
Gyrus temporalis inferior	Third temporal gyrus
تحتانی صدغی تزرید	تیسری صدغی تزرید

B.N.A. Terminology.	Old Terminology.
Incisura cerebelli anterior	Semilunar notch (of cerebellum)
دمیغ کا مقدم ثلمه	(دمیغ کا) هلالی کٹاؤ
Incisura cerebelli posterior	Marsupial notch
دمیغ کا مؤخر ثلمه	جیبی کٹاؤ
Sulcus horizontalis cerebelli	Great horizontal fissure
دمیغی افقی تجویف	اعظم افقی شقاق
Lobulus centralis	Lobus centralis
مرکزی لختك	مرکزی لخته
Folium vermis	Folium cacuminis
دودی ورقه	قمی ورقه
Tuber vermis	Tuber valvulæ
دودی حدیبه	مصراعی حدیبه
Lobulus quadrangularis	Quadrate lobule
ذو اربعة الاضلاع لختك	مربع لختك
Brachium conjunctivum cerebelli	Superior cerebellar peduncle
دمیغی موصل عضد	فوقانی دمیغی ساقچه
Lobulus semilunaris superior	Postero-superior lobule
فوقانی هلالی لختك	مؤخر فوقانی لختك
Lobulus semilunaris inferior	Postero-inferior lobule
تحتانی هلالی لختك	مؤخر تحتانی لختك

Cerebrum

دماغ

Pedunculus cerebri	Crus cerebri
دماغی ساقچه	ساق دماغ (دماغی ساق)
Colliculus superior	Anterior corpus quadrigeminum
فوقانی اکمه	جسم رباعی توامی مقدم
Colliculus inferior	Posterior corpus quadrigeminum
تحتانی اکمه	جسم رباعی توامی مؤخر

The Brain or *Encephalon* is divided into parts as follows:—
(مخ یا بھیجا مندرجہ ذیل حصوں میں تقسیم کیا گیا ہے)

- RHOMBENCEPHALON = Myelencephalon (medulla) (after-brain)
  مخ معین — ابی مخ — (لب) — (بعد دماغ)
  - Metencephalon (pons and cerebellum) (hind-brain)
    بعد مخ — (جسر اور دمیغ) — (پس دماغ)
  - } Posterior primary vesicle.
    مؤخر اولی کیسک
- CEREBRUM = MESENCEPHALON (mid-brain, peduncles, corpora quadrigemina, etc.)—Middle primary vesicle.
  دماغ — میان مخ — (درمیانی دماغ — ساقچے — اجسام — رباعی توامی) — درمیانی اولی کیسک
  - PROSENCEPHALON
    پیش مخ
    (fore-brain)
    (پیش دماغ)
    - *Diencephalon* = Thalamencephalon
      بین مخ — عرشی مخ
      (inter-brain)
      (بین دماغ)
      - Thalamus (optic thalamus).
        (بصری عرشہ) — عرشہ
      - Metathalamus (geniculate bodies).
        (رکبی اجسام) — بعد عرشہ
      - Epithalamus (pineal body).
        (جسم صنوبری) — بر عرشہ
      - Mammillary portion of hypothalamus (subthalamic region).
        (زیر عرشی خطہ) — زیر عرشہ کا حلمی حصہ
      - Posterior part of 3rd ventricle.
        تیسرے بطین کا مؤخر حصہ
    - *Telencephalon*
      منتہائی مخ
      - Optic portion of hypothalamus (hypophysis).
        (زیر بالہ) — زیر عرشہ کا بصری حصہ
      - Optic nerves.
        بصری اعصاب
      - Anterior part of 3rd ventricle.
        تیسرے بطین کا مقدم حصہ
      - Pallium (cortex cerebri).
        (قشرہ ماغ) — عبا
      - Lateral ventricles.
        جانبی بطینین

B.N.A. Terminology.	Old Terminology.
Columnæ anteriores, etc.	Anterior grey column
مقدم ستون	مقدم رمادی ستون
Fasciculus cerebro-spinalis anterior	Direct pyramidal tract
حزیمۂ دماغیه نخاعیه مقدم	مستقیم هرمی خطه
Fasciculus antero-lateralis lateralis (pyramidalis)	Crossed pyramidal tract
حزیمۂ دماغیه نخاعیه جانبی (هرمی)	متقاطع هرمی خطه
Fasciculus cerebello-spinalis	Direct cerebellar tract
حزیمۂ دمیغیه نخاعیه	مستقیم دمیغی خطه
Fasciculus antero-lateralis superficialis	Gower's tract
حزیمۂ مقدم جانبی سطحی	گاور کا خطه

Brain.

بهیجا

Rhombencephalon

مخ المعین

Eminentia medialis	Eminentia teres
وسطی فراز	فراز مد ملجه
Ala cinerea	Trigonum vagi
رمادی جناح	مثلث تائیه
Ala acustica	Trigonum acusticum
سمعی جناح	مثلث سمعیه
Nucleus nervi abducentis	Nucleus of 6th nerve
نوات عصب مبعد	چھٹے عصب کا نوات
Nuclei n. acustici	Auditory nucleus
نوات عصب سمعی	سمعی نوات
Fasciculus longitudinalis medialis	Posterior longitudinal bundle
وسطانی طولی حزیمه	مؤخر طولی بنڈل
Corpus trapezoideum	Cropus trapezoides
جسم شبیه منحرف	جسم شبیه منحرف

Perineum and Pelvis.

عجان اور حوض

B.N.A. Terminology.	Old Terminology.
Transversus perinei superficialis	Transversus perinei
مستعرضیه عجانیه سطحی	مستعرضیه عجانیه
M. sphincter urethræ membranaceæ	Compressor urethræ
عاصرۂ مبال غشائی	ضاغطۂ مجری بول
Diaphragma urogenitale	Deep transverse muscle and sphincter urethræ
بولی تناسلی ڈایا فرام	عمیق مستعرض عضله اور عاصرۂ مبال
Fascia diaphragmatis urogenitalis superior	Deep layer of triangular ligament
بولی تناسلی ڈایا فرامی فوقانی ردا	رباط مثلث کی عمیق تہ
Fascia diaphragmatis urogenitalis inferior	Superficial layer of the triangular ligament
بولی تناسلی ڈایا فرامی تحتانی ردا	رباط مثلث کی سطحی تہ

THE NERVOUS SYSTEM

عصبی نظام

Medulla Spinalis	Spinal Cord
نخاع شوکی	حبل شوکی
Fasciculus anterior proprius (Flechsig)	Anterior ground or basis bundle
حقیقی حزیمۂ مقدم (فلیسگ)	مقدم اساسی بنڈل
Fasciculus lateralis proprius	Lateral ground bundle
حقیقی حزیمۂ جانبی	جانبی اساسی بنڈل
Nucleus dorsalis	Clarke's column
ظہری نوات	کلارک کاستون
Pars thoracalis	Dorsal part of spinal cord
صدری حصہ	حبل شوکی کا ظہری حصہ
Sulcus intermedius posterior	Paramedian furrow
مؤخر درمیانی تجویف	نزد وسطی بخوہ

B.N.A. Terminology.	Old Terminology.
Arcus lumbo-costalis lateralis (Halleri)	Ligamentum arcuatum externum
محراب قطنیه ضلعیه جانبی (هالری)	خارجی محرابی رباط

Muscles of the Abdomen.

بطن کے عضلات

Ligamentum inguinale (Pouparti)	Poupart's ligament
اربی رباط (پو پارٹ کا)	پو پارٹ کا رباط
Ligamentum lacunare (Gimbernati)	Gimbernat's ligament
حفریزی رباط (گمبر ناٹ کا)	گمبر ناٹ کا رباط
Fibrae intercrurales	Intercolumnar fibres
بین ساقی ریشے	بین عمودی ریشے
Ligamentum inguinale reflexum (Collesi)	Triangular fascia
معکوس اربی رباط (کولیس کا)	مثلث ردا
Annulus inguinalis subcutaneus	External abdominal ring
زیر جلدی اربی حلقه	خارجی بطنی حلقه
Crus superius	Internal pillar
فوقانی ساق	داخلی ستون
Crus inferius	External pillar
تحتانی ساق	خارجی ستون
Falx aponeurotica inguinalis	Conjoined tendon
اربی صفاقی منجل	متحده وتر
M. transversus abdominis	Transversalis muscle
عضله مستعرضیه بطنیه	عضله مستعرضیه
Linea semicircularis (Douglasi)	Fold of Douglas
نیم دائری خط (ڈگلس کا)	ڈگلس کا دھراؤ
Annulus inguinalis abdominalis	Internal abdominal ring
بطنی اربی حلقه	داخلی بطنی حلقه

B.N.A. Terminology.	Old Terminology.
Levator veli palatini رافعۂ نقاب حنك	Levator palati رافعۂ حنك
Tensor veli palatini ناشرۂ نقاب حنك	Tensor palati ناشرۂ حنك
Glosso-palatinus لسانیه حنکیه	Palato-glossus حنکیه لسانیه

Deep Lateral Muscles of Neck.

گردن کے عمیق جانبی عضلات

Scalenus anterior عضله مختلف الاضلاع مقدم	Scalenus anticus عضله مختلف الاضلاع مقدم
Scalenus posterior عضله مختلف الاضلاع مؤخر	Scalenus posticus عضله مختلف الاضلاع مؤخر
Longus capitis عضله طویله راسیه	Rectus capitis anticus major مستقیمیة الراسیه کبیره مقدم
Rectus capitis anterior مستقیمیه راسیه مقدم	Rectus capitis anticus minor مستقیمیة الراسیه صغیره مقدم

Muscles of Thorax.

صدر کے عضلات

Transversus thoracis عضله صدریه مستعرض	Triangularis sterni مثلثیه قصیه
Diaphragma حجابیه ـ حجاب حاجز	Diaphragm ڈایافرام
Crus mediale ساق وسطانی Crus intermedium ساق متوسط Crus laterale ساق جانبی	Crura and origins from arcuate ligaments ساقین اور محرابی رباطات سے انکے مبادی
Arcus lumbo-costalis medialis (Halleri) محراب قطنی ضلعی وسطانی (هالری)	Ligamentum arcuatum in internum داخلی محرابی رباط

B.N.A. Terminology.	Old Terminology.
Thyreo-hyoid	Thyro-hyoid
درقیہ لامیہ	درق لامی

Muscles and Fascia of the Orbit.

محجر کے عضلات اور ردا

Fascia bulbi	Capsule of Tenon
ردائے مقلہ	ٹینن کا کیسہ
Septum orbitale	Palpebral ligaments
محجری فاصل	جفنی رباطات
Rectus lateralis	Rectus externus
مستقیمیہ جانبیہ	مستقیمیہ خارجہ
Rectus medialis	Rectus internus
مستقیمیہ وسطیہ	مستقیمیہ داخلہ

Muscles of the Tongue.

زبان کے عضلات

Genio-glossus	Genio-hyo-glossus
ذقنیہ لسانیہ	ذقنیہ لامیہ لسانیہ
Longitudinalis superior	Superior lingualis
طولیہ فوقانیہ یا طولی فوقانی عضلہ	فوقانیہ لسانیہ
Longitudinalis inferior	Inferior lingualis
طولیہ تحتانیہ یا طولی تحتانی عضلہ	تحتانیہ لسانیہ
Transversus liguæ	Transverse fibres
لسانیہ مستعرضیہ	مستعرض ریشے
Verticalis linguæ	Vertical fibres
لسانیہ انتصابیہ	انتصابی ریشے

Muscles of the Pharynx.

بلعوم کے عضلات

Pharyngo-palatinus	Palato-pharyngeus
بلعومیہ حنکیہ	حنکیہ بلعومیہ
M. uvulæ	Azygos uvulæ
عضلہ لہاتیہ	مجردہ لہاتیہ

B.N.A. Terminology.	Old Terminology.
Auricularis posterior	Retrahens aurem
مؤخر اذینیه	جا ذبه اذنیه موخر
Auricularis superior	Attollens aurem
فوقانی اذینیه	رافعة الاذن
Orbicularis oculi	Orbicularis palpebrarum
محیطیه عینیه	محیطیه جفنیه
Pars lacrimalis	Tensor tarsi
حصه دمعیه	ناشرة غضروف جفنیه
Triangularis	Depressor anguli oris
مثلثیه	خافضة الزاویة الفم
Quadratus labii superioris—	
مربعه شفویه فوقانی	
Caput zygomaticum	Zygomaticus minor
وجنی راس	وجنیه صغیره
Caput infraorbitale	Levator labii superioris
تحت المحجری راس	رافعة الشفتة الفوقانی
Caput angulare	Levator labii superioris alæque nasi
زاویئی راس	رافع الشفتة الفوقانی للجناح الانف
Zygomaticus	Zygomaticus major
وجنیه	وجنیه کبیره
Caninus	Levator anguli oris
نابیه	رافعة الزاویة الفم
Quadratus labii inferioris	Depressor labii inferioris
مربعه شفویه تحتانی	خافضة الشفتة التحتانی
Mentalis	Levator menti
ذقنیه	رافعة الذقن
Platysma	Platysma myoides
سخیفه	سخیفه عضلیه
Sterno-thyreoid	Sterno-thyroid
قصیه درقیه	قصی درقی

B.N.A. Terminology.	Old Terminology.
Cervicis	Colli
عنقیه	عنقیه
Capitis	Capitis
راسیه	راسیه
Semispinalis—	**Semispinalis—**
شوکیه نصفیه	شوکیه نصفیه
Dorsi	Dorsi
ظهریه	ظهریه
Cervicis	Colli
عنقیه	عنقیه
Capitis	Complexus
راسیه	مرکبه
Multifidus	Multifidus spinæ
متعددالاقسام ـ متعددالحصص	شوکیه متعدد الحصص ـ شوکیه متعددالاقسام

Muscles of Head and Neck.

سر اور گردن کے عضلات

Epicranius	Occipito-frontalis
عضله فوق الجمجمه	قذالیه جبهیه
Galea aponeurotica	Epicranial aponeurosis
صفاق خود	فوق جمجمی صفاق
Procerus	Pyramidalis nasi
هرمیه	هرمیه انفیه
Pars transversa (nasalis)	Compressor naris
مستعرض حصه (انفیه)	ضاغط المنخر
Pars alaris (nasalis)	Dilatores naris
جناحی حصه (انفیه)	موسع المنخر
Auricularis anterior	Attrahens aurem
مقدم اذینیه	جاذبه اذنیه مقدم

Axial Muscles.

محوری عضلات

Muscles of the Back.

پشت کے عضلات

B.N.A. Terminology.	Old Terminology.
Serratus posterior superior	Serratus posticus superior
منشاریہ مؤخر فوقانی	منشاریہ مؤخر فوقانی
Serratus posterior inferior	Serratus posticus inferior
منشاریہ مؤخر تحتانی	منشاریہ مؤخر تحتانی
Splenius cervicis	Splenius colli
جبیریہ عنقیہ	عصابیہ ـ جبیریہ عنقیہ
Sacro-spinalis	Erector spinæ
عجزیہ شوکیہ	ناصبہ شوکیہ ـ ناصب الشوکہ
Ilio-costalis—	**Ilio-costalis—**
حرقفیہ ضلعیہ	حرقفیہ ضلعیہ
Lumborum	Sacro-lumbalis
قطنیہ	عجزیہ قطنیہ
Dorsi	Accessorius
ظہریہ	معین
Cervicis	Cervicalis ascendens
عنقیہ	عنقیہ صاعدہ
Longissimus—	**Longissimus—**
اطولہ	اطولہ
Dorsi	Dorsi
ظہریہ	ظہریہ
Cervicis	Transversalis cervicis
عنقیہ	مستعرضہ عنقیہ
Capitis	Trachelo-mastoid
راسیہ	عنقیہ حلمیہ
Spinalis—	**Spinalis—**
شوکیہ	شوکیہ
Dorsi	Dorsi
ظہریہ	ظہریہ

B.N.A. Terminology.	Old Terminology.
M. quadriceps femoris—	Quadriceps—
عضله فخذیه ذو اربعته الرؤس	ذو اربعته الرؤس
Rectus femoris	Rectus femoris
فخذیه مستقیمه	فخذیه مستقیمه
Vastus lateralis	Vastus externus
وسیعه جانبیه	وسیعه خارجیه
Vastus intermedius	Crureus
وسیعه متوسطه	ساقیه
Vastus medialis	Vastus internus
وسیعه وسطانیه	وسیعه داخلیه
M. articularis genu	Subcrureus
عضله مفصلیه رکبیه	تحت الساقیه
Tibialis anterior	Tibialis anticus
مقدم قصبیه	مقدم قصبیه
Tendo calcaneus	Tendo Achillis
وتر عقبیه	وتر اخیلی
Tibialis posterior	Tibialis posticus
مؤخر قصبیه	مؤخر قصبیه
Quadratus plantæ	Accessorius
عضلهٔ مربعه اخمصیه	عضله معین
Lig. transversum cruris	Upper anterior annular ligament
مستعرض ساقی رباط	بالائی مقدم حلقئی رباط
Lig. cruciatum cruris	Lower anterior annular ligament
صلیبی ساقی رباط	زیرین مقدم حلقئی رباط
Lig. laciniatum	Internal annular ligament
سجافی رباط	داخلی حلقئی رباط
Retinaculum musculorum peronæorum superius فوقانی ضابط عضلهٔ شظیه	External annular ligament
Retinaculum musculorum peronœorum inferius تحتانی ضابط عضلهٔ شظیه	خارجی حلقئی رباط

B.N.A. Terminology.	Old Terminology.
Extensor indicis proprius	Extensor indicis
باسطه سبابیهٔ حقیقی	باسطه سبابیه
Extensor digiti quinti proprius	Extensor minimi digiti
باسط اصبعه خامسه حقیقی	باسطه خنصریه
Abductor pollicis longus	Extensor ossis metacarpi pollicis
مبعده ابهامیه طویله	باسطه بعد رسغیه ابهامیه
Abductor pollicis brevis	Abductor pollicis
مبعده ابهامیه قصیره	مبعده ابهامیه
Extensor pollicis brevis	Extensor primi internodii pollicis
باسطه ابهامیه قصیره	باسطه سلامیه اولیه ابهامیه
Extensor pollicis longus	Extensor secundi internodii pollicis
باسطه ابهامیه طویله	باسطه سلامیه ثانیه ابهامیه
Lig. carpi transversum	Anterior annular ligament
مستعرض رسغی رباط	مقدم حلقئی رباط
Lig. carpi dorsale	Posterior annular ligament
ظهری رسغی رباط	مؤخر حلقئی رباط

Muscles of Lower Extremity.

جارحه اسفل کے عضلات

Tensor fasciæ latæ	Tensor fasciæ femoris
ناشرهٔ ردائے عریض	ناشرهٔ ردائے فخذی
Canalis adductorius (Hunteri)	Hunter's canal
مقربی (ھنٹری) کنال	ھنٹر کی کنال
Trigonum femorale (fossa Scarpæ major)	Scarpa's triangle
فخذی مثلث (اسکارپا کا حفرہ کبیر)	مثلث اسکارپا
Canalis femoralis	Crural canal
فخذی کنال	ساقی کنال
Annulus femoralis	Crural ring
فخذی حلقه	ساقی حلقه

Muscles of the Chest.

عضلات صدر

B.N.A. Terminology.	Old Terminology.
Serratus anterior	Serratus magnus
منشاریه مقدمه	منشاریه کبیر

Muscles of Upper Extremity.

عضلات جارحهٔ اعلی

Biceps brachii	Biceps
عضدی ذوراسین	ذوراسین
Lacertus fibrosus	Bicipital fascia
عضلیهٔ لیفیه	رداے ذوراسین
Brachialis	Brachialis anticus
عضدیه	عضدیه مقدم
Triceps brachii	Triceps
عضدی مثلثة الرؤس	ثلاثی الرؤس ـ مثلثة الرؤس
Caput mediale	Inner head
راس وسطانی	اندرونی سر
Caput laterale	Outer head
راس جانبی	بیرونی سر
Pronator teres	Pronator radii teres
کابه مد ملجه	کابه کعبریه مد ملجه
Caput ulnare	Coronoid head
راس الزند ـ زندی راس	اکلیل نما سر
Brachio-radialis	Supinator longus
عضدیه کعبریه	باطحه طویله
Supinator	Supinator brevis
باطحه	باطحه قصیره
Extensor carpi radialis longus	Extensor carpi radialis longior
باسطه رسغیه کعبریه طویله	باسطه رسغیه کعبریه طویل
Extensor carpi radialis brevis	Extensor carpi radialis brevior
باسطه رسغیه کعبریه قصیره	باسطه رسغیه کعبریه قصیر

B.N.A. Terminology.	Old Terminology.
Lig. deltoideum	Internal lateral ligament of ankle
رباط دالیه (ڈلٹا نما رباط)	ٹخنہ کا داخلی جانبی رباط
Lig. talo-fibulare anterius	Anterior fasciculus of external lateral ligament
مقدم عرقوبی شظوی رباط	خارجی جانبی رباط کا مقدم حزیمہ
Lig. talo-fibulare posterius	Posterior fasciculus of exter-anl lateral ligament
مؤخر عرقوبی شظوی رباط	خارجی جانبی رباط کا موخر حزیمہ
Lig. calcaneo-fibulare	Middle fasciculus of external lateral ligament
عقبیتی شظوی رباط	خارجی جانبی رباط کا درمیانی حزیمہ
Lig. talo-calcaneum laterale	External calcaneo-astragaloid ligament
جانبی عرقوبی عقبیتی رباط	خارجی عقبیتی کعبیتی رباط
Lig. talo-calcaneum mediale	Internal calcaneo-astragaloid ligament
وسطانی عرقوبی عقبیتی رباط	داخلی عقبیتی کعبیتی رباط
Lig. calcaneo-naviculare plantare	Inferior calcaneo-navicular ligament
اخمصی عقبیتی زورقی رباط	تحتانی عقبیتی زورقی رباط
Lig. talo-naviculare	Astragalo-scaphoid ligament
عرقوبی زورقی رباط	کعبیتی سفینی رباط
Pars calcaneo-navicularis (lig. bifurcatum)	Superior calcaneo-scaphoid ligament
عقبیتی زورقی حصہ (روشاخہ رباط)	فوقانی عقبیتی سفینی رباط
Pars calcaneo-cuboidea (lig. bifurcatum)	Internal calcaneo-cuboid ligament
عقبیتی نردی حصہ (روشاخہ رباط)	داخلی عقبیتی نردی رباط

THE MUSCLES.

عضلات

Muscles of the Back.

پشت کے عضلات

Superficial

سطحی

Levator scapulæ	Levator anguli scapulæ
رافع الکتف	رافع الزاویة الکتف

B.N.A. Terminology.	Old Terminology.
Lig. ischio-capsulare	Ischio-capsular band
ورکی کیسی رباط	ورکی کیسی بند
Lig. pubo-capsulare	Pubo-femoral ligament
عانی کیسی رباط	عانی فخذی رباط
Lig. popliteum obliquum	Ligament of Winslow
مورب مأبضی رباط	ونسلو کا رباط
Lig. collaterale fibulare	Long external lateral ligament
مجانب شظوی رباط	طویل خارجی جانبی رباط
Lig. collaterale tibiale	Internal lateral ligament
مجانب قصبیتی رباط	داخلی جانبی رباط
Lig. popliteum arcuatum	Arcuate popliteal ligament
محرابی مأبضی رباط	محرابی مأبضی رباط
Meniscus lateralis	External semilunar cartilage
هلال جانبی	خارجی نیم قمری غضروف
Meniscus medialis	Internal semilunar cartilage
هلال وسطانی	داخلی نیم قمری غضروف
Plica synovialis patellaris	Lig. mucosum
رضفی زلابی ثنیه	رباط مخاطیه
Plicæ alares	Ligamenta alaria
جناحی ثنیات	رباطات جناحیه
Articulatio tibio-fibularis	Superior tibio-fibular articulation
قصبیتی شظوی مفصل	فوقانی قصبیتی شظوی مفصل
Lig. capituli fibulæ	Anterior and posterior superior tibio-fiibular ligaments
شظوی رویسی رباطات	مقدم اور مؤخر فوقانی شظوی رباطات
Syndesmosis tibio-fibularis	Inferior tibio-fibular articulation
قصبیتی شظوی مرتبط مفصل	تحتانی قصبیتی شظوی مفصل

B.N.A. Terminology.	Old Terminology.
Lig. collaterale carpi radiale	External lateral ligament of the wrist joint
رسغی کبری مجانب رباط	مفصل ساعد کا خارجی جانبی رباط
Articulationes intercarpæ	Carpal joints
بین رسغی مفاصل	رسغی مفاصل
Lig. accessoria volaria	Palmar ligaments of the meta-carpo-phalangeal joints
راحی معین رباطات	بعد رسغی سلامی مفاصل کے راحی رباطات
Lig. capitulorum (oss. metacarpalium) transversa	Transverse metacarpal ligament
مستعرض رویسی رباط (بعد رسغی ہڈیوں کا)	مستعرض بعد رسغی رباط
Lig. collateralia	Lateral phalangeal ligaments
مجانب رباطات	جانبی سلامی رباطات

The Lower Extremity

جارحہ اسفل

Lig. arcuatum	Subpubic ligament
محرابی رباط	زیرعانی رباط
Lig. sacro-tuberosum	Great sacro-sciatic ligament
عجزی حدیبی رباط	بڑا عجزی ورکی رباط
Processus falciformis	Falciform process
منجلی زائدہ	منجلی زائدہ
Lig. sacro-spinosum	Small sacro-sciatic ligament
عجزی شوکی رباط	چھوٹا عجزی ورکی رباط
Labrum glenoidale	Cotyloid ligament
وقبی لب	حقی رباط
Zona orbicularis	Zonular band
محیطی منطقہ	منطقی بند
Ligamentum iliofemorale	Y-shaped ligament
حرقفی فخذی رباط	Y شکل رباط

Upper Extremity.

جارحہ اعلی

B.N.A. Terminology.	Old Terminology.
Lig. costo-claviculare	Rhomboid ligament
ضلعی ترقوی رباط	شبیہ معین رباط
Labrum glenoidale	Glenoid ligament
وقبی لب	وقبی رباط
Articulatio radio-ulnaris proximalis	Superior radio-ulnar joint
قربی کعبری زندی مفصل	فوقانی کعبری زندی مفصل
Lig. collaterale ulnare	Internal lateral ligament of elbow joint
مجانبی زندی رباط	کہنی کے جوڑ کا داخلی جانبی رباط
Lig. collaterale radiale	External lateral ligament
مجانبی کعبری رباط	خارجی جانبی رباط
Lig. annulare radii	Orbicular ligament
حلقئی کعبری رباط	محیطی رباط
Chorda obliqua	Oblique ligament of ulna
حبل مورب	زندکا مورب رباط
Articulatio radio-ulnaris distalis	Inferior radio-ulnar joint
بعدی کعبری زندی مفصل	تحتانی کعبری زندی مفصل
Discus articularis	Triangular fibro-cartilage
مفصلی قرص	مثلث لیفی غضروف
Recessus sacciformis	Membrana sacciformis
تاچہ نما گوشہ	تاچہ نما غشا
Lig. radio-carpeum volare	Anterior ligament of the radio-carpal joint
کعبری رسغی راحی رباط	کعبری رسغی مفصل کا مقدم رباط
Lig. radio-carpeum dorsale	Posterior ligament of the radio-carpal joint
ظہری کعبری رسغی رباط	کعبری رسغی مفصل کا مؤخر رباط
Lig. collaterale carpi ulnare	Internal lateral ligament of the wrist joint
رسغی زندی مجانب رباط	مفصل ساعد کا داخلی جانبی رباط

B.N.A. Terminology.	Old Terminology.
Membrana tectoria	Posterior occipito-axial ligament
سقفی غشا	مؤخر قذالی محوری رباط
Articulatio atlanto-epistrophica	Joint between the atlas and the axis
فہقی محوری مفصل	فہقہ اور محوریہ کے درمیان کا جوڑ
Lig. alaria	Odontoid or check ligaments
رباطات جناحیہ	سنی یا ضابط رباطات
Lig. apicis dentis	Suspensory ligament
رباط رأس السن	تعلیقی رباط

The Ribs.

پسلیاں

Lig. capituli costæ radiatum	Anterior costo-vertebral or stellate ligament
رباط رویس الاضلاع مشعع	مقدم ضلعی فقری یا نجمی الشکل رباط
Lig. sterno-costale interarticulare	Interarticular chondro-sternal ligament
قصی ضلعی بین مفصلی رباط	بین مفصلی غضروفی قصی رباط
Lig. sterno-costalia radiata	Anterior and posterior chondrosternal ligament
قصی ضلعی مشعع رباط	مقدم اور مؤخر غضروفی قصی رباط
Lig. costoxiphoidea	Chondro-xiphoid ligaments
ضلعی خنجری رباطات	غضروفی خنجری رباطات

The Jaw.

جبڑا

Lig. temporo-mandibulare	External lateral ligament of the jaw
صدغی چانی رباط	جبڑے کا خارجی جانبی رباط
Lig. spheno-mandibulare	Internal lateral ligament of the jaw
وتدی چانی رباط	جبڑے کا داخلی جانبی رباط
Lig. stylo-mandibulare	Stylo-maxillary ligament
أبری چانی رباط	أبری فکی رباط

Bones of the Foot

پاؤں کی ھڈیاں

B.N.A. Terminology.	Old Terminology.
Talus	**Astragalus**
عرقوب	استرغالس
Calcaneus	**Os calcis**
عقبیه	عظم العقب
Tuber calcanei	Tuberosity of
عقبیتی حدیبه	عظم العقب کا حدیبه
Processus medialis tuberis calcanei	Inner
حدیبۂ عقبیه کا وسطانی زائده	اندرونی
Processus lateralis tuberis calcanei	Outer
حدیبۂ عقبیه کا جانبی زائده	بیرونی
Os cuneiforme primum	**Inner cuneiform**
عظم فانه شکل اول	اندرونی فانه شکل هڈی
Os cuneiforme secundum	**Middle cuneiform**
عظم فانه شکل دوم	درمیانی فانه شکل هڈی
Os cuneiforme tertium	**Outer cuneiform**
عظم فانه شکل سوم	بیرونی فانه شکل هڈی

THE LIGAMENTS.

رباطات

Ligaments of the spine.

شوکه کے رباطات

Lig. longitudinale anterius	Anterior common ligament
مقدم طولی رباط	مقدم مشترك رباط
Lig. longitudinale posterius	Posterior common ligament
مؤخر طولی رباط	مؤخر مشترك رباط
Lig. flava	Ligamenta subflava
رباطات اصفر	رباطات تحت الاصفر

B.N.A. Terminology.	Old Terminology.
Crista intertrochanterica	Post. intertrochanteric line
بین طروخی عرف	مؤخر بین طروخی خط
Condylus medialis	Inner condyle
وسطانی قندال	اندرونی قندال
Condylus lateralis	Outer condyle
جانبی قندال	بیرونی قندال
Epicondylus medialis	Inner tuberosity
وسطانی سر قندال	اندرونی حدیبه
Epicondylus lateralis	Outer tuberosity
جانبی سر قندال	بیرونی حدیبه
Tibia	**Tibia**
قصبیه	قصبیه
Condylus medialis	Internal tuberosity
وسطانی قندال	داخلی حدیبه
Condylus lateralis	External tuberosity
جانبی قندال	خارجی حدیبه
Eminentia intercondyloidea	Spine
بین قندالی فراز	شوکه
Tuberositas tibiæ	Tubercle
حدیبهٔ قصبیه	درنه
Malleolus medialis	Internal malleolus
وسطانی کعبیه	داخلی کعبیه
Fibula	**Fibula**
شظیه	شظیه
Malleolus lateralis	External malleolus
جانبی کعبیه	خارجی کعبیه
Apex capituli fibulæ	Styloid process
رویس شظوی کاراس	زائدهٔ ابریه

B.N.A. Terminology.	Old Terminology.
Ramus superior ossis ischii	Body of ischium
عظم الورك کی فوقانی فرع	ورك کا جسم
Ramus inferior oss. ischii	Ramus of ischium
عظم الورك کی تحتانی فرع	ورك کی فرع
Pecten ossis pubis	Pubic part of ilio-pectineal line
مشط عظم العانه	حرقفی مشطی خط کا عانی حصه
Facies symphyseos	Symphysis pubis
ارتفاقی رخ	ارتفاق عانه
Pelvis	**Pelvis**
حوض	حوض
Pelvis major	False pelvis
حوض کبیر	حوض کاذب
Pelvis minor	True pelvis
حوض صغیر	حوض صادق
Apertura pelvis minoris superior	Pelvic inlet
حوض صغیر کا فوقانی روزن	حوضی مدخل
Apertura pelvis minoris superior	Pelvic outlet
حوض صغیر کا فوقانی روزن	حوضی مخرج
Linea terminalis	Margin of inlet of true pelvis
خط انتهائی	صادق حوض کے مدخل کا حاشیه
Femur	**Femur**
عظم الفخذ	فخذی هڈی
Fossa trochanterica	Digital fossa
حفرۂ طروخیه	اصبعی حفره
Linea intertrochanterica	Spiral line
بین طروخی خط	مرغولی خط

B.N.A. Terminology.	Old Terminology.
Os triquetrum	**Cuneiform**
عظم مثلث الزوایا	فانہ شکل ہڈی
Os multangulum majus	**Trapezium**
عظم کثیر الزوایا کبیر	مربع منحرف
Os multangulum minus	**Trapezoid**
عظم کثیر الزوایا صغیر	شبیہ منحرف
Os capitatum	**Os magnum**
عظم تارکی	عظم کبیر
Os hamatum	**Unciform**
عظم خطافی	کلاب نما ہڈی

Lower Extremity.

جارحہ اسفل

Os Coxae	**Innominate Bone**
عظم النوض	لا اسمی ہڈی
Linea glutæa anterior	Middle curved line
مقدم الوی خط	وسطی منحنی خط
Linea glutæa posterior	Superior curved line
موخر الوی خط	فوقانی منحنی خط
Linea terminalis	Margin of inlet of true pelvis
انتہائی خط	صادق حوض کے مدخل کا کنارا
Spina ischiadica	Spine of the ischium
ورکی شوکہ	ورك کا شوکہ
Incisura ischiadica major	Great sacro-sciatic notch
ورکی ثلمہ کبیر	عجزی ورکی بڑا کٹاؤ
Tuberculum pubicum	Spine of pubis
عانی درنہ	عانہ کا شوکہ
Ramus inferior oss. pubis	Descending ramus of pubis
عظم عانہ کی تحتانی فرع	عانہ کی نزولی فرع
Ramus superior oss. pubis	Ascending ramus of pubis
عظم عانہ کی فوقانی فرع	عانہ کی صعودی فرع

B.N.A. Terminology.	Old Terminology.
Margo dorsalis	Posterior border
ظهری کنارا	مؤخر کنارا
Margo volaris	Anterior border
راحی کنارا	مقدم کنارا
Radius	**Radius**
کعبره	کعبره
Tuberositas radii	Bicipital tuberosity
کعبری حدیبه	حدیبهٔ ذوراسین
Incisura ulnaris	Sigmoid cavity
زندی ثلمه	سینی کهفه
Crista interossea	Internal or interosseous border
بین عظمی عرف	داخلی یا بین عظمی کنارا
Facies dorsalis	Posterior surface
ظهری رخ	مؤخر سطح
Facies volaris	Anterior surface
راحی رخ	مقدم سطح
Facies lateralis	External surface
جانبی رخ	خارجی سطح
Margo dorsalis	Posterior border
ظهری کنارا	موخر کنارا
Margo volaris	Anterior border
راحی کنارا	مقدم کنارا
Carpus	**Carpus**
رسغ	رسغ
Os naviculare	**Scaphoid**
عظم زورقی	سفینیه
Os lunatum	**Semilunar**
عظم هلالی	نیم قمری

B.N.A. Terminology.	Old Terminology.
Facies anterior lateralis	External surface
مقدم جانبی رخ	خارجی سطح
Margo medialis	Internal border
وسطانی کنارا	داخلی کنارا
Margo lateralis	External border
جانبی کنارا	خارجی کنارا
Sulcus nervi radialis	Musculo-spiral groove
تجویف عصب کعبری	عضلی مرغولی میزاب
Capitulum	Capitellum
رویس	تارچکه
Epicondylus medialis	Internal condyle
وسطانی سر قندال	داخلی قندال
Epicondylus lateralis	External condyle
جانبی سر قندال	خارجی قندال
Ulna	**Ulna**
زند	زند
Incisura semilunaris	Greater sigmoid cavity
نیم قمری ثلمه	بڑا سینی کہفه
Incisura radialis	Lesser sigmoid cavity
کعبری ثلمه	چھوٹا سینی کہفه
Crista interossea	External or interosseous border
بین عظمی عرف	خارجی یا بین عظمی کنارا
Facies dorsalis	Posterior surface
ظهری رخ	مؤخر سطح
Facies volaris	Anterior surface
راحی رخ	مقدم سطح
Facies medialis	Internal surface
وسطانی رخ	داخلی سطح

Upper Extremity.

جارحہ اعلی

B.N.A. Terminology.	Old Terminology.
Clavicula	**Clavicle**
ترقوہ	ترقوہ
Tuberositas coracoidea	Impression for conoid ligament
غرابی حدیبہ	مخروطی رباط کے لئے نشان
Tuberositas costalis	Impression for rhomboid ligament.
ضلعی حدیبہ	شبیہ معین رباط کے لئے نشان
Scapula	**Scapula**
کتف	کتف
Incisura scapularis	Supra-scapular notch
کتفی ثلمہ	فوق کتفی کٹاؤ
Angulus lateralis	Anterior or lateral angle
جانبی زاویہ	مقدم یا جانبی زاویہ
Angulus medialis	Superior angle
وسطانی زاویہ	فوقانی زاویہ
Humerus	**Humerus**
عضد	عضد
Sulcus intertubercularis	Bicipital groove
بین درنی تجویف	ذو رأسینی میزاب
Crista tuberculi majoris	External lip
عرف درنہ کبیر	خارجی لب
Crista tuberculi minoris	Internal lip
عرف درنہ صغیر	داخلی لب
Facies anterior medialis	Internal surface
مقدم وسطانی رخ	داخلی سطح

B.N.A. Terminology.	Old Terminology.
Linea mylohyoidea چانوی لامی خط	Internal oblique line داخلی منحرف خط
Incisura mandibulæ چانوی ثلمه	Sigmoid notch سینی کٹاؤ
Foramen mandibulare چانوی سوراخ	Inferior dental foramen تحتانی سنی سوراخ
Canalis mandibulæ چانوی کنال	Inferior dental canal تحتانی سنی کنال
Protuberantia mentalis ذقنی بروز	Mental process ذقنی زائده

The Skull as a Whole

جمجمه به حیثیت مجموعی

Ossa suturarum تدریزی هڈیاں	Wormian bones ورمی هڈیاں
Foveolæ granulares (Pacchioni) اریکی نقیرات (پیکیونی)	Pacchionian depressions پیکیونی انخفاضات
Fossa pterygo-palatina جنیحی حنکی حفره	Spheno-maxillary fossa وتدی فکی حفره
Canalis pterygo-palatinus جنیحی حنکی کنال	Posterior palatine canal مؤخر حنکی کنال
Foramen lacerum دریده سوراخ	Foramen lacerum medium وسطی دریده سوراخ
Choanæ قیفے	Posterior nares مؤخر منخر
Fissura orbitalis superior فوقانی محجری شقاق	Sphenoidal fissure وتدی شقاق
Fissura orbitalis inferior تحتانی محجری شقاق	Spheno-maxillary fissure وتدی فکی شقاق

B.N.A. Terminology.	Old Terminology.
Os incisivum	Premaxilla
ثنیتی هڈی	پیش فك
Foramen incisivum	Anterior palatine foramen
ثنیتی سوراخ	مقدم حنکی سوراخ
Os palatinum	**Palate Bone**
عظم الحنك	تالوکی هڈی
Pars perpendicularis	Vertical plate
عمودی حصه	انتصابی صحفه
Crista conchalis	Inferior turbinate crest
صدفی عرف	تحتانی مفتول عرف
Crista ethmoidalis	Superior turbinate crest
مصفاتی عرف	فوقانی مفتول عرف
Pars horizontalis	Horizontal plate
افقی حصه	افقی صحفه
Os zygomaticum	**Malar Bone**
وجنی هڈی	عظم العارض - وجنی هڈی
Processus temporalis	Zygomatic process
صدغی زائده	وجنی زائده
Processus fronto-sphenoidalis	Frontal process
جبهی وتدی زائده	جبهی زائده
Foramen zygomatico-orbitale	Tempora-malar canal
وجنی محجری سوراخ	صدغی وجنی کنال
Foramen zygomatico-faciale	Malar foramen
وجنی وجهی سوراخ	وجنی سوراخ
Mandibula	**Inferior Maxillary Bone**
چانه	اسفل فکی هڈی
Spina mentalis	Genial tubercle or spine
ذقنی شوکه	ذقنی درنه یا شوکه
Linea obliqua	External oblique line
خط منحرف	بیرونی منحرف خط

B.N.A. Terminology.	Old Terminology.
Lamina papyracea کاغذی ورقه	Os planum عظم مسطح
Processus uncinatus کلابی زائده	Unciform process کلاب نما زائده
Os lacrimale عظم دمعی	**Lachrymal Bone** دمعی هڈی
Hamulus lacrimalis دمعی خطیفه	Hamular process خطیفی زائده
Crista lacrimalis posterior مؤخر دمعی عرف	Lachrymal crest دمعی عرف
Os nasale انفی هڈی	**Nasal Bone** انفی هڈی
Sulcus ethmoidalis مصفاتی تجویف	Groove for nasal nerve انفی عصب کے لئے میزاب
Maxilla فك	**Superior Maxillary Bone** فوقانی فکی هڈی
Facies anterior مقدم رخ	Facial or external surface وجهی یا خارجی سطح
Facies infra-temporalis زیر صدغی رخ	Zygomatic surface وجنی سطح
Sinus maxillaris فکی جوف	Antrum of Highmore هائی مور کا مغاره
Processus frontalis جبهی زائده	Nasal process انفی زائده
Processus zygomaticus وجنی زائده	Malar process خدی زائده
Canales alveolares جوفیزی قنالیں	Posterior dental canals مؤخر سنی قنالیں
Canalis naso-lacrimalis انفی دمعی قنال	Lacrimal groove دمعی میزاب

B.N.A. Terminology.	Old Terminology.
Canalis pharyngeus	Pterygo-palatine canal
بلعومی قنال	جنیحی حنکی قنال
Tuberculum sellæ	Olivary eminence
سرجی درنه	زیتونی فراز
Fissura orbitalis superior	Sphenoidal fissure
فوقانی محجری شقاق	وتدی شقاق
Os temporale	**Temporal Bone**
صدغی هڈی	صدغی هڈی
Canalis facialis (Fallopii)	Aqueduct of Fallopius
وجہی قنال (فلوپیوسی)	مصیف فلوپیوس
Hiatus canalis facialis	Hiatus Fallopii
وجہی قنال کا فرجه	فلوپیوسی فرجه
Vagina processus styloidei	Vaginal process of tympanic bone
زائده غمدیه إبریه	طبلی هڈی کا زائده غمدیه
Incisura mastoidea	Digastric fossa
ثلمه حلمیه	دوشکمی حفره - حفرۂ ذوبطنین
Impressio trigemini	Impression for Gasserian ganglion
ثلاثی توامی نقش	گیسری عقده کے لئے نقش
Eminentia arcuata	Eminence for sup. semicircular canal
محرابی فراز	فوقانی نیم دائری قنال کے لئے فراز
Sulcus sigmoideus	Fossa sigmoidea
سینی تجویف	حفرۂ سینیه
Fissura petrotympanica	Glaserian fissure
صخری طبلی شقاق	گلاسیری شقاق
Fossa mandibularis	Glenoid cavity
چانوی حفره	وقبی کهفه
Semicanalis tubæ auditivæ	Eustachian tube
سمعی انبوب کی نصفی قنال	یوسٹا کی نلی
Os ethmoidale	**Ethmoid**
مصفاتی هڈی	مصفاتی
Labyrinthus ethmoidalis	Lateral mass
مصفاتی تیه	جانبی توده

B.N.A. Terminology.	Old Terminology.
Clivus	Median part of upper surface of basi-occipital
شیب	قاعدی قذالی کی بالائی سطح کا وسطی حصہ
Linea nuchæ suprema	Highest curved line
اعلی قفائی خط	بالاترین منحنی خط
Linea nuchæ superior	Superior curved line
فوقانی قفائی خط	فوقانی منحنی خط
Linea nuchæ inferior	Inferior curved line
تحتانی قفائی خط	تحتانی منحنی خط
Os sphenoidale	**Sphenoid**
وتدی ھڈی	وتدی
Crista infratemporalis	Pterygoid ridge
زیرصدغی عرف	جنیحی حید
Sulcus chiasmatis	Optic groove
تصالبی تجویف	بصری میزاب
Crista sphenoidalis	Ethmoidal crest
وتدی عرف	مصفاتی عرف
Spina angularis	Spinous process
زاویئی شوکه	شوکی زائده
Lamina medialis processus pterygoidei	Internal pterygoid plate
جنیحی زائده کا وسطانی ورقه	داخلی جنیحی صحفه
Lamina lateralis processus pterygoidei	External pterygoid plate
جنیحی زائده کا جانبی ورقه	خارجی جنیحی صحفه
Canalis pterygoideus (Vidii)	Vidian canal
جنیحی قنال (ویڈیوسی)	ویڈیوسی کنال
Fossa hypophyseos	Pituitary fossa
زیر بالی حفره	نخامی حفره
Sulcus caroticus	Cavernous groove
سباتی تجویف	کہفکی میزاب
Conchæ sphenoidales	Sphenoidal turbinal bones
وتدی صدفات	وتدی مفتول ھڈیاں
Hamulus pterygoideus	Hamular process
جنیحی خطیفه	خطیفی زائده

B.N.A. Terminology.	Old Terminology.
Ossa Cranii	**Bones of Skull**
عظام جمجمه	کھوپری کی ھڈیاں
Os frontale	**Frontal**
جبہی ھڈی - عظم الجبہه	جبہی
Spina frontalis	Nasal spine
شوکۂ جبہیه	انفی شوکه
Processus zygomaticus	External angular process
زائده وجنیه	خارجی زاویئی زائده
Facies cerebralis	Internal surface
دماغی رخ	داخلی سطح
Facies frontalis	Frontal surface
جبہی رخ	جبہی سطح
Pars orbitalis	Orbital plate
حصه محجری	محجری صحفه
Os parietale	**Parietal**
جداری ھڈی	جداری
Lineæ temporales	Temporal ridges
خطوط صدغی	صدغی حیود
Sulcus transversus	Groove for lateral sinus
تجویف مستعرض	جانبی جوف کے لئے میزاب
Sulcus sagittalis	Groove for sup. long. sinus
سہمی تجویف	فوقانی طولی جوف کیلئے میزاب
Os occipitale	**Occipital**
قذالی ھڈی	قذالی
Canalis hypoglossi	Anterior condyloid foramen
تحت اللسانی کنال	مقدم قندالی سوراخ
Foramen occipitale magnum	Foramen magnum
کبیر قذالی سوراخ	سوراخ کبیر
Canalis condyloideus	Posterior condyloid foramen
قندالی کنال	مؤخر قندالی سوراخ
Sulcus transversus	Groove for lateral sinus
مستعرض تجویف	جانبی جوف کے لئے میزاب
Sulcus sagittalis	Groove for sup. long. sinus
سہمی تجویف	فوقانی طولی جوف کیلئے میزاب

THE BONES.

ہڈیاں

B.N.A. Terminology.	Old Terminology.
Vertebrae فقرات (فقار)	**Vertebrae** فقرات
Fovea costalis superior فوقانی ضلعی نقرہ	Incomplete facet for head of rib, upper پسلی کے سر کیلئے نامکمل رویک۔ بالائی
Fovea costalis inferior تحتانی ضلعی نقرہ	Incomplete facet for head of rib, lower پسلی کے سر کیلئے نامکمل رویک۔ زیرین
Fovea costalis transversalis مستعرض ضلعی نقرہ	Facet for tubercle of the rib پسلی کے درنہ کے لئے رویک
Radix arcus vertebræ نقری محراب کی جڑ (جذر)	Pedicle ساقچہ
Atlas فہقہ	**Atlas** فہقہ
Fovea dentis سنی نقرہ	Facet for odontoid process زائدہ سنیہ کے لئے رویک
Epistropheus محوریہ	**Axis** محوریہ
Dens سن	Odontoid process زائدہ سنیہ
Sternum قص	**Sternum** قص
Corpus sterni جسم قص	Gladiolus تیغہ
Processus xiphoideus زائدہ خنجریہ	Ensiform process سیفی زائدہ
Incisura jugularis وداجی ثلمہ	Supra-sternal notch فوق قصی کٹاؤ
Planum sternale قصی مستوی	Anterior surface مقدم سطح

Medial وسطانی Lateral جانبی	Medialis وسطانی Lateralis جانبی	ان ساختوں کے متعلق مستعمل ہیں جو وسطی مستوی کے مقابلتاً نزدیک یا دور واقع ہوتی ہیں۔
Intermediate درمیانی متوسط	Intermedius درمیانی متوسط	ان ساختوں کے متعلق جو نسبتاً زیادہ وسطانی یا زیادہ جانبی ساختوں کے درمیان واقع ہوتی ہیں۔
Superficial سطحی Deep عمیق	Superficialis سطحی اوپری Profundus عمیق	ان ساختوں کے متعلق جو سطح سے قریب تر یا بعید تر واقع ہوتی ہیں۔
External خارجی Internal داخلی	External خارجی Internus داخلی	بجز چند مستثنیات کے کہفوں اور جوف دار اعضا کی دیواروں کے متعلق مستعمل ہیں۔ ان الفاظ کو وسطانی اور جانبی کے مرادفات کے طور پر ہرگز نہ استعمال کرنا چاہئے۔
Ulnar زندی Radial کعبری	Ulnaris زندی Radialis کعبری	پیش بازو کے علی الترتیب وسطانی اور جانبی کناروں کے متعلق مستعمل ہیں۔
Tibial قصبیتی Fibular شظوی	Tibial قصبیتی Fibular شظوی	ٹانگ کے علی الترتیب وسطانی اور جانبی کناروں کے متعلق استعمال ہوتے ہیں۔

Cranial جمجمی	Cranial جمجمی	طویل محور کے سر یا دم کی طرف کے سرے کی طرف اشارہ ہے۔ یہ الفاظ صرف سر یا گردن یا دھڑ کے حصص کے لئے استعمال کئے جاتے ہیں۔
Caudal ذنبی	Caudal ذنبی	
Superior فوقانی	Superior فوقانی	سر گردن اور دھڑ کے متعلق استعمال ہوتے ہیں اور علی الترتیب جمجمی اور ذنبی کے مرادف ہیں۔
Inferior تحتانی	Inferior تحتانی	
Proximalis قربی	Proximal قربی	محض جوارح کے متعلق استعمال ہوتے ہیں۔قربی چسپیدہ سرے کے قریب تر۔ اور بعدی آزاد سرے کے قریب تر۔
Distalis بعدی	Distal بعدی	
Sagittalis سہمی	Sagittal سہمی	جمجمہ کی سہمی درز کے متوازی مستویات یعنی انتصابی پیش پسیں مستویات کے لئے مستعمل ہے۔
Frontalis جبہی	Frontal جبہی	جمجمہ کی اکلیلی درز کے متوازی مستویات یعنی مستعرض انتصابی مستویات کے لئے مستعمل ہے۔
Horizontalis افقی	Horizontal افقی	ان مستویات کیلئے مستعمل ہے جو انتصابی مستویات سے زاویہ قائمہ پر واقع ہوں۔
Medianus وسطی	Median وسطی	جسم کے وسطی انتصابی مقدم مؤخر مستوی کے متعلق استعمال ہوتا ہے۔

بین الاقوامی تشریحی مصطلحات (بازلی تشریحی تسمیہ)

(International (B.N.A.) Anatomical Terminology)

کی فرہنگ

مندرجہ ذیل فہرست میں جدید ترین مصطلحات و مترادفات درج کئے گئے ہیں۔ یہ بعض مقامات پر ان الفاظ سے مختلف ہیں جو عملی تشریح کی ہر سہ جلد میں موجود ہیں، جن کی کتابت و طباعت اس فہرست کی تکمیل سے پہلے ختم ہو چکی تھی۔ قارئین کرام اسکے مطابق حسب موقع درج فرمالیں۔

GENERAL TERMS.

عام اصطلاحات

Terms Indicating Situation and Direction.

وہ اصطلاحات جن سے موضع اور سمت ظاہر ہوتی ہے۔

(لاطینی الفاظ)	(انگریزی الفاظ)	
Longitudinalis طولی	Longitudinal طولی	جسم کے طویل محور کیطرف اشارہ کرتا ہے۔
Verticalis انتصابی	Vertical انتصابی	استادہ وضع میں جسم کے طویل محور کی طرف اشارہ ہے۔
Anterior پیشیں۔ مقدم Posterior پسیں۔ مؤخر	Anterior پیشیں۔ مقدم Posterior پسیں۔ مؤخر	جسم یا جوارح کے اگلے یا پچھلے رخ کی طرف اشارہ ہے۔
Ventral بطنی Dorsal ظہری	Ventral بطنی Dorsal ظہری	جسم کے علی الترتیب مقدم اور مؤخر رخ کی طرف اور جوارح کے علی الترتیب قابض اور باسط رخ کی طرف اشارہ ہے۔

ی
ن
ق

ظ)

Lon
ولی

Ver
ابی

Ant
قدم
Pos
ؤخر

Ven
بطنی

Dor
ہری

Veins (*contd.*)—	وریدین (بسلسلۂ سابق)
transverse cervical, 34, 40, 123	مستعرض عنقی
scapular, 34, 40, 123	کتفی
vertebral, 66, 74, 80, 151, **154**, 160, **269**	فقری
anterior, 154, **156**	مقدم
vorticosae, 532, 535, 537, **541**	دُوّامہ
Velum, medullary, anterior, 395, 452, 484, **489**, 492	نقاب لبی۔مقدم
posterior, 487, **489**	مؤخر
palatinum. *See* Palate, soft	حنك
Ventricle of brain, fourth, 357, **490**	بطین دماغ۔ چہارم
apertures, 493	کے روزن
roof, 484	کی سقف
lateral, 355, 426, **429**	جانبی
central part, 432	کا مرکزی حصہ
anterior horn, **432**, 462	کا مقدم قرن
inferior horn, 373, **435**, 462, 466, 467, 468	کا تحتانی قرن
posterior horn, 434	کا مؤخر قرن
third, 355, **448**	سوم
Ventricle of larynx, 327	بطین ۔ حنجرہ کا
Vermis of cerebellum, 483	دودۂ دُمیغ
inferior, 370	تحتانی
superior, 369	فوقانی
Vestibule of ear, 527, 529	دہلیز ۔ کان کی
of larynx, 323	حنجرہ کی
of mouth, 5, 20, **277**	منہ کی
of nose, 304, **310**	ناك کی
Vibrissae, 304, 310	زبب الانف (ناك کے بال)
Vomero-nasal organ, 305	میکعی انفی عضو
Windpipe. *See* Trachea	ہوا کی نالی۔ دیکھو قصبہ
Zonula ciliaris, 540, 541, **544**	منیطقۂ ہُدبیہ
Zygomatic bone, 2	وجنی ہڈی

Veins (*contd.*)—	وریدیں (بسلسلۂ سابق)
nasal, external, 16	انفی - خارجی
occipital, 50, **66**, 217	قذالی
ophthalmic, 117, 235, 250, **255**	عینی
inferior, 174, **255**	تحتانی
superior, 255	فوقانی
palpebral, 16, 26	جفنی
parotid, 16	نکفی
pharyngeal, 284	بلعومی
of pons, 379	جَسر کی
profunda cervicis, 66, **69**, 154, **156**	عمیق عنقی
faciei, 16, 174	وجہی
linguae, 348	لسانی
of retina, 543	شبکیہ کی
of scalp, 48	جلدالراس کی
scapular, transverse, 34, 40, 123	کتفی - مستعرض
of spinal medulla, 91	شوکی نخاع کی
striate, 376	مخطط
subclavian, 39, 153, **157**, 160, 231	زیر ترقوی
supra-orbital, 16, 48	فوق محجری
temporal, middle, 48, 168	صدغی - درمیانی
superficial, 48	سطحی
terminalis, 433, 445	انتہائی
thyreoid, inferior, **155**, 230	درقی تحتانی
middle, 148, 230	وسطی
superior, 131, 148, **203**, 230	فوقانی
of tongue, 130, 131, 191, **198**, 201, 211	زبان کی
deep, 348	عمیق

Veins (*contd.*)—	وریدیں (بسلسلۂ سابق)
intercostal, 71, 74, 79	بین ضلعی
intervertebral, 80	بین فقری
jugular, anterior, 123	وداجی مقدم
anastomosis, 122, 123	کا تفمم
in superficial fascia, 122, **123**	سطحی ردامیں
under sterno-mastoid, 34, 40, **123**, 144, 148, 151, 216	قصی حلمی عضلہ کے نیچے
jugular, external, 40	وداجی خارجی
on sterno-mastoid, 32, 34, 35, **40**	قصی حلمی عضلہ پر
in posterior triangle, 34, 37, **40**, 123, 157	مؤخر مثلث میں
valves, 37, 40	کے مصراعات
external posterior, 40	خارجی مؤخر
internal, 213	داخلی
bulb, **213**, 221, 511	کا بصلہ
below skull, 114, **213**, 379	جمجمہ کے نیچے
in carotid triangle, 131, 134, **213**	سباتی مثلث میں
in root of neck, 31, 144, **213**	گردن کی جڑ میں
valve, 217	کا مصراع
labial, 16	شفتی
lingual, 130, 131, 191, **198**, 201, 211	لسانی
deep, 348	عمیق
lumbar, 71, 74, 79	قطنی
masseteric, 16	مضغی
maxillary, internal, **174**, 175	فکی داخلی
meningeal, 116, 119	سحائی
middle, 100, 118	درمیانی
of mid-brain, 378	درمیانی دماغ کی

Veins (*contd.*)—	وریدیں (بسلسلۂ سابق)
cervical, deep, 66, **69**, 154, 156	عنقی عمیق
transverse, 34, 40, 123	مستعرض
of chorioid plexus, 444	مشیمیتی ضفیرہ کی
comitans hypoglossi, 130, 191, 196, **198**	رفیقِ عصبِ تحت اللسان
condyloid, posterior, 117	قندالی مؤخر
deep cervical, 66, **69**, 154, 156	عمیق عنقی
facial, 16, 174	وجہی
of tongue, 348	زبان کی
emissary, 116	وسیط
of cavernous sinus, 117, 235	کہفکی جوف کی
mastoid, 66, 113, 117	حلمی زائدہ کی
from nose, 103, 116	ناک سے
parietal, 56, 117	جداری
post-condyloid, 117	پس قندالی
of pterygoid plexus, 174	جنیحی ضفیرہ کی
facial, anterior, 16, 206	وجہی - مقدم
in face, 7, 13, **16**, 20, 48, 174	چہرہ میں
in neck, 50, 123, 130, **206**	گردن میں
common, 50, **130**, 131, 201, **206**, 211	مشترک
deep, 16, 174	عمیق
posterior, 14, 40, **48**, 50, 130, 164, 201	مؤخر
frontal, 16, 26, 48	جبہی
of hemispheres, cerebral, 376	نیم کرہ ہائے دماغ کی
infra-orbital, 303	زیر محجری
innominate, 144	لااسمی
left, 140	بائیں

Vallecula cerebelli, 369, 484	وادیچہ ۔ دمیغی
of tongue, 324	زبان کا
Vallum, 349	حصار
Valves of external jugular vein, 37, 40	مصراعات ۔ خارجی وداجی ورید کے
of internal jugular vein, 217	داخلی وداجی ورید کے
of right lymphatic duct, 159	دائیں لمفی قنات کے
of thoracic duct, 159	صدری قنات کے
Vasa vorticosa, 537	عروق دُوّامہ
Veins—	وریدیں
alveolar, inferior, 182	جوفیزی ۔ تحتانی
anastomotic, 378	تفممی
angular, 7, **16**, 26, **48**, 117, 255	زاویئی
auditory, 112	سمعی
auricular, posterior, 32, 40, 50	اذینی ۔ مؤخر
basal, 108, **376**, 378, 379	قاعدی
of brain, 103, 376, 444	دماغ کی
cephalic, 63	قیفالی
of cerebellum, 378	دمیغ کی
cerebral, 103, 376	دماغی
anterior, **376**, 378	مقدم
great, 108, **373**, **376**, 378, **444**	کبیر
inferior, 235, **377**	تحتانی
internal, 444	داخلی
middle, deep, 376	وسطی ۔ عمیق
superficial, 235, **377**	اوپری
superior, 377	فوقانی

Tube, auditory, 199, 200, 282, 287, **298**, 512, 519, **520**	انبوب - سمعی
cartilaginous, 295, 296, **298**	غضروفی
isthmus, 299	کی تنگ نائے
nerves, 220, 318	کے اعصاب
opening in pharynx, **289**, 296	کا فتحہ بلعوم میں
opening in tympanum, 512, 520	کا فتحہ طبل میں
osseous, 298, 512, 519, **520**	عظمی
Tuber cinereum, 355, 368, **390**, 448, 450, 453	حدیبہ رمادی
vermis, 488	دودی
Tubercle, amygdaloid, 435, 462	درنہ لوزیہ
corniculate, 292	قرنچہ دار
cuneiform, 292	فانہ نما
Darwin's 45	ڈارون کا
of epiglottis, 324	مکبی کا
of thalamus, anterior, 447	عرشہ کا - مقدم
of thyreoid cartilage, 340, 341	درقی غضروف کا
Tuberculum acusticum, 492	درنۂ سمعیہ
cinereum, 481, 497	رمادیہ
impar, 347	مجرد
Tuberosity, frontal, 2	حدیبہ - جبہی
Tunica vasculosa oculi, 536	طبق عرقیہ عینیہ
Tympanum. *See* Cavity	طبل - دیکھو کہفہ
Umbo, 509, 515	حیدہ
Uncus, 367, 391, **414**, 437	خطاف
Utricle of ear, 530	شکوہ - کان کا
Uvula of cerebellum, 488	لہات - دمیغ کا
of palate, 280, 293	حنك کا

Tracts (*contd.*)—	خطے (بسلسلۂ سابق)
spinal, of trigeminal, 481, 501	نخاعی - ثلاثی
	توامی عصب کے
uveal, 533, 536	عنبی
Tragus, 45	تیسیہ
Triangle, anterior, boundaries, 120	مثلث مقدم کے حدود
subdivisions, 125	کی ذیلی تقسیمات
carotid, boundaries, 125, 130	سباتی کے حدود
contents, 130	مشمولات
digastric, 125, **129**	دوشکمی
muscular, 125, **133**	عضلی
posterior, 32, 37	مؤخر
submental, 126, **127**	زیر ذقنی
suboccipital, 74	زیر قذالی
Trigone, collateral, 435, 439	مثلث مجانبی
habenular, 355, **447**, 469	عنانچی
hypoglossi, 492	تحت اللسانی
olfactory, 418	شمی
Trochlea of orbit, 244, **249**	بکرہ - محجر کا
Trunks of brachial plexus, 52	تنے عضدی ضفیرہ کے
of corpus callosum, 362	جسم ثفنی کے
costo-cervical, **156**, 160	ضلعی عنقی
lymphatic, broncho-mediastinal, 159	لمفی - شعبتی منصفی
jugular, 159	وداجی
subclavian, 159	زیر ترقوی
sympathetic, 54, 147, **225**	مشارکی
thyreo-cervical, **154**, 217	درقی عنقی

Tectum of mid-brain, 108. *See also* Lamina quadrigemina	سقف - درمیانی دماغ کی
Teeth, 279	دانت
Tegmen tympani, 367, 510, 516	غطائے طبلی
Tegmentum of mid-brain, 108, 449, **454**, **456**, 465, 469	غطا - درمیانی دماغ کی
Tela chorioidea of fourth ventricle, 492	منسوجہ مشیمیتی چوتھے بطین کا
of third ventricle, 431, 442, **443**	تیسرے بطین کا
Telencephalon, 355	منتہائی مخ
Temporal bone, 2	صدغی ہڈی
Tentorium cerebelli, 104, 106, 108, 357	خیمۂ دمیغ
Thalamus, 355, 431, 433, **445**, 449, 465	عرشہ
structure, 469	کی ساخت
Tongue, 286, **346**	زبان
mucous membrane, 346	کی مخاطی غشا
muscles, 350	کے عضلات
nerves, 352	کے اعصاب
papillae, 348	کے حلیمات
septum, 350, **353**	کا فاصل
Tonsil of cerebellum, 487	لوزہ - دمیغ کا
palatine, 205, 282, **297**, 319	حنکی
pharyngeal, 290	بلعومی
Torus tubarius, 289, 299	نمرق انبوبی
Trachea, 230	قصبہ
Tracts. *See also* **Fasciculus**	خطے
olfactory, 365, **418**	شمی
optic, 368, 389, **453**	بصری

Sulci *of cerebrum (contd.)*—	تجاویف دماغ کی (بسلسلۂ سابق)
temporal, 362	صُدغی
inferior, 367, 414	تحتانی
middle, 411, 412	وسطی
superior, 411	فوقانی
of medulla oblongata	نخاع مستطیل کی
limitans, 492	تحدیدی
postero-intermediate, 480	مؤخر درمیانی
postero-lateral, 393	مؤخر جانبی
post-olivary, 393	پس زیتونی
of medulla spinalis, 92	نخاع شوکی کی
oculo-motor, of mid-brain, 455	محرك العین ۔ درمیانی دماغ کی
olfactory, of nose, 311	شمی ۔ ناك کی
sclerae, 535	صلبیتی
terminalis, 347, 348	انتہائی
tympanicus, 509, 514	طبلی
Swallowing, closure of larynx, 346	نگلنے کے دوران میں حنجرہ کا بند ہونا
Synchondroses of cervical vertebrae, 269	التصاق غضروفی ۔ عنقی فقرات کا
Taenia thalami, 447	فیتۂ عرشی
of fourth ventricle, 491	چوتھے بطین کا
Tapetum of corpus callosum, 426, 435	قالینہ جسم ثفنی کا
of eyeball, 537	مقلہ کا
Tarsi of eyelids, **23**, 24	جفنی غضروف اجفان کے
Tears, 27, 28	آنسو

Sulci *of cerebrum (contd.)*—	تجاویف دماغ کی (بسلسلۂ سابق)
diagonal, 407	وتری
fimbrio-dentate, 440	سجافی مسنن
frontal, inferior, 405	جبہی تحتانی
middle, 407	وسطی
paramedial, 406, **407**	نزد وسطانی
superior, 405	فوقانی
fronto-marginal, 407	جبہی حاشیئی
H-shaped, 407	H شکل کی
hypothalamic, 355, **450**	تحت عرشی
insulae centralis, 417	جزیری مرکزی
circularis, 362, **401, 417**	دائری
intraparietalis proprius, 361, **410**	درون جداری اصلی
lunatus, 361, **415**	قمری
occipital, lateral, 362, **415**	قذالی جانبی
paramedial, 362, **415**	نزد وسطانی
transverse, 410, **415**	مستعرض
olfactory, 365, **407**	شمی
orbital, 365, **407**	محجری
parietal, superior, 411	جداری فوقانی
par-occipital, **410**, 411, 415	نزد قذالی
post-central, 361, **409**	پس مرکزی
precentral, 361, **405**	پیش مرکزی
for superior sagittal sinus, 396	فوقانی سہمی جوف کے لئے
sub-parietal, 363, **421**	زیر جداری

Stratum pigmenti iridis, 542	طبقہ اونیہ قزحیہ
zonale of thalamus, 447, 469	منطقی - عرشہ کا
Stria Gennari 420	خط جنارے
longitudinalis, 425, 426	طولی
medullaris of thalamus, 447	لبی - عرشہ کا
of fourth ventricle, 492	چوتھے بطین کا
olfactory, 417, **418**	شمی
Prussak's, 515	پروساک کا
terminalis, 431, 433, 435, 462	انتہائی
Substantia ferruginea, 492, 502	مادۂ حدیدیہ
gelatinosa in medulla oblongata, 481	جیلاٹینی - نخاع مستطیل میں
in medulla spinalis, 94	نخاع شوکی میں
nigra, 108, **455**	اسود
perforata anterior, 365, 376, 384, **390**, 407, 434, 463, 468, 469, 471	مثقب مقدم
posterior, 368, **390**, 449	مؤخر
Suctorial pad, 15, 21	امتصاصی گدی
Sulci. *See also* **Fissures—**	تجاویف - نیز دیکھو شقاقات
of cerebellum, horizontal, 485	دمیغ کی - افقی
valleculae, 484	وادیچہ کی
of cerebrum, 399	دماغ کی
surface marking, 503	سطح نگاری
callosal, 363, 420	ثفنی
central (Rolandi), 359, 363, **402**	مرکزی (رولینڈو)
cinguli, 363, **420**	نطاق
corporis callosi, 363, 420	جسم ثفنی کی

Sinuses, Blood (*contd.*)—	اجواف دموی (بسلسلۂ سابق)
sagittal, inferior, 105, 108, 109, 378	سہمی تحتانی
superior, 99, 101, 103, 105, 109, 378, 360, 365	فوقانی
sigmoid, 113, 521	سینی (سگمانما)
spheno-parietal, 106, 109, 235	وتدی جداری
straight, 105, 108, 109, 378, 398	مستقیم
transverse, 103, 109, **113,** 213, 360, 378	مستعرض
venosus sclerae, 535	وریدی صلبیتی
Sinus of Morgagni, 286, 297	جوف مورگینی کا
Space, epidural, 80	فضا۔ برجافی
perichorioidal, 534, 540	گرد مشیمیتی
subarachnoid, of brain, 370	زیر عنکبوتیتی دماغ کی
spinal, 82	نخاع کی
subdural, of skull, 103	زیرجافی۔ کھوپری کی
spinal, 82	شوکی
suboccipital, 74	زیر قذالی
supra-sternal, 122	فوق قصی
Spatia anguli iridis, 536, 546	فضائے زاویہ قزحیہ
zonularia, **545,** 546	منیطقی
Speculum, aural, 515	منظار۔ آذنی
Sphincter. *See* **Muscles**	عاصرہ۔ دیکھو عضلات
Spina helicis, 46	شوکۂ گوش پیچہ
Splenium of corpus callosum, 362, **425,** 427, 444, 451	عصابیہ جسم ثفنی کا
formation, 427	کی تکوین
Stalks of thalamus, 469	عرشہ کی ڈنڈیاں
Stapes, 513, **518,** 527	رکاب

Sheath of axillary artery, 37	غلاف - بغلی شریان کا
carotid, 135, 136, **138**	سباتی
of cerebral nerves, 114	دماغی اعصاب کا
of optic nerve, 250, 259	بصری عصب کا
of orbital muscles, 260	محجری عضلات کا
of parotid gland, 136	غدہ نکفیہ کا
of spinal nerves, 81, 82, 83	شوکی اعصاب کا
of subclavian vein, 157	زیر ترقوی ورید کا
of submaxillary gland, 136	زیر فکی غدہ کا
of thyreoid gland, 227	درقی غدہ کا
Sinuses, Air—	اجواف ہوائی
ethmoidal, 310, 312, 313	مصفاتی
nerves, 251, 318	کے اعصاب
frontal, 312, 313	جبہی
maxillary, 302, 303, 310, 312, 313	فکی
nerves, 303	کے اعصاب
sphenoidal, 314	وتدی
nerves, 251, 319	کے اعصاب
Sinuses, Blood, 114	اجواف دموی
basilar. *See* **Plexus**	قاعدی - دیکھو ضفیرہ
cavernous, 108, 109, **235**, 255, 302, 378	کہفکی
inter-cavernous, 107, 235	بین کہفکی
occipital, 80, **113**, 378	قذالی
petrosal, inferior, 109, **113**, 114, 217, 235, 378, 379	حجری - تحتانی
superior, 109, **114**, 235, 378	فوقانی

Recessus of ventricle, fourth, 490, 491, 493	گوشہ بطین چہارم کا
third, 450	سوم کا
Reflex, red, of eye, 543	معکوسہ سرخ ۔آنکھ کا
Region, subthalamic, 446, 465	خطہ ۔ زیر عرشی
Retina, 536, **542**, 543	شبکیہ
Rhombencephalon, 355, 357	مُخ معین
Rima glottidis, **326**, 336	فتحہ مزمار
closure and opening, 345	کا بند ہونا اور کھلنا
palpebrarum, 3	اجفان
vestibuli, 325	دھلیز
Rostrum of corpus callosum, 362, **426**	منقار۔ جسم ثفنی کی
Sac, conjunctival, 29	تاچۂ ملتحمی
lacrimal, 4, 24, 25, **29**	دمعی
Saccule of ear, 531	تاچك ۔ کان کا
Scala, media. *See* **Duct**, cochlear	نردبان وسطی
tympani, 530	طبلی
vestibuli, 527, 530	دھلیزی
Scalp, 42, 47, 48, 51	جلدالراس (چاندلی)
Sclera, 5, 531, 532, **534**, 536, 538, 541	صلبیہ
Segment, neural, 87	قطعہ ۔ عصبی
Septum of medulla spinalis, 83, 92	فاصل ۔نخاع شوکی کا
of nose, 304, 306	ناك کا
pellucidum, 362, 431, 432, **440**	شفاف
subarachnoid, 83	زیر عنکبوتی
of tongue, 350, **353**	زبان کا

تشعع - سمعی	Radiation, acoustic, 470, 471, **474**, 496
جسم ثفنی کا	of corpus callosum, 426
بصری	optic, 470, 471, **474**
فروع رابط	Rami communicantes, 54
عقدۂ عنقیہ تحتانی کے	of ganglion cervicale inferius, 227
وسطی کے	medium, 226
فوقانی کے	superius, 225
فروع جسری	Rami ad pontem, 384
فرع چانہ کی	Ramus of mandible, 2
سیون چانوی لامی عضلات کی	Raphe of mylo-hyoids, 126, 190
تالو کی	of palate, 280, 293
جفنی- جانبی	palpebral, lateral, 6, **25**
بلعوم کی	of pharynx, 285
جنیحی چانوی	pterygo-mandibular, 21, **286**
گوشہ اہلیلجی	**Recessus** ellipticus, 528
بر طبلی	epitympanicus, 367, **510**, 513, 514, 517
قمعی	infundibuli, 450
بصری	opticus, 450
بلعومی	pharyngeus, 289
صنوبری	pinealis, 450
ناشپاتی نما	piriformis, 291, **292**, 337
کروی	sphaericus, 528
وتدی مصفاتی	spheno-ethmoidalis, 314
فوق صنوبری	supra-pinealis, 451
فوق لوزی	supra-tonsillaris. *See* **Fossa**

Pons, 357, 368, **482**	جسر
structure, 501	کی ساخت
Portio major, 236	حصۂ کبیر
minor, 238	صغیر
Praecuneus, 364, 422	پیش فانیہ
Process, auditory, 46	زائدہ - سمعی
ciliary, **539**, 543, 544, 546	ھُدبی
cochleariformis, 512	حلزونہ شکل
frontal, of maxilla, 2	جبہی - فک کا
helicis caudatus, 46	گوش پیچہ مُذنب
lenticularis, 518	عدسی
of malleus, 509, **517**	مطرقہ کا
muscular, of arytenoid, 344	عضلی - سبوچیہ کا
vocal, 344	صوتی
Prominence, laryngeal, 340	حنجری آبھار
Promontory of ear, 513, 530	طنف - کان کا
Pulley of superior oblique, 244, **249**	چرخی - فوقانی مورب عضلہ کی
Pulvinar, **448**, 470	وساد
Puncta lacrimalia, 4, 29	نقطۂ دمعیہ
Pupil, 540	حَدقہ
Putamen, 460, **468**, 469	خول
Pyramid of cerebellum, 487, 488	ھرم - دمیغ کا
of ear, 511	کان کا
of medulla, 369, 476	نخاع مستطیل کا

Plexuses of Nerves (*contd.*)—	ضفیرہ جات اعصاب کے (بسلسلۂ سابق)
tympanic, 300	طبلی
vertebral, 227, 268	فقری
Plexuses of Veins—	ضفیرہ جات۔ اوردہ کے
basilar, 80, **114**, 379	قاعدی
chorioid, of lateral ventricle, **431**, 433, **434**, **438**, 444	مشیمیتی۔جانبی بطین کے
of inferior horn, 386	قرن تحتانی کے
of fourth ventricle, 493	چوتھے بطین کے
of third ventricle, 444	تیسرے بطین کے
nasal, 315	انفی
pharyngeal, 117, 217, 235, 283, **284**, 379	بلعومی
pterygoid, 16, 117, 118, **174**, 235, 255, 284, 303	جنیحی
suboccipital, 50, 117, 269	زیر قذالی
vertebral, **268**, 269	فقری
of vertebrae, internal, **79**, 80	فقرات کے۔اندرونی
posterior, 74	مؤخر
Plicae. *See also* **Folds**	ثنیات
ciliares, 539	هُدبیه
fimbriata, 348	جھالردار
lacrimalis, 29	دمعیه
semilunaris of eye, 5	نیم قمری۔آنکھ کا
sublingualis, 194, 279	تحت اللسان
triangularis of tonsil, 291	مثلث لوزہ کا
Pole of brain, frontal, 359, **396**	قطب دماغ کا۔جبہی
occipital, 359, 396, 415	قذالی
temporal, 360, 397	صُدغی
of eyeball, 532	کرۂ چشم کا

Pericranium, 98	گرد جمجمہ
Perilymph, 506, 527	گرد لمف
Pes hippocampi, 436	قدم فرس البحر
Petiolus, 339	سُویقہ
Pharynx, 282	بلعوم
interior, 287	اندرون
nasal part, 288	انفی حصہ
oral part, 290	فمی حصہ
laryngeal part, 291	حنجری حصہ
Pia mater of brain, 353, **375**	آم حنونہ۔ دماغ کا
arteries, 375, 382	کی شرائین
spinal, 83	نخاع کا
Pleura, cervical, **159**, 217, 232, 233	پلورا۔ عنقی
Plexuses of Nerves—	ضفیرہ جات اعصاب کے
brachial, 31, 36, 37, 42, **52**	عضدی
relations, 54	کے تعلقات
roots, 52, 231, 232	کی جڑیں
buccal, 180	خدی
cardiac, 226, 227. (*See under* N. vagus *also*)	قلبی
carotid, external, 202, 226	سباتی۔ خارجی
internal, 236, 238, 239, **241**, **300**	داخلی
cavernous, 300	کہفکی
cervical, 41, **141**	عنقی
posterior, 76	مؤخر
ciliary, 538	هُدبی
infra-orbital, 15, 20, 27	زیر محجری
pharyngeal, 222, **223**, 283	بلعومی

Pad, suctorial, 15, 21	گدی - امتصاصی
Palate, hard, 280	حنك صلب
soft, 280, 287, **293**	رخو
Palpebrae, 23	اجفان
nerves and vessels, 26	کے اعصاب و عروق
Papilla, incisive, 280	حلیمہ ثنیتی
lacrimalis, 4	دمعی
lingual, 348	لسانی
conicae, 349	مخروطیہ
filiformes, 350	خیطی
foliatae, 348	برگ نما
fungiformes, 349	فطر نما
vallatae, 348	محصور
nervi, optici, 542	عصب بصری
Pars basilaris, 406	حصۂ قاعدی
ciliaris retinae, 542	ہدبیہ شبکیتی
lacrimalis of orbicularis oculi, 8, 25, **29**	دمعیہ عضلہ محیط العین کا
orbitalis, 407	محجری
triangularis, 407	مثلث
Peduncle of cerebellum, inferior, **481**, 489	ساقچہ دمیغ کا - تحتانی
middle, 482, 489	وسطی
superior, 484, 489	فوقانی
of cerebrum, 108, 111, 356, 376, 384 389, **454**, 464, 465, 483	دماغ کا
of thalamus, 469	عرشہ کا
anterior, 472	مقدم
temporal, 470	صُدغی

Nucleus, (*contd.*)—	نوات (بسلسلۂ سابق)
olivary, 500	زیتونی
accessory, 500	معین
superior, 502	فوقانی
pontis, 502	جسری
red or ruber, 458, 465	سرخ یا احمر
roof, 494	سقفی
of thalamus, 469	عرشہ کا
of tractus spinalis, 500, 501	خطہ شوکیہ کا
trigeminal, 455	ثلاثی توامی
trochlear, 455	بکری
vagus, 499, 501	تائیہ
vestibular, 501	دھلیزی
Obex, 492, 493, 497	متراس
Œsophagus, 231, 285	مری
attachment to larynx, 330, 343	کی چسپیدگی حنجرہ کے ساتھ
Olive, 369, 479, 500	زیتون
accessory, 500	معین
superior, 502	فوقانی
Opercula insulae, 401	طباق جزیرہ
Ophthalmoscope, 543	چشم بین
Ora serrata, 542	حاشیۂ منشاریہ
Orbiculus ciliaris, 537, 539	محیطیہ ھدبیہ
Organ, vomero-nasal, 305	عضو - میکعی انفی
Ossicles, auditory, 517	استخوانچے - سمعی
Osteum pharyngeum of auditory tube, 289, 296	دھنہ بلعومی - سمعی انبوب کا

Notch of tentorium, 357	کٹاؤ خیمۂ دماغ کا
thyreoid, 339	درقی
tympanic, 514	طبلی
Notochord, 276	حبل الظہری
Nucleus ambiguus, 499, 500	نوات مبہم
amygdaloid, 435, **469**	لوزہ نما
arcuate, 500	محرابی
caudate, 467	ذنبی
body, 431, 433	کاجسم
head, 432, 462, 463	کا سر
tail, 435, 461, 469	کی دُم
of corpus mamillare, 442	جسم حلمی کا
cuneatus, 481, 495, 497, 501	فانہ نما
dentatus, 489, 493	مُسنن
emboliformis, 494	سِداد شکل
fastigii, 494	اوجی
globosus, 494	گلوب نما
of glossopharyngeal and vagus, 499, 501	عصب لسانی بلعومی اور عصب تائیہ کا
gracilis, 481, 495, 497, 501	رشیقہ
hypoglossal, 499	تحت اللسانی عصب کا
lateralis, 499, 500	جانبی
of lens, 546	عدسہ کا
lentiform, 462, 463, 465, **467**, 469, 470	عدسہ شکل
oculomotor, 455	محرك العین

Nerves (*contd.*)—	اعصاب(بسلسلۂ سابق)
tympanic, 220	طبلی
ulnar, 53	زندی
vagus, 217, 218, **220**, 369, 393, 500	تائیہ
at brain, 369, 382, 394, 476, 499, 500, 501	دماغ پر
within skull, 111, 217, **220**	جمجمہ کے اندر
below skull, 213, 218, **220**, 225	جمجمہ کے نیچے
in carotid triangle, 213, 218, **220**	سباتی مثلث میں
in root of neck, 140, 147, 154, 218, **221**	گردن کی جڑ میں
zygomatic, of facial, 14, 15, **19**, 27, 164	وجنی- وجہی کی
zygomatic, of maxillary, 261, 302	وجنی - فکی کی
zygomatico-facial, 14, 19, 262	وجنی وجہی
zygomatico-temporal, 14, 19, 47, 262	وجنی صدغی
Nose, **cavity**, 282, 293, **304**, **308**	ناک کا کہفہ
cartilages, 30, 306	کے غضاریف
external, 2	خارجی
floor, 309	کا فرش
olfactory region, 315	شمی خطہ
respiratory region, 315	تنفسی خطہ
roof, 308	کی چھت
septum, 304, 306	کا فاصل
vestibule, 304, 310	کی دھلیز
Nostrils, 308, 310	منخرین (نتھنے)
Notch, **of cerebellum**, 369, 483	کٹاؤ - دمیغ کا
intertragic, 45	بین تیسیتی
pre-occipital, 360	پیش قذالی
supra-orbital, 3	فوق محجری

Nerves (*contd.*)—	اعصاب (بسلسلۂ سابق)
terminales, 391	انتہائی
thoracic, anterior rami, 73	صدری کے مقدم فروع
posterior rami, 70	مؤخر فروع
thoracic, anterior, 54	صدری۔ مقدم
long, 36, 37, 233	طویل
thoraco-dorsal, 54	صدری ظہری
to thyreo-hyoideus, 131, 224	درقی لامی عضلہ کو
to thyreoid gland, 226	درقی غدہ کو
to tongue, 352	زبان کو
to tonsil, of glossopharyngeal, 219	لوزہ کو۔ لسانی بلعومی کی
to trapezius, 36, 58	عضلہ منحرفہ کو
trigeminal, 110, 112, **236**, 368, 395, 483	ثلاثی توامی
nuclei, 455, 501	کے نوات
motor root, 112, **238**, 368, 395	حرکی جڑ
sensory root, 109, 112, **236**, 368, 295	حسی جڑ
tractus spinalis, 481, 501	نخاعی خطہ
trochlear, 112, 239, 455, 489	بکری
at brain, 368, 384, 395, 455, 485, 489	دماغ پر
piercing dura, 108, 112, 239	جہاں ام جافیہ کو چھید کر نکلتا ہے
in sinus, 109, 234, 239, 241, 300	جوف میں
in fissure, 244, 257	شقاق میں
in orbit, 247	محجر میں
trunk, sympathetic, 54, 147, **225**	تنا۔ مشارکی

Nerves (*contd.*)—	اعصاب (بسلسلۂ سابق)
spinal, 86	شوکی
roots, 81, **86**	کی جڑیں
trunk, 86, **88**	کا تنا
exit from vertebral canal, 88	کا مخرج فقری کنال سے
meningeal ramus, 88	سحائی فرع
posterior rami, 69	مؤخر فروع
sheaths, 81, 82, 83	غلافات
spinosus, 178, **179**	شوکیتی
to stapedius, 526	رکابیہ کو
to stylo-pharyngeus, 219	ابری بلعومی عضلہ کو
to subclavius, 36, 37, 54, 144	عضلہ تحت الترقوہ کو
suboccipital, roots, 89, 111, 393, 476	زیر قذالی-جڑیں
trunk, 86, 88, 268, 273	تنا
anterior ramus, 265, 266, 268	مقدم فرع
posterior ramus, 67, 69, 74, 75, **77**, 266, 268	موخر فرع
subscapular, 54	زیر کتفی
supra-clavicular, 32, 33, 34, 38	فوق ترقوی
supra-orbital, 6, 9, 24, 27, 47, **245**	فوق محجری
supra-scapular, 36, 54, 59	فوق کتفی
supra-trochlear, 6, 24, 27, 47, 244, **245**	فوق بکری
sympathetic trunk, 54, **147**, **225**	مشارکی تنا
temporal, of facial, 14, 15, **19**, 26, 47	صدغی - وجہی کی
deep, **170**, **180**	عمیق
of temporal region, superficial, 47	صُدغی خطہ کے سطحی

Nerves (*contd.*)—	اعصاب (بسلسلۂ سابق)
pharyngeal, of glossopharyngeal, 219	بلعومی - لسانی بلعومی کی
of spheno-palatine panglion, 319	وتدی حنکی عقدہ کی
of sympathetic, 226	مشارکی کی
of vagus, 202, 222, 297	تائیہ کی
phrenic, 141, 142, 154, 156, 216	حجابی
of pterygoid canal, 241, 320	جنیحی کنال کا
to pterygoideus externus, 180	عضلہ جنیحیہ خارجی کو
internus, 179, 199	داخلی کو
radial, 53	کعبری
rami communicantes, 225	فروع رابط
to rectus capitis anterior, 142	عضلہ مستقیمہ راسیہ مقدم کو
lateralis, 142	جانبی
recurrent, 147, 222, 337	راجع
right, 160	دایاں
of mandibular. *See* N. spinosus	چانوی عصب کی
sacral, posterior rami, 73	عجزی کے مؤخر فروع
to scalenus anterior, 54	عضلہ مختلف الاضلاع مقدم کو
medius, 54, 142	وسطی کو
posterior, 54	مؤخر کو
of scalp, 47	جلد الراس کا
to semilunar ganglion, 241, 300	نیم قمری عقدہ کو
spheno-palatine, 302, 318	وتدی حنکی

Nerves (*contd.*)—	اعصاب (بسلسلۂ سابق)
occipital, greater, 48, 55, **56**, 69, 70	قذالی کبیر
lesser, **35**, 41, 48	صغیر
third, 48, **55**, 70	سوم
to occipitalis, 45	عضلہ قذالیہ کو
oculo-motor, 108, 239, 245, 257, 258, 390, 455	محرك العین
at brain, 368, 374, 384, 390, 395, 455	دماغ پر
piercing dura, 106, 108	جہاں ام جافیہ سے نکلتا ہے
in sinus, 109, 234, **239**, 241, 300	جوف میں
in fissure, 257	شقاق میں
in orbit, 245, 258	محجر میں
olfactory, 106, 305, 307, **316**, 395, 417	شمی
to omo-hyoid, posterior belly, 36	کتفی لامی کے مؤخر پیٹے کو
opthalmic, 109, 234, **238**, 239, 241, 300	عینی
optic, 106, **250**, 252, 395, 396, 534, 536	بصری
orbital, of spheno-palatine ganglion, 320	محجری - وتدی حنکی عقدہ کی
palatine, anterior, 319	حنکی - مقدم
great. *See* **N. pal. ant.**	عظیم
middle, 297, 319	وسطی
posterior, 297, 319	مؤخر
of palate, 297	تالو (حنك) کا
palpebral, of lacrimal, 27	جفنی - دمعی کی
petrosal, deep, great, 241, 300	حجری - عمیق - عظیم
superficial, external, 226, **242**, 526	سطحی - خارجی
greater, 110, 234, **241**, 299	کبیر
lesser, 199, 220, 234, **241**, 526	صغیر

Nerves (*contd.*)—	اعصاب (بسلسلۂ سابق)
mandibular, 109, **178**, 199	چانوی
of facial, 14, 15, **20**, 164	وجہی کی
masseteric, 168, 170, **180**	مضغیتی
maxillary, 109, 238, **301**	فکی
median, 52, 53	وسطی
meningeal, of hypoglossal, 224	سحائی - زیرلسانی کی
of mandibular. *See* **N.** spinosus	چانوی کی
of maxillary, 238	فکی کی
of ophthalmic, 239	عینی کی
of vagus, 221	تائیہ کی
mental, **15**, 20, 183	ذقنی
musculo-cutaneous, 52	عضلی جلدی
mylo-hyoid, 129, 189	چانی لامی
nasal, external, 30, 252	انفی - خارجی
internal, 252	داخلی
medial, 308	وسطانی
of palatine, 316, 320	حنکی کی
of N. of pterygoid canal, 307, **316**	جنیحی کنال کے عصب کی
of spheno-palatine ganglion, 307, **316**, **318**	وتدی حنکی عقدہ کی
of nasal septum, 307	انفی فاصل کا
naso-ciliary, 239, **251**, 257, 300	انفی ھُدبی
naso-palatine, 307, 318, 320	انفی حنکی
of nose, side wall, 316	ناک کی جانبی دیوار کا

Nerves, hypoglossal (*contd.*)—	اعصاب ۔ تحت اللسانی (بسلسلۂ سابق)
below skull, 142, 213, 217, **224**, 225	جمجمہ کے نیچے
in carotid triangle, 130, 131, 213, 218, **224**	سباتی مثلث میں
in submaxillary region, 130, 189, **196**	زیر فکی خطہ میں
to hypophysis, 241	زیر بالہ (نخامیہ) کو
incisor, 183	ثنیتی
infra-orbital, 15, 20, 27, **302**	تحت محجری
infra-trochlear, 27, **251**	زیر بکری
intercostal, 73	بین ضلعی
lacrimal, 24, 26, 27, 239, **245**, 257	دمعی
laryngeal, external, 132, 134, 202, 222	حنجری ۔ خارجی
inferior, 223, 285, 330, **337**	تحتانی
internal, 132, 202, 222, 285, 329, **337**	داخلی
branches to tongue, 353	کی شاخیں زبان کو
superior, 132, **222**, 226	فوقانی
laryngo-pharyngeal, 225, **226**	حنجری بلعومی
to levator scapulae, 36, 58	رافع الکتف کو
lingual, in infra-temporal region, 181, 182	لسانی ۔ زیر صدغی خطہ میں
in submaxillary region, 191, 194, **195**	زیر فکی خطہ میں
lingual, of vagus, 224	لسانی ۔ تائیہ کی
to longus capitis, 142	عضلہ طویلۂ راسیہ کو
to longus colli, 54, 142	عضلہ طویلہ عنقیہ کو
lumbar, posterior rami, 70	قطنی ۔ مؤخر فروع

Nerves (*contd.*)—	اعصاب (بسلسلۂ سابق)
cutaneus colli, 15, 20, 32, 35, 122	جلدی عنقی
deep temporal, 180	عمیق صُدغی
descendens cervicalis, 131, 141	نازل عنقی
hypoglossi, 131, 211, 224	تحت اللسانی
dorsalis scapulae, 36, 54, 233	ظہری کتفی
ethmoidal, anterior, 251, 317	مصفاتی - مقدم
posterior, 251	مؤخر
of eyelids, 26	اجفان کے
facial, 18, 164, 395, 524	وجہی
at brain, 369, 395, 524	دماغ پر
within skull, 110, 112	جمجمہ کے اندر
in temporal bone, 221, 523, **524**	صدغی ہڈی میں
in parotid, 164, 165, 207	غدۂ نکفیہ میں
communications, 19, **20**, 181, 219, 221	اس کے روابط
temporal branches, 14, 15, **19**, 26, 47	صدغی شاخیں
zygomatic branches, 14, 15, **19**, 27, 164	وجنی شاخیں
buccal branches, 14, 15, **20**, 164	خدی شاخیں
mandibular branch, 14, 15, **20**, 164	چانی شاخ
cervical branch, 14, 15, 20, 122, 163	عنقی شاخ
frontal, 239, 244, **245**, 257	جبہی
glosso-pharyngeal, 217, 218, **219**, 352	لسانی بلعومی
at brain, 369, 393, 476, 493, 500, 501	دماغ پر
in skull, 110, 113, 217	جمجمہ میں
below skull, 202, 208, 213, 217, 218, **219**, 221, 225	جمجمہ کے نیچے
in submaxillary region, 192, 219, 352	زیر فکی خطہ میں
hypoglossal, 196, **224**, 392	تحت اللسانی
at brain, 369, 382, **392**, 478, 499	دماغ پر
in skull, 111, **224**	جمجمہ میں

Nerves (*contd.*)—	اعصاب (بسلسلۂ سابق)
cerebral, attachment to brain, 391	دماغی کی دماغ کے ساتھ چسپیدگی
sheaths, 114	کے غلافات
cervical, rami, anterior, 140, 266, 268	عنقی - فروع - مقدم
posterior, 56, 69, 76, 266	مؤخر
first, roots, 89, 111, 393, 476	اول کی جڑیں
trunk, 86, 88, 268, 273	کا تنا
anterior ramus, 265, 266, 268	کی مقدم فرع
posterior ramus, 67, 69, 74, 75, **77**, 266, 268	کی مؤخر فرع
second, roots, 89	دوم کی جڑیں
trunk, 86, 88	کا تنا
anterior ramus, 265, 266	کی مقدم فرع
posterior ramus, 69, 266	کی مؤخر فرع
cervical, of facial, 14, 15, 20, 122, 163	عنقی - وجہی کی
chorda tympani, 178, **182**, 199, 510, 520, **526**	حبل طبلی
ciliary, 250, 540	هُدبی
long, 250, **251**, 532, 535	طویل
short, 250, **252**, 532, 535	قصیر
coccygeal, posterior ramus, 74	عصعصی - مؤخر فرع
communicans cervicalis. *See* **N.** descendens	رابط عنقی
cutaneous, of arm, medial, 54	جلدی - بازو کے - وسطانی
of back of neck, 56, 69	پشت گردن کے
of back of trunk, 70	دھڑ کی پشت کے
of cervical plexus, 32-41	عنقی ضفیرہ کے
of forearm, medial, 54	پیش بازو کے - وسطانی
of head, 47	سر کے
of suboccipital, 78	زیر قذالی کے

Nerves (*contd.*)—	اعصاب (بسلسلۂ سابق)
accessory, in skull, 111, 217	معین جمجمہ میں
below skull, 133, 135, 165, 213, **217**, 218, 221, **223**, 225	جمجمہ کے نیچے
in posterior triangle, 35, 36, **41**, 58	مؤخر مثلث میں
acoustic, 394, 526	سمعی
at brain, 369, 394, 492	دماغ پر
within skull, 110, 112	جمجمہ کے اندر
in meatus, 526	منفذ میں
alveolar, inferior, 178, **181**, 182	جوفیزی - تحتانی
superior, anterior, 303	فوقانی - مقدم
middle, 302, **303**	درمیانی
posterior, 302	مؤخر
ansa hypoglossi, 134	عروہ تحت اللسان
subclavia, 140, **227**	تحت الترقوہ
auricular, great, 13, **35**, 40, 48	آذینی - عظیم
posterior, 47, 48, 221	مؤخر
of vagus, 220, **221**, 526	تائیہ کی
auriculo-temporal, 14, 47, 175, 177, 178, **181**, 199	آذینی صدغی
axillary, 53	بغلی
buccal, of facial, 14, 15, **20**, 164	خدی - وجہی کی
buccinator, 15, 20, **22**, 170, **180**	بوقی
cardiac, of sympathetic, inferior, 227	قلبی - مشارکی کی تحتانی
middle, 226	درمیانی
superior, 222, 225, **226**	فوقانی
of vagus, 223	تائیہ کی
carotico-tympanic, 220, 300	سباتی طبلی
carotid, external, 225, **226**	خارجی
internal, 225, 226, **300**	داخلی

Muscles (*contd.*)—	عضلات (بسلسلۂ سابق)
transversus abdominis, 62	مستعرضہ بطنیہ
auriculae, 46	آذینیہ
linguae, 352	لسانیہ
trapezius, 38, **56**, 70	مربعہ منحرفہ
nerves, 36, 58	کے اعصاب
triangularis, 7, **12**, 18, 20	مثلثہ
of tympanum, 519	طبل کے
uvulae, **295**, 296	لہاتیہ
nerve, 297	کا عصب
verticalis linguae, 352	انتصابیہ لسانیہ
vocalis, 330, **334**, 344	صوتیہ
zygomaticus, **11**, 16, 20	وجنیہ
Nares. *See* Nostril	منخرین
Nasal bone, 2	انفی ہڈی
Nasion, 359	انفینہ
Naso-pharynx, 288	انفی بلعوم
Nerves—	اعصاب
abducent,, 239, 257, 258, 395	مبعد
at brain, 369, 395	دماغ پر
piercing dura, 110, 112, 113	جہاں یہ ام جافہ کو چھید کر نکلتا ہے
in sinus, 239, 241, 300	جوف میں
in fissure, 257	شقاق میں
in orbit, 258	محجر میں
accessory, **41**, 58, 217, 218, 223, 297, 394, 476	معین
at brain, 369, 394, 476	دماغ پر
palatal muscles supplied, 294 295, 296, 297	سے حنکی عضلات کو رسد

Muscles (*contd.*)—	عضلات (بسلسلهٔ سابق)
sphincter pupillae, 540	عاصرهٔ حدقه
vestibuli laryngis, 346	د هلیز حنجر ه
spinalis, 65	شو کیه
cervicis, 65	عنقیه
splenius, **63**, 70, 74	عصا بیه
capitis, 39, 63, 65	را سیه
cervicis, 63	عنقیه
stapedius, 512, **519**	ر کابیه
sterno-hyoideus, 128, 133, 134 **146**, 148, 151, 216, 228	قصیه لا میه
sterno-mastoideus, 31, 37, 63, 65, **124**, 134, **138**, 148, 151, 161, 163, 165, 228, 231	قصیه حلمیه
sterno-thyreoideus, 128, 133, 134, 145, **146**, 148, 151, 155, 202, 228	قصیه در قیه
stylo-glossus, 191, **193**, 195, 205, 351	ا بر یه لسا نیه
stylo-hyoideus, 123, 130, 131, 162, 165, 166, **187**, 202, 215	ا بر یه لا میه
stylo-pharyngeus, 202, 205, **209**, 210, 211, 215, 219, 286, 295	ا بر یه بلعو میه
subclavius, 52	زیر تر قوی (تحت الترقوه)
nerve, 36, 37, 54, 144	کا عصب
temporalis, 168, **169**, 170, 180, 181	صد غیه
tensor tympani, 220, 509, 512, **519**, 526, 529	نا شرهٔ طبلیه
veli palatini, 178, 199, **200**, 286, 295, **296**, 298, 299	نقاب حنك
nerve, 297	کا عصب
tendon, 319	کا وتر
thyreo-arytaenoideus, 334	در قیه سبو چیه
thyreo-epiglotticus, 333, **334**	در قیه مکبیه
thyreo-hyoideus, 133, 134, 145, **146**, 202	در قیه لا میه
of tongue, 350	زبان کے
tragicus, 46	گو ش بیچه کا

Muscles (*contd.*)—	عضلات (بسلسلۂ سابق)
rectus oculi, lateralis, 247, 258, 259	مستقیمہ عینیہ جانبی
structures between heads, 256	کے سروں کے درمیان کی ساختیں
medialis, 251, 258	وسطانی
superior, 249	فوقانی
rhomboidei, 68, 70	معیّن نما
risorius, 7, **12**, 16, 163	مضحکیہ
rotatores, 72	مدوّرات
sacro-spinalis, **63**, 70, 71	عجزیہ شوکیہ
actions and nerves, 65, 70, 77	کے افعال اور اعصاب
salpingo-pharyngeus, 295	انبوبیہ بلعومیہ
scalenus anterior, 37, 52, 144, 148, 151, 153, 154, 155, 156, 159, 160, 216, 226, **231**	مختلف الاضلاع مقدم
medius, 36, 37, 39, 52, 54, 142, 160, 231, **232**	وسطی
posterior, 39, **233**	مؤخر
actions, 233	کے افعال
nerves, 54, 142, 233	کے اعصاب
semi-spinalis, 66	شوکیہ نصفیہ
actions, 77	کے افعال
nerves, 70	کے اعصاب
capitis 39, **66**, 70, 74, 76	راسیہ
cervicis, 72	عنقیہ
dorsi, 72	ظہریہ
serratus anterior, 39	منشاریہ مقدم
posterior inferior, 59	مؤخر تحتانی
nerves, 61	کے اعصاب
superior, 59, 68	فوقانی
nerves, 62	کے اعصاب

Muscles (*contd.*)—	عضلات (بسلسلۂ سابق)
palato-pharyngeus. *See* **M.** pharyngo-palatinus	حنکیہ بلعومیہ
pharyngo-palatinus, 209, 282, 291, **294**	بلعومیہ حنکیہ
nerve, 297	کا عصب
platysma, 6, 7, **12**, 15, 16, **32**, 121, 127, 148, 151, 163	منتشرہ
insertion, 12	کا منتہیٰ
procerus, 6, 9	ہرمیہ
pterygoideus externus, 170, **171**, 172, 175, 178, 180, 181, 182	جنیحیہ خارجی
internus, 161, 166, **172**, 182, 188, 189, 205, 286	داخلی
quadratus labii inferioris, 7, **12**, 18	مربعہ شفتیہ تحتانی
labii superioris, 7, **10**, 16, 17	شفتیہ فوقانی
angular head, 6, **10**, 16, 18	کا زوایئی راس
infra-orbital head, 7, **10**, 20	کا زیر محجری راس
zygomatic head, 7, **10**	کا وجنی راس
lumborum, 62	قطنیہ
rectus capitis anterior, 216, **265**	مستقیمہ راسیہ مقدم
nerve, 142	کا عصب
lateralis, 216, **233**	جانبی
nerve, 142	کا عصب
posterior major, 76	مؤخر کبیر
minor, 76	صغیر
oculi (all), origin 256	عینیہ (کل) کے مبادی
insertion, 257	کے منتہیٰ
limitation of action, 261	کے فعل کی تحدید
relation to fascia, 260	کا تعلق ردا کیساتھ
inferior, 258, 259	تحتانی

Muscles (*contd.*)—	عضلات (بسلسلۂ سابق)
multifidus, 72, 73, 74	کثیر الحصص
nerves, 70	کے اعصاب
nasalis, 7, **9**	انفیہ
obliquus abdominis internus, 62	مورب بطنیہ داخلیہ
auriculae, 47	آذینیہ
capitis inferior, 76	راسیہ تحتانی
superior, 66, **76**	فوقانی
oculi (both), origin, 256	عینیہ (دونوں) - کے مبادی
insertion, 257	کے منتہی
limitation of action, 261	کے فعل کی تحدید
relation to fascia, 260	کا تعلق ردا سے
inferior, 258, **259**	تحتانی
superior, 244, **249**, 251, 253	فوقانی
trochlea, 244, 249	کا بکرہ
occipitalis, **47**	قذالیہ
occipito-frontalis, 8	قذالیہ جبہیہ
omo-hyoideus, 144	کتفیہ لامیہ
anterior belly, 129, 131, 133, **145**, 148, 202, 203, 228	کا مقدم پیٹا
posterior belly, 34, 35, 36, **40**, 58, 144	کا مؤخر پیٹا
tendon, 216, 231	کا وتر
orbicularis oculi, 6, 7	محیطیہ عینیہ
ciliary bundle, 8	کا ھدبی بنڈل
pars lacrimalis, 8, 25, **29**	کا حصہ دمعیہ
oris, 6 7, 10	فمیہ
palato-glossus. *See* **M.** glossopalatinus	حنکیہ لسانیہ

Muscles (*contd.*)—	عضلات (بسلسلۂ سابق)
lacrimal part of orbicularis oculi, 8, 25, **29**	دمعی حصہ ۔ عضلہ محیطیہ عینیہ کا
of larynx, 329-334	حنجرہ کے
actions, 345	انکے افعال
latissimus dorsi, 56, 61	عریضہ ظہریہ
levator glandulae thyreoideae, 126, 129 229	رافع الغدۃ الدرقیہ
palpebrae superioris, 24, 245, **247**	رافع جفن فوقانی
insertion, 25	کا منتہیٰ
scapulae, 37, 39, **58**, 63, 233,	رافع الکتف
nerves, 36, 58	کے اعصاب
veli palatini, 210, 213, 286, **296**, 297, 298	رافع نقاب حنك
nerve, 297	کا عصب
levatores costarum, 73	رافعات الاضلاع
longissimus, **64**, 70, 73	اَطْوَلَہ
capitis, 65	راسیہ
cervicis, 64	عنقیہ
dorsi, 64, 70	ظہریہ
longitudinalis of tongue, inferior, 198, **352**	طولیہ ۔ زبان کا ۔ تحتانی
superior, 351	فوقانی
longus capitis, 148, 155, 213, 216, 225, **265**	طویلہ راسیہ
nerve, 142	کا عصب
colli, 148, 154, 225, 266, 231, **263**,	عنقیہ
nerve, 54, 142	کا عصب
masseter, 20, 161, 162, 164, 166, **168**, 180	مضغیہ
mentalis, 22	ذقنیہ
of mouth, 10	منہ کے
mylo-hyoideus, 188, **190**, 194, 205	چانوی لامی

Muscles (*contd.*)—	عضلات (بسلسلۂ سابق)
digastricus, 185	دو شکمی
nerve supply, 187	کی عصبی رسد
tendon, 130	کا وتر
anterior belly, 123, 126, 127, 130, **185**	کا اگلا پیٹا
posterior belly, 65, 123, 130, 131, 162, 165, 166, **185**, 215	کا پچھلا پیٹا
dilatator pupillae, 540	موسع حدقہ
tubae, 299	انبوبہ
epicranius, 8	برجمجمہ
frontal belly, 6, **8**	کا جبہی پیٹا
occipital belly, **47**	کا قذالی پیٹا
frontalis, 6, 8	جبہیہ
genio-glossus, 191, 192, 194, 196, **197**, 198, 351, 352	ذقنیۂ لسانیہ
genio-hyoideus, 191, **193**	ذقنیہ لامیہ
glosso-palatinus, 281, **294**, 297, 351, 352	لسانیہ حنکیہ
glutaeus maximus, 73	الویہ کبیرہ
helicis major and minor, 46	گوش پیچہ کبیرہ اور صغیرہ
hyo-glossus, 130, 131, 133, 187, 188, **191**, **192**, 194, 195, 196, 198, 219, 351, 352	لامیہ لسانیہ
ilio-costalis, **64**, 70, 73	حرقفیہ ضلعیہ
cervicis, dorsi, lumborum, 64	عنقیہ ـ ظہریہ ـ قطنیہ
incisivi, 22	ثنیتی
infrahyoid, 144	زیرلامی
interaccessorii, 73	بین معین
interspinales, 72	بین شوکی
intertransversarii, 69, 71, **73**	بین مستعرضی
of neck, **265**, 266	گردن کے

Muscles (*contd.*)—	عضلات (بسلسلۂ سابق)
ary-vocalis, 335	سبوچیہ صوتیہ
of auricle, extrinsic, 45	آذین کے برونی
auricularis anterior, 14, 45, 50	آذینیہ مقدم
posterior, 45	مؤخر
superior, 14, 45, 50	فوقانی
intrinsic, 46	درونی
of the back, 56	پشت کے
actions, 65, 77	ان کے افعال
biventer cervicis, 67	ذوبطنین عنقی
buccinator, 15, 16, 20, **21**	بوقیہ
caninus, 16, 20	نابیہ
of cheek, 10	رخسار کے
chondro-glossus, **351**, 352	عضروفیہ لسانیہ
ciliaris, 534, **538**	ھدبیہ
ciliary bundle of orbicularis oculi, 8	ھدبی بنڈل - عضلہ محیطیہ عینیہ کا
constrictors of pharynx, 284	مضیقاتِ بلعوم
inferior, 132, **285**, 330	تحتانی
middle, 187, 197, 205, 209, 223, **285**	درمیانی
superior, 21, 195, 205, 210, 219, **286** 296, 297	فوقانی
corrugator supercilii, 8	مکمشہ فوق ھدبیہ
crico-arytenoideus lateralis, 330, **333**, 335	حلقئی سبوچیہ جانبی
posterior, 331	مؤخر
crico-thyreoideus, 127, **329**, 334	حلقئی درقیہ
depressor septi nasi, 6, **9**	خافضۂ فاصل الانف
diaphragma oris, 190	دایافراغمہ فمیہ

Membranes (*contd.*)—	اغشیہ (بسلسلۂ سابق)
hyo-thyreoid. *See* **M.** thyreohyoid	لامی درقی
of medulla spinalis, 80	نخاع شوکی کی
nictitans, 5	رامش
occipito-atloid. *See* **M.** atlanto-occipital	قذالی فقری
tectoria, 275	سقفی
thyreo-hyoid, 285, 292, **328**	درقی لامی
tympanic, 506, **509, 514**, 526	طبلی
secondary, 514	ثانوی
Meninges of brain, 99, 273, 353, 370, 375	اسحیہ - دماغ کے
of spinal medulla, 80	نخاع شوکی کے
Meridians of eyeball, 532	خطوط نصف النہاری - دقلہ کے
Mesencephalon. *See* Mid-brain	میاں مخ
Mid-brain, 108, 111, 355, 356, 376, 384, 389, **451**, 464, 465, 483	درمیانی دماغ
Modiolus, 529, 530	محور قوقعہ (محور حلزونیہ)
Monticulus of cerebellum, 484	تَلّ - دمیغ کا
Mouth, 277	دھن - فم
floor, 279	فرش
roof, 280	سقف
vestibule, 5, 20, 277	دھلیز
Muscles—	عضلات
antitragicus, 46	پیش تیسیہ
ary-epiglotticus, 324, **333**, 334	سبوچیہ مکبیہ (سبوچیہ برمزماریہ)
arytaenoideus obliquus, 332	سبوچیہ مورب
transversus, 324, **333**	مستعرض

Meatus, acoustic, external, 46, 506, **507**	منفذ۔سمعی۔خارجی
internal, 529	داخلی
naso-pharyngeal, 314	انفی بلعومی
of nose, 312	ناک کا
communis, 314	مشترک
inferior, 313	تحتانی
middle, 312	درمیانی
superior, 312	فوقانی
Medulla oblongata, 357, 369, **474**	نخاع مستطیل
structure, 497	کی ساخت
surfaces, 476	کی سطحات
spinalis, 84	شوکی
distinction between front and back, 92	کے اگلے اور پچھلے رخ کے درمیان امتیاز
matter, grey, 93	کا مادہ۔رمادی
white, 95	ابیض
membranes, 80	کے اغشیہ
preservation, 92	کا تحفظ
segments, 87	کے قطعات
structure, 92	کی ساخت
Membranes—	اغشیہ
atlanto-occipital, anterior, 273	فہقی قذالی۔مقدم
posterior, 74, 76, 78, 268, **273**	مؤخر
of brain, 99, 273, 353, 370, 375	دماغ کے
chorio-capillaris. *See* **Lamina**	مشیمیی شعری (دیکھو ورقہ)
costo-coracoid, 34	ضلعی غرابی
flaccida, 509, 515	رخو
hyaloid, 540, **544**	زجاجی

Locus coeruleus, 492, 502	حیزلاجوردی
Lymph follicles of pharynx, 287	لمفی جرابات - بلعوم کے
Lymph Glands—	لمفی غدد
auricular, anterior, 50, 163	اذینی - مقدم
posterior, 45, 50	مؤخر
axillary, 37	بغلی (ابطی)
buccal, 22	خدی
cervical, deep, inferior, 37	عنقی - عمیق - تحتانی
superior, 133	فوقانی
mastoid, 45, 50	حلمیتی
occipital, 50	قذالی
parotid, 50, 153	نکفی
submaxillary, 123, 129	زیر فکی
submental, 128	زیر ذقنی
supraclavicular, 31	فوق ترقوی
Lymph vessels of scalp, 50	لمفی عروق جلدالراس کے
Lyra, 443	ربابہ
Macula lutea, 542	لطخۂ اصفر
Malleus, 517	مطرقہ
handle, 509, 515	کا دستہ
lateral process, 509	کا جانبی زائدہ
Mandible, 2, 31	چانہ
Margin, infraorbital, 2	حاشیہ - زیرمحجری
supraorbital, 2	فوق محجری
Massa intermedia **448**, 449	درمیانی تودہ
Mastoid temporal, 31	عظم صدغی کاحلمی حصہ
Maxilla, 2	فک

Lobes *of cerebrum*	لختے ۔ دماغ کے
frontal, **361**, 405	جبہی
inferior surface, 407	تحتانی سطح
medial surface, 408	وسطانی سطح
supero-lateral surface, 405	فوقانی جانبی سطح
occipital, 361, **415**	قذالی
inferior surface, 416	تحتانی سطح
medial surface, 422	وسطانی سطح
supero-lateral surface, 415	فوقانی جانبی سطح
parietal, 361, **408**, 422	جداری
temporal, 360, 362, 411	صدغی
inferior surface, 412	تحتانی سطح
lateral surface, 411	جانبی سطح
upper surface, 412	بالائی سطح
olfactory, 417	شمی
pterygoid, of parotid gland, 166	جنیحی غدۂ نکفیہ کا
of thyreoid gland, 228	درقی غدہ کے
middle, 229, 322	وسطی
Lobules *of cerebellum*—	لختك ۔ دمیغ کے
biventral, 487, 488	ذوبطنین
crescentic, 486	ھلالی
gracilis, 488	رشیق
quadrate, 487	مربع
semilunar, 486, 487, 488	نیم قمری
of cerebrum—	دماغ کے
paracentral, 363, 422	نزد مرکزی
parietal, 361, 364, **410, 411**	جداری
of ear, 44	کان کی لَو

Ligaments (*contd.*)—	رباطات (بسلسلۂ سابق)
thyreo-hyoid, median, 127, 324, **328**	درقی لامی - وسطی
transverse, of scapula, superior, 59	مستعرض - کتف کا - فوقانی
ventricular, 325, **336**	بطینی
of vertebrae of neck, 270	گردن کے فقرات کے
vocal, **330,** 334, **335**	صوتی
Limen insulae, 417	عتبۃ الجزیرہ
Line, middle, of neck, 127	خط - وسطی - گردن کا
nuchal, superior, 31	قفائی - فوقانی
temporal, 2	صدغی
Linea splendens, **83,** 86	خط لامع
Lines, meridional, of eye, 532	خطوط نصف النہاری چشم کے
Lingua. *See* Tongue	زبان
Lingula of cerebellum, **486,** 492	لسین - دمیغ کا
Lips, 278	لب
Lobes *of cerebellum,* 485	لختے - دمیغ کے
central, 484, 485, **486**	مرکزی
culminis, 486	قمی
declivis, 486	منحدر
noduli, 487	گرہکی
pyramidis, 488	ہرمی
semilunaris superior, 487	نیم قمری فوقانی
tuberis, 488	حدیبی
uvulae, 488	لہاتی

Ligaments (*contd.*)—	رباطات (بسلسلۂ سابق)
ilio-lumbar, 62	حرقفی قطنی
of incus, 519	سندان کے
interspinous, 272	بین شوکی
intertransverse, 272	بین مستعرضی
longitudinal, anterior, 270	طولی - مقدم
at atlas, 273	فہقہ پر
posterior, 82, 270	مؤخر
of malleus, 518	مطرقہ کے
nuchae, 57, 59, 63, **67**, 135, 272	قفائی
oblique, of atlas, 78	مورب - فہقہ کے
occipito-atlantal, posterior, 74, 76, 78	قذالی فہقی - مؤخر
of ossicles of ear, 518	کان کے استخوانچونکے
palpebral, lateral, 6, **25**	جفنی - جانبی
medial, 6, 24, **25**, 29	وسطانی
pectinatum iridis, 536, 540, 546	مشطیہ قزحیہ
spheno-mandibular, 171, 173, **175**, 176, 181, 182	وتدی چانوی
of stapes, 519	رکاب کے
sterno-clavicular, posterior, 146	قصی ترقوی - مؤخر
stylo-hyoid, 193, **198**, 202, 285	ابری لامی
stylo-mandibular, 137, 176, 188	ابری چانوی
supraspinous, 272	فوق شوکی
suspensory, of eyeball, 260	تعلیقی - کرۂ چشم کے
of lens, 538, **544**	عدسہ کا
temporo-mandibular, 175	صدغی چانوی
thyreo-epiglottic, 323, 336, **339**	درقی مکبّی
thyreo-hyoid, lateral, 329	درقی لامی - جانبی

Larynx, (*contd.*)—	حنجرہ (بسلسلۂ سابق)
muscles, 229-334	عضلات
actions, 345	افعال
position and relations, 322	موضع اور تعلقات
Leminiscus lateralis, 458, 496, 502	لفہ جانبی
medialis, 458, 494, 498, 500, 502	وسطانی
Lens crystallina, 544, **545**	عدسہ بلوری
Levator cushion, 298	رافع مسند
Ligaments—	رباطات
alaria, 277	جناحیہ
annular, of stapes, 519	حلقی - رکاب کے
apicis dentis, 276	راس السن کے
atlanto-epistropheal, accessory, 275	فہقی محوری معین
atlanto-occipital. *See* **Membrane**	فہقی قذالی
of atlas, oblique, 78	فہقہ کے - مورب
of auditory ossicles, 518	سمعی استخوانچوں کے
of auricle, 46	اذین کے
of cervical vertebrae, 270	عنقی فقرات کے
check, of eyeball, 260	ضابط - کرہ چشم کے
crico-thyreoid, 127, **330**, 343	حلقئی درقی
crico-tracheal, 343	حلقئی قصبی
cruciatum, 275	صلیبی
denticulatum, **83**, 86, 110	دندانہ دار (مسنن)
of epiglottis, 339	برمزمار کے
flava, 271	اصفر
flava, first cervical, 273	اصفر - اول عنقی
hyo-epiglottic, 339	لامی مکبی (برمزماری)
hyo-thyreoid. *See* **L.** thyreohyoid	لامی درقی

"Kernel" of eye, 543	"گودا" آنکھ کا
Kidney, 62	گردہ
Labia oris, 278	شفتین (لبہائے دھن)
Labyrinth of ear, 506	تیہ کان کا
membranous, 530	غشائی
osseous, 527	عظمی
Lacunae laterales, 103, 104	حفریزات جانبی
Lacus lacrimalis, 3	بحیرہ دمعیہ
Lambda, 98	قحدوہ
Lamina chorio-capillaris, 537, 541, 543	ورقۂ مشیمیتی شعری
cribrosa of eyeball, 534	غربالی کرہ چشم کا
of cricoid, 342	حلقئی غضروف کا
elastic, posterior, 536	لحك دار۔ مؤخر
fusca, 534, 536	قاتم
medullary, of lentiform nucleus, 460, 468	لُبی۔ عدسہ شکل نواۃ کا
of thalamus, 469	عرشہ کا
quadrigemina, 108, 356, **451,** 460	رباعی توامی
spiralis, 530	مرغولی
terminalis, 355, 362, 368, 386, **391**, 449	انتہائی
of thyreoid cartilage, 339	درقی غضروف کا
Laryngotomy, 328	حنجرہ شگافی
Larynx, 322	حنجرہ
aperture, superior, **291**, 322, 323	روزن۔ فوقانی
cartilages, 338	غضاریف
closure, 345	بند ہونا
conus, elasticus, 127, 328, **330,** 333, 334	مخروط مرن (لحك دار)
mucous membrane, 328	غشائے مخاطی

Infundibulum of brain, 106, **120**, 355, 368, 390, 450	قمع دماغ کا
of nose, 312	ناک کا
Inion, 359	قفا ئینہ
Insula, 362, 373, **417**, 461, 468	جزیرہ
opercula, 401	کے طباقات
Intumescentiae of spinal medulla, 85	تفخمات ۔ نخاع شوکی کے
Iris, 536, 538, 539, 540	قزحیہ
Isthmus, of fauces, 278, **281**, 290	تنگنائے ۔ حلقوم کی
of gyrus fornicatus,, 367, **414**	قبوی تزریدکی
naso-pharyngeal, 290, 291	انفی بلعومی
rhombencephali, 490	دماغ المعیّن کی
of thyreoid gland, 126, **229**	درقی غدہ کی
of tuba auditiva, 299	سمعی انبوب کی
Joints—	مفاصل
arytenoid, 344	سبوچیہ
ary-corniculate, 343	سبوچی قرنچہ دار
atlanto-epistropheal, 272	فہقی محوری
movements, 277	کے حرکات
atlanto-occipital, 272, 274	فہقی قذالی
movements, 277	کے حرکات
crico-thyreoid, 338, 341	حلقئی درقی
of larynx, 338, 341, 344	حنجرہ کے
mandibular, 174	چانوی
nerves, 180, 181	کے اعصاب
occipito-atloid, 272, 274	قذالی فہقی
vertebral synchondroses, 269	فقری غضروفی

Hemisphere of cerebellum, 483	نیم کرہ - دمیغ کا
cerebral, 354, **396**	دماغی
borders, 360, 362, 397	کے کنارے
lobes, 404	کے لختے
structure, 399	ساخت
surface, inferior, 365, 397	سطح تحتانی
medial, 362, **396**, **419**	وسطانی
orbital, 365, **397**, **407**	محجری
supero-lateral, 361, **396**, **399**	فوقانی جانبی
tentorial, 365, **397**	خیمی
Hiatus semilunaris, 312	فرجہ نیم قمری
Hind-brain, 355, 357, **474**	پس دماغ
Hippocampus, 426, **436**	فرس البحر
Humor, aqueous, 536, **546**	رطوبت - مائی
Hyoid bone, 121	عظم لامی
Hypophysis cerebri, 106, **120**, 355, 368	زیرباله دماغ
nerve to, 241	کا عصب
Hypothalamus, 355, 449, 469	زیر عرشہ
Incisura. *See also* Notch	ثلمہ (نیز دیکھو کٹاؤ)
intertragica, 45	بین تیسی
tentorii, 357	خیمہ کا
thyreoidea, 339	درقی
tympanica, 514	طبلی
Incus, 516, **517**	سندان
Indusium griseum, 425, 426	طبقۂ رمادیہ

Gyri (*contd.*)—	تزاریدہ (بسلسلۂ سابق)
frontal, middle, 406	جبہی وسطی
superior, **406**, 422	فوقانی
fusiformis, 367, **414**, 416	مغزلی الشکل
of Heschl, 412	ہیشل کی
hippocampi, 367, 384, 389, **414**, 453, 454	فرس البحری
of insula, 417	جزیرہ کی
lingual, 365, 367, **414**, 416, **422**	لسانی
occipital, 415	قذالی
occipito-temporal. *See* G. fusiformis	قذالی صُدغی
orbital, 365, **408**	محجری
post-partietal, 411	پس جداری
praecuneus, 364, 422	پیش سفنی
rectus, 263, 365, **407**	مستقیم
rostral, 422	منقاری
subcallosus, 418, 426	زیر ثفنی
supracallosus, 425, 426	فوق ثفنی
supramarginal, 411	فوق حاشیئی
temporal, inferior, 262, 368, **412**, 414	صدغی - تحتانی
middle, 362, 412	وسطی
superior, 362, 412	فوقانی
transverse, 412	مستعرض
Habenula, 355, **447**	عنانچہ
Hamulus, pterygoid, felt in mouth, 281	خطیفہ - جنبحی جو منہ میں محسوس ہوتا ہے
Helicotrema, 530	گوش پیچی سوراخ
Helix, 44	گوش پیچہ

Glands (*contd.*)—	غدد (بسلسلۂ سابق)
submaxillary, 123, 129, **188**, 205	زیر فکی
deep part, **194**, 195	کا عمیق حصہ
duct, 194	کی قنات
opening in mouth, 280	کا فتحہ منہ میں
tarsal, 3, **24**	غضروف الجفنی
thyreoid, 134, 149, **227**	درقی
isthmus, 126, **229**	کی تنگنائے
middle lobe, 129, 322	کا وسطی لختہ
Globus pallidus, 460, 468	کرّہ شاحِب
Glomus caroticum, **149**, 226	قنبلۂ سُباتی
Granulations, arachnoid, **100**, 103, 104, 374	اریکات عنکبیتی
Gullet. *See* Œsophagus	مری
Gums, 279	مسوڑے
Gyri—	تزاریدِ
surface marking, 503	سطحی ترسیم
angular, 411	زاویئی
annectant, 403, 410	ملحق
central, anterior, 359, 361, **405**	مرکزی - مقدم
posterior, 359, 361, 410	مؤخر
cinguli, 363, 418	نطاقی
cuneus, 365, **422**	سفنہ
cunei, 420	سفنی
cuneo-lingual, 420	سَفنی لسانی
fornicatus, 414	قبوی
frontal, 361	جبہی
inferior, 406	تحتانی

Ganglia (*contd.*)—
spiral, 530
submaxillary, 195
superius of glosso-pharyngeal, 220
thoracic, first, 227
Genu of corpus callosum, 362, **425**
of internal capsule, 468, **471**
Gingivae. *See* Gums
Glabella, 2
Glands—
apical, of tongue, 351
buccal, 279
carotid. *See* Glomus caroticum
labial, 22, **278**
lacrimal, **27**, 245, **247**
lymph. *See* **Lymph glands**
molar, 20, **21**, **279**
nasal, 305, 315
of Nuhn, 351
palatine, 294, 320
parotid, 13, 20, 35, 40, 130, **161**
accessory, 14, 164
duct, 14, **164**, 279
pterygoid lobe, 166
pharyngeal, 287
sublingual, 194
ducts, 195
opening in mouth, 290

عقد ے (بسلسلۂ سابق)
مرغولی
زیر فکی
فوقانی ۔ لسانی بلعومی کا
صدری ۔ پہلے
رکبہ جسم ثفنی کا
داخلی کیسہ کا
لِثات دیکھو مسوڑے
مقطب
غدد
راسی ۔ زبان کے
خدی
سباتی (دیکھو قنبلۂ سباتی)
شفوی
دمعی
لمفی دیکھو لمفی غدد
طاحنی
انفی
نُون کے
حنکی
نکفی
معین
کی قنات
کا جنیحی لختہ
بلعومی
زیرلسانی
کی قنوات
کا فتحہ منہ میں

Fovea centralis, 543	نقرۂ مرکزی
inferior, 492	تحتانی
superior, 492	فوقانی
Frenulum labii, 22, 278	لجیمۂ شفوی
linguae, 194, 280	قیدا للسان
veli, 452	لجیمۂ مقنع
Funiculus. *See also* **Fasciculus**	رسنك نیز دیکھو حزیمہ
of Rolando, 481	رولینڈو کا
separans, 492	فاصل
of spinal medulla, 95	شوکی نخاع کا
Galea aponeurotica, 6, 8, 43, 45, **50**	خود وتر عریضی
Ganglia—	عُقد ے
basal, in horizontal section, 460	قاعدی۔ افقی تراش میں
in vertical section, 462	انتصابی تراش میں
cervical, inferior, 54, 225, **227**	عنقی۔ تحتانی
middle, 54, **226**	وسطی
superior, 142, 222, 224, **225**	فوقانی
ciliary, 250, **252**	هدبی
roots, 241, 251, 252, 258	کی جڑیں
geniculate, 226, 242, 524	رُکبی
jugular, 221	وداجی
nodosum, 221	گرہ دار
otic, 179, 181, 182, **199**, 220	آذنی
petrosum, 220	حجری
semilunar, 109, 234, **237**, 241, 299	نیم قمری
spheno-palatine, 317, **318**	وتدی حنکی
roots, 302, 320	کی جڑیں
spinal, 86, **88**	شوکی

Foramen caecum of medulla, 475	سوراخ اعور۔ نخاع مستطیل کا
of tongue, 347, 348	زبان کا
infra-orbital, 3	زیر محجری
interventricular, 355, **429**, 444, 447, 450	بین بطینی
mental, 3	ذقنی
Forceps major, 426, 435	کُلاب کبیر
minor, 426, 460	صغیر
Formatio reticularis of medulla, 497, 500	ساخت مشبک۔ نخاع مستطیل کی
of mid-brain, 457	وسطی دماغ کی
Fornix of brain, 362, **441**	قبوہ۔ دماغ کا
body, 431, 433, **441**	اسکا جسم
columns, **442**, 449, 464	اس کے عمود
crura, 442	اس کی ساقیں
of conjunctiva, 5, 26, 27	ملتحمہ کا
Fossae—	حفرات
canine, 21	نابی
cranial, middle, 234	جمجمی۔ وسطی
hyaloid, 543	زجاجیہ
interpeduncular, 356, 368, **390**	بین ساقچی
lateralis, **417**, 461	جانبی
rhomboid, 491	معین نما
scaphoid, of auricle, 44	سفینہ نما۔ اذین کا
supra-clavicular, 31	فوق ترقوی
supra-tonsillar, 291	فوق لوزی
temporal, 2	صدغی
triangularis, of auricle, 44	مثلث۔ اذین کا

Fissure. (*contd.*)—	شقاق (بسلسلۂ سابق)
interlobar, 400	بین لختی
lateral, 400	جانبی
stem, 365, 397, **400**	کا تنا
anterior rami, **401**, 406	کے مقدم فروع
posterior ramus, 360, **401**, 407, 411	کی موخر فرع
longitudinal, 368, 396, **398**	طولی
of medulla oblongata, 475	نخاع مستطیل کا
of medulla spinalis, 92	نخاع شوکی کا
oral, 277	فمی
orbital, superior, 256	محجری - فوقانی
palpebral, 3	جفنی
parieto-occipital, 363, **419**	جداری قذالی
lateral, 359, **403**	جانبی
prima, **407**	اوّلی
rhinal, 267, 413	انفی
transverse, great, 438, **444**	مستعرض - عظیم
Flocculus, **487**, **490**	ندفہ
Folds. *See also* **Plicae**	شکنیں - نیز دیکھو ثنیات
ary-epiglottic, 291, 292, 323, 324, 339	سبوچی برمزماری
glosso-epiglottic, **324**, 339, 347	لسانی برمزماری
malleolar, 509, 515	کعبیتی
pharyngo-epiglottic, **324**, 339	بلعومی برمزماری
salpingo-pharyngeal, 289	انبوبی بلعومی
ventricular, 322, **325**	بطینی
vocal, 322, **325**	صوتی
movements, 345	کے حرکات
Folium vermis, 484, 486, **487**	برگیہ دودیہ

Fasciculus, (*contd.*)—	حزیمہ (بسلسلۂ سابق)
rubro-spinal, 500	احمر نخاعی
solitarius, 501	متوحد
spino-cerebellar, dorsal, 97, 479, 482, 500	نخاعی دمیغی ظہری
ventral, 500	بطنی
spino-thalamic, 495, 498, 500	نخاعی عرشی
tecto-spinal, 500	سقفی نخاعی
temporo-pontine, 456	صدغی جسری
thalamo-olivary, 500	عرشی زیتونی
uncinatus, 470	خطافی
Fasciola cinerea, 426, 440	رداے رمادی
Fauces, isthmus of, 278, **281**, 290	حلقوم کی تنگنائے
Fenestra cochleae, 513, 514	نافذہ حلزونی
vestibuli, 513, 527	دھلیزی
Fibres, arcuate, external, 482, 497	ریشے محرابی-بیرونی
fronto-pontine, 456, 472	جبھی جسری
olivo-cerebellar, 482	زیتونی دمیغی
temporo-pontine, 456	صدغی جسری
Fibro-cartilage, intervertebral, 270, 271	لیفی غضروف بین فقری
Fila radicularia of spinal nerves, 86, 93, 96	خیوط اصلیتی نخاعی اعصاب کے
Filum terminale, 81, 84, **85**	خیط انتہائی
Fimbria, **436**, 442	جھالر
Fissure. *See also* **Sulcus**	شقاق - نیز دیکھو تجویف
calcarine, 363, 364, 367, 384, 413, 415, **420**, 435	ظفری
chorioidal, 367, 413, **437**, 445	مشیمیتی
collateral, 367, **413**, 416, 439	مجانبی

Fascia (*contd.*) —	ردا (بسلسلۂ سابق)
lumbo-dorsal, 59, **60**, 63, 71	قطنی ظہری
of neck, **deep,** 34, 122, 135	گردن کی۔عمیق
pretracheal, **126**, 135, 137, 227	پیش قصبی
prevertebral, 37, 39, 136, **137**, 227	پیش فقری
superficial, 32, 121	سطحی
palpebral, 24	جفنی
parotid, 13, 136	نکفی
perinephric, 62	گردکلوی
pharyngo-basilar, 286	بلعومی قاعدی
of scalp, superficial, 43	جلدالراس کی سطحی
Sibson's 153, 160	سبسن کی
temporal, 14, **167**	صُدغی
Fasciculus. *See also* Bundle	حُزیمہ (نیز دیکھو بنڈل)
bulbo-spinal, 500	بصلی نخاعی
cerebro-spinal, anterior, 97, 477	دماغی نخاعی ۔ مقدم
lateral, 97, 477, 499	جانبی
circum-olivary, 482	گرد زیتونی
cuneatus, 97, 480	فانہ نما
fronto-pontine, 456, 472	جبہی جسری
gracilis, 97, 480	رشیقی
longitudinal, medial, 457, 500, 502	طولی وسطانی
superior, 471	فوقانی
mamillo-thalamic, **442**, 464, 469	حُلمی عرشی
occipito-frontal, 467	قذالی جبہی
olivo-cerebellar, 482	زیتونی دمیغی

Emissaria. *See* **Veins**, emissary	وسیطات ۔ دیکھو وسیط وریدیں
Encephalon. *See* Brain	مُخ
Endolymph, 506, 527	لمفِ داخلی
Enlargements of spinal medulla, 85	کلانیاں ۔ نخاع شوکی کی
Ependyma, 429	بُر غلیفه
Epicranius, 43	عضله فوق الجمجمیه
Epiglottis, 291, 323, **324**	مکبّی (برمزدار)
cartilage, 338	کا غضروف
ligaments, 339	کے رباطات
nerves, 337, 353	کے اعصاب
during swallowing, 345	نگلنے کے دوران میں
tubercle, 324	کا درنه
Epithalamus, 355	بر عرشه
Equator of eyeball, 532	خط استوا ۔ کرۂ چشم کا
Excavatio papillae opticae, 542	اکتہاف حُلیمه بصری
Eyeball, 531	مقله ۔ کره چشم
Eyebrows, 3	ابرو (بھویں)
Eye "kernel," 543	آنکه کا "گودا"
Eyelashes, 3	مژگان (پلك)
Eyelids, 3, **23**	اجفان (جفن واحد)
vessels and nerves, 26	عروق اور اعصاب
Face, 2	چهره
Falx cerebelli, 112, 113	منجل دُمیغ
cerebri, 104, **424**	منجل الدماغ
Fascia, bucco-pharyngeal, 20, **279**, 283	ردا ۔ خدی بلعومی
bulbi, 259	بصلی
dentata hippocampi, 414, 426, 437, 440	مسنن فرس البحری

Ducts; Ductus—	قناتیں ۔ قنات
cochleae, 530, 531	حلزونی
endolymphaticus, 531	داخلی لمفی
lacrimal, 4, 27, 29	دمعی
of lacrimal gland, 247	دمعی غدہ کی
lymphatic, right, 144, **159**	لمفی ۔ دائیں
naso-lacrimal, 29	انفی دمعی
opening in nose, 314	کا فتحہ ناک میں
parotid, 14, **164**, 279	نکفی
semicircular, 531	نیم دائری
sublingual, 195	تحت اللسانی
opening in mouth, 280	کا فتحہ منہ میں
sub-maxillary, 194	زیر فکی
opening in mouth, 280	کا فتحہ منہ میں
thoracic, 144, 147, 149, **157**, 216, 221	صدری
thyreo-glossal, 129	درقی لسانی
Dura mater of skull, **99**, 273	ام جافیہ کھوپری کی
on base of skull, 144	کھوپری کے قاعدہ پر کی
spinal, **80**, 84	شوکی
Ear, external, 44, 505, **506**	کان ۔ بیرونی
internal, 506, 527	اندرونی
middle, 506, **510**	وسطی
Emboli, 385	سدادت
Eminence, collateral, 439	فراز ۔ مجانبی
frontal, 2	جبھی
Eminentia medialis, 491	فراز وسطانی

Dissections of Neck (*contd.*)—	تقطیعات گردن کی (بسلسلۂ سابق)
stylo-pharyngeus, 208	ابری بلعومی عضلہ کی
submaxillary region, 183, 187, 190, 197	زیر فکی خطہ کی
suboccipital triangle, 74, 75	زیر قذالی مثلث کی
suprasternal space, 122	فوق قصی فضا کی
sympathetic trunk, 224	مشارکی تنے کی
Dissections of Pharynx and Larynx—	تقطیعات بلعوم اور حنجرہ کی
to remove pharynx from vertebral column, 262	عمود فقری سے بلعوم کو جدا کرنے کیلئے
walls of pharynx, 283	بلعومی دیواروں کی
constrictor superior, 285	عضلہ مضیق فوقانی کی
stylo-pharyngeus, 208	ابری بلعومی عضلہ کی
to open pharynx, 287	بلعوم کو کھولنے کے لئے
soft palate, 294	نرم تالو کی
levator veli palatini, 295	رافع مقنع حنك کی
palatine nerves, 319	حنکی اعصاب کی
pharyngeal and pterygoid canals, 320	بلعومی اور جنیحی کنالوں کی
larynx, exterior, 328	حنجرہ کی - بیرونی
back, 330	پشت کی
interior, 333, 334, 336	اندرون کی
vessels and nerves, 336	عروق اور اعصاب کی
cartilages, 338	عضاریف کی
Divisions of brachial plexus, 52	انقسامات عضدی ضفیرہ کے

Dissections of Neck (*contd.*)—	تقطیعات گردن کی (بسلسلۂ سابق)
to expose arteries of sternomastoid, 124	قصی حلمی عضلہ کی شریانوں کو منکشف کرنیکے لئے
brachial plexus, 51	عضدی ضفیرہ کیلئے
vertebral artery, second part, 266	فقری شریان کے دوسرے حصہ کے لئے
internal carotid artery and cerebral nerves, 211	داخلی سباتی شریان اور دماغی اعصاب کی
joints of neck, 269	گردن کے مفاصل کی
ligamentum nuchae, 67	قفائی رباط کی
middle line of neck, 126	گردن کے وسطی خط کی
muscular triangle, 134	عضلی مثلث کی
nerves in back of neck, 67	پشتِ گردن کے اعصاب کی
to open internal jugular vein, 217	داخلی وداجی ورید کو کھولنے کے لئے
posterior triangle, 32, 34, 36	مؤخر مثلث کی
rectus lateralis, 233	عضلہ مستقیمہ جانبیہ کی
to remove head and neck from trunk, 233	دھڑ سے سر اور گردن کو جدا کرنیکے لئے
root of neck, 147	گردن کی جڑ کی
sterno-clavicular joint, 51	قصی ترقوی مفصل کی
structures under sterno-mastoid, 138	قصی حلمی عضلہ کے تحت کی ساختوں کی

Dissections of Head and Face (*contd.*)—	تقطیعات سر اور چہرہ کی (بسلسلۂ سابق)
pharyngeal canal, 320	بلعومی کنال کی
pterygoid canal, 320	جنیحی کنال کی
to remove falx cerebri, 109	منجل الدماغ کو علیحدہ کرنے کیلئے
parotid gland, 164	غدہ نکفیہ کو
skull cap, 98	کاسہ سر کو
tentorium, 110	خیمہ کو
scalp, 43, 47, 51	جلد الراس (چاندلی) کی
scalp and face, 5	جلد الراس اور چہرہ کی
soft palate, 294	نرم تالو (حنك الرخو) کی
spheno-palatine ganglion, 317	وتدی حنکی عقدہ کی
temporal fascia, 98	صدغی ردا کی
muscle, 168	عضلہ کی
region, 47	خطہ کی
tongue, 350	زبان کی
trigeminal nerve, 238	ثلاثی توامی عصب کی
zygomatic nerve, 261	وجنی عصب کی
Dissections of Neck—	تقطیعات گردن کی
anterior triangle, 121, 129	مثلث مقدم کی
ascending pharyngeal artery, 210	صعودی بلعومی شریان کی
atlanto-occipital ligaments, 274, 275, 276	فقہی قذالی رباطات کی
cervical plexus, 140	عنقی ضفیرہ کی
deep fascia, 122	ردائے عمیق کی
to divide head and neck, 262	سر اور گردن کو جدا کرنے کے لئے

Dissections of Head and Face (*contd.*)—	تقطیعات سراور چہرہ کی (بسلسلۂ سابق)
infra-temporal region, 169, 177	زیر صدغی خطہ کی
levator veli palatini, 295	رافع مقنع حنك کی
lips, 22	لبوں کی
mastoid air cells, 521	حلمی ہوائی خلایہ کی
maxillary nerve, 300	فکی عصب کی
middle cranial fossa, 234	وسطی جمجمی حفرہ کی
nasal nerves, 316	انفی اعصاب کی
septum, 307, 308	فاصل کی
nose, external, 29	ناك کی بیرونی
occipital artery, 65	قذالی شریان کی
to open cavernous sinus, 109	کہفکی جوف کو کھولنے کے لئے
dura mater, 102	اُم جافیہ کے لئے
mandibular canal, 182	چانوی کنال کے لئے
maxillary sinus, 313	فکی جوف کے لئے
nose, 304	ناك کے لئے
orbit, 242	محجر کے لئے
to open sphenoidal sinus, 120	وتدی جوف کھولنے کے لئے
sigmoid sinus, 113,	سینی جوف کے لئے
superior sagittal sinus, 103	فوقانی سہمی جوف کے لئے
opening of naso-lacrimal duct, 314	انفی دمعی قنات کے فتحہ کی
orbit, 243, 250	محجر کی
orbital muscles, 256	محجری عضلات کی
palatine nerves, 319	حنکی اعصاب کی

Dissections of Ear and Eye (*contd.*)—	تقطیعات کان اور آنکھ کی (بسلسلۂ سابق)
internal ear, 527	اندرونی آذن کی
middle ear, 506, 509, 521	وسطی آذن کی
ciliary processes, 538	ھدبی زوائد کی
eyeball, 532, 533, 538, 541, 542, 545, 546	مقلہ یا کرہ چشم کی
fascia bulbi, 248, 260	ردائے بصلی کی
to inflate eyeball, 248	مقلہ کی تنفیخ کے لئے
lens, 545, 546	عدسہ کی
retina, 541	شبکیہ کی
vitreous body, 543	زجاجی جسم کی
Dissections of Head and Face—	تقطیعات سر اور چہرہ کی
carotid canal, 299	سباتی کنال کی
to divide head and neck, 262	سر اور گردن جدا کرنے کے لئے
to disarticulate mandible, 177	چانہ کی تفصیل مفصل کے لئے
eyelids, 23	اجفان کی
to expose falx cerebri, 104	منجل الدماغ کو منکشف کرنے کیلئے
face, 14	چہرہ کی
deep, 20	عمیق
face and scalp, 5	چہرہ اور چاندلی کی
facial nerve in temporal bone, 523	وجھی عصب کی صدغی ھڈی میں
fascia bulbi, 248, 260	ردائے بصلی کی
to inflate eyeball, 248	کرہ چشم کی تنفیخ کے لئے

Dissections of Brain (*contd.*)—	تقطیعات دماغ کی (بسلسلۂ سابق)
to expose fornix, 440	تکشف قبوہ کا
mid-brain, 451	درمیانی دماغ کا
tela chorioidea, 443	مشیمیتی منسوجہ کا
lemniscus, 494, 496	لفہ کی
lentiform nucleus, 470	عدسہ شکل نواۃ کی
olfactory striae, 418	اضلاع شمی کی
pyramid, 482	ہرم کی
to remove arachnoid and pia mater, 389	علیحدگی عنکبوتیہ و ام حنونہ کے لئے
brain, 105,	دماغ کے لئے
alternative method, 115	دوسرا طریقہ
hind-brain, 110	دماغ موخر کے لئے
opercula, 435	طباقات کے لئے
tela chorioidea, 445	منسوجۂ مشیمیتی کے لئے
temporal and occipital lobes, 439	لختہائے صدغی وقذالی کے لئے
septum pellucidum, 431	فاصل شفاف کی
ventricle, fourth, 491	بطین چہارم کی
lateral, 426	جانبی کی
Dissections of Ear and Eye—	تقطیعات کان اور آنکھ کی
auricle, 45	آذین کی

Dissections of Back, 55, 58, 59, 63, 64	تقطیعات پشت کی
arachnoidea spinalis, 83	شوکی عنکبوتیہ کی
dura mater spinalis, 80, 82	شوکی ام جافہ کی
to expose kidney, 62	گردہ کے تکشف کے لئے
quadratus lumborum, 62	عضلۂ مربعہ قطنیہ کے تکشف کے لئے
intertransversales, 72	بین شوکی عضلات کی
intertransversales, 72	بین مستعرضی عضلات کی
lumbo-dorsal fascia, 61, 62	قطنی ظہری ردا کی
multifidus, 72	عضلۂ متعدد الحصص کی
semispinalis capitis, 66	عضلۂ شوکیہ نصفیہ راسیہ کی
dorsi, 71	ظہریہ کی
spinal medulla, 90	شوکی نخاع کی
spinal nerve roots, 88	شوکی اعصاب کی جڑوں کی
vertebral canal, 78	فقری کنال کی
Dissections of Brain—	تقطیعات دماغ کی
basal ganglia, 458	قاعدی عقدوں کی
brachia conjunctiva, 496	موصل اعضاد کی
cerebellum, 488	دمیغ کی
cisterns, 373	برکہ جات کی
corpus callosum, 418	جسم ثفنی کی
dentate nucleus, 493	نوات مسنن کی
to divide brain, 398	دماغ کی تقسیم کے لئے

Corpus (*contd.*)—	جسم (بسلسلہ سابق)
quadrigeminum inferius, 356, 446, 451, 483, 484, 496	رباعیہ توامیہ تحتانی
superius, 356, 446, 451	فوقانی
striatum, 391, 463, **467**	مخطط
trapezoideum, 496, 502	منحرف نما
Crista vestibuli, 528	عرف دھلیزی
Crura of fornix, 442	قبوہ کے ساقچے
Crus commune, 528	مشترک ساقچہ
Crypts of tonsil, 297	طاقہ جات لوزہ کے
Culmen cerebelli, 486	قمہ دمیغی
Cuneus, 365, **422**	فانیہ
Cupola cochleae, 529	فنجان حلزونہ
Cushion, levator, 298	مسند رافعی (مسند عضلہ رافعہ)
Declive cerebelli, 484, 486	حدور دمیغی
Decussation, interolivary, 496, 498	تصالب - بین زیتونی
of lemnisci, 496, 498	لفّات کا
of pyramids, 475, 477	اھرام کا
sensory, 496, 498	حسی
Deglutition. See Swallowing	بلع (دیکھو نگلنا)
Diaphragma oris, 190	حاجز فمی
sellae, 107	سرجی
Diencephalon, 395, **396**, 449	بین مخ
Disc, articular, of mandibular joint, 176	قرص - مفصلی - مفصل چانوی کا
optic, 542, 543	بصری

Commissure (*contd.*)—	ملتقہ (بسلسلۂ سابق)
of brain, Gudden's, 453	دماغ کا۔ گڈن کا
habenular, **447**, 448	عنانی
hippocampal, 442	فرس البحری
posterior, 448	مؤخر
of eyelids, 3	اجفان کا
of spinal medulla, 92, 93, 94	نخاع شوکی کا
Concha of ear, 44, 506	صدفہ کان کا
Conchae of nose, 310, 311	صدفات ناک کے
inferior, **312**, 317	تحتانی
middle, 311, **312**, 316, 317	وسطی
superior, 311	فوقانی
Confluens sinuum, 109, 113	اتصال اجواف
Conjunctiva, 4, 259, 536	ملتحمہ
fornix, 5, 26, 27	قبوہ (ازج)
Conus elasticus, 127, 328, **330**, 233, 334	مخروط مرن (لحک دار)
medullaris, 84, 85	نخاعی
Convolution. *See* **Gyrus**	تلفیف ۔ دیکھو تزید
Cord, spinal. *See* Medulla Spinalis	حبل شوکی۔ دیکھو حبل شوکی
Cords of brachial plexus, 52	احبال ۔ عضدی ضفیرہ کے
Cornea, 3, 532, 535, 540	قرنیہ
Corona ciliaris, 538, **539**	اکلیل ھدبی
radiata, 464, 465, 471	مشعّع
Corpus. *See also* **Body**	جسم
adiposum buccae, 15, 21	شحمی خدی
callosum, 105, 354, 362, **424**, 432	ثفنیہ
splenium, 444, 451	عصابیہ
mamillare, 355, 368, **390**, **442**, 448, 469	حلمی

مشیمیہ - مقلہ کا	Chorioidea of eyeball, **536**, 538, 539
ھدبات (اھداب)	Cilia, 3
نطاق (پٹہ)	Cingulum, 419
دائرۂ شریانی	Circulus arteriosus, 373, **380**
قزحی کبیر وصغیر	iridis major et minor, 541
لوزی	tonsillaris, 219
برکے - زیر عنکبوتی	**Cisterns**, subarachnoid, 371
دمیغی نخاعی	cerebello-medullaris, 371, 374, 493
تصالبی (تقاطعی)	chiasmatis, 373, 380
حفرہ جات جانبی کے	fossae lateralis, 373
بین سویقی	interpeduncularis, 108, 380
جسری	pontis, 372
دماغ کی ورید کبیر کا	venae magnae cerebri, 373
حاجزہ	Claustrum, 461, 468
نبوت	Clava, 480
ترقوہ	Clavicle, 31
حلزونہ - کان کا	Cochlea of ear, 299, **529**
اکمات درمیانی دماغ کے	Colliculi of mid-brain, 356, 446, **451**
تحتانی	inferior, 356, 446, 451, 483, 484, 496
فوقانی	superior, 356, 446, 451
وجہی اکمہ	Colliculus facialis, 492
قولون	Colon, 62
ستون - قبوہ کے	Columns of fornix, **442**, 449, 464
نخاع شوکی کے	of spinal medulla, 94
ملتقۂ دماغ - مقدم	**Commissure** of brain, anterior, 354, 362, **448**, 449, **468**, 471

Cavity, (*contd.*)—	کہفہ (بسلسلہ سابق)
subarachnoid, of brain, 370	زیر عنکبوتیہ - دماغ کا
spinal, 82	شوکی
subdural, cranial, 103	زیر جافی - جمجمی
spinal, 82	شوکی (نخاعی)
tympanic, 299, 506, **510**	طبلی
mucous membrane, 517	کی مخاطی غشا
Cavum Meckelii, 237	کہفہ میکل کا
Cells, ethmoidal, 310	خلایا - مصفاتی
anterior, 312	مقدم
middle, 313	وسطی
posterior, 312	موخر
nerves of, 251, 381	کے اعصاب
mastoid, 516, 517	حلمیہ کے
nerves of, 220	کے اعصاب
Centrum ovale, 423	مرکز بیضوی
semi-ovale, 418	نیم بیضوی
Cerebellum, 108, 357, 369, **483**	دمیغ
lobes, 485	کے لختے
Cerebrum, 396. *See also* **Hemisphere**	دماغ (نیز دیکھو نیم کرہ)
Chambers of eyeball, 536, 540, 545, **546**	کوشک مقلہ کے
Cheek bone, 2	رخسارے کی ہڈی
Cheeks, 279	رخسارے
Chiasma, optic, 362, **368,** 376, 380, 390, 449	تقاطع یا تصالب - بصری
Choanae, **289**, 308	قیفہ جات
Chorda tympani. *See under* **Nerve**	حبل طبلی (اعصاب میں دیکھو)
Chordae Willisii, 103	احبال ولس

Capsule, (*contd.*)—	کیسہ (بسلسلہ سابق)
of thyreoid gland, 227	درقی غدہ کا
of tonsil, 297	لوزہ کا
Cartilage, arytenoid, 291, 292, 324, **343**	غضروف - سبوچی
auricular, 46	آذینی
corniculate, 324, 343	قرنچہ دار
cricoid, 291, **342**	حلقئی
cuneiform, 323, 324, **345**	فانہ شکل
of epiglottis, 338	مکبی کا
of larynx, 338	حنجرہ کا
of nose, alar, 30	ناک کا - جناحی
lateral, 30, 306	جانبی
lesser, 31	صغیر
septal, 306	فاصلی
sesamoid, of vocal ligament, 336	سمسمانی - صوتی رباط کا
of thyreo-hyoid ligament, 329	درقی لامی رباط کا
thyreoid, 339	درقی
superior horn, 121	کا فوقانی قرن
triticea, 329	قمحی (گندم نما)
Caruncula lacrimalis, 5	لحیمہ دمعی
Catheter, Eustachian, 289	قاثاطیر - یوسٹا کی
Cauda equina, 80, 82, **87**	ذنب الفرس
fasciae dentatae, 440	الرداء مسنن
Cavity, epidural, 80	کہفہ - فوق جافی
of mouth, 278	دھن کا
of nose, 282, 293, **304**, **308**	ناک کا
of septum pellucidum, 440, **441**	فاصلِ شفیف کا

Bundle. *See also* **Fasciculus**	بنڈل (نیز دیکھو حزیمہ)
ciliary, 8	ھدبی
Bursa, hyoid, 127, 329	درجك - لامی
pharyngeal, 290	بلعومی
of tensor palati, 296	ناشرۃ الحنك کی
Buttresses of central sulcus, 403, 406	پشتے - مرکزی تجویف کے
Calamus scriptorius, 491	قلم الکتابت
Calcar avis, 435	خار مرغ (ظفر الطیر)
Canaliculus chordae tympani, 526	قناۃ حبل طبلی
aperture, 512, 526	کاروزن
Canals—	قنالیں
central, of medulla oblongata, 472	مرکزی - نخاع مستطیل کی
of spinal medulla, 85	نخاع شوکی کی
cervico-axillary, 52	عنقی بغلی
facial, 512, 513, 517, 523	وجہی
hyaloid, 544	زجاجیہ
mandibular, 182	چانوی
of modiolus, 530	محور حلزونہ کی
reuniens, 531	بازاتصالی
semicircular, 527, 528	نیم دائری
lateral, 516	جانبی
spiral, 530	مرغولی
Capsule, external, 460, 464, 468, 469, **474**	کیسہ - خارجی
internal, 446, 460, 464, 465, 467, 468, 470, **471**	داخلی
of lens, 544, 546	عدسہ کا

Basis pedunculi, 108, 446, **454**, **456**, 464, 465, 471	ساقچہ کا قاعدہ
Body. *See also* **Corpus**	جسم
ciliary, 536, **537**, 540	ھدبی
geniculate, lateral, 448, 455	رکبی-جانبی
medial, **452**, 496	وسطانی
hypothalamic, 466	زیر عرشی
pineal, 355, 445, **448**, 452	صنوبری
restiform, 382, 479, **481**, 489, 490, 492, 493	حبل نما
vitreous, 540, **543**	زجاجی
Brachia conjunctiva, 457, 483, 484, **489**, 490, 492, 494, 496, 502	اعضادِموصل
of corpora quadrigemina, **452**, **453**, 496	اجسام رباعیہ توامیہ کے
Brachium pontis, 482, 485, **488**, 490, 502	عضد جسر
Brain, 353. *See also* **Hemisphere**	دماغ
base, 389	کا قاعدہ
removal, 98, 105	کو نکالنا
alternative method, 115	دوسرا طریقہ
surface marking, 503	کی سطحی ترسیم
Buccae. *See* Cheeks	خدین (رخسار)
Bulb of internal jugular vein, **213**, 221, 511	بصلہ داخلی وداجی ورید کا
olfactory, 105, 316, 365, **417**	شمی
of posterior cornu, 435	موخر قرن کا
Bulbus oculi, 531	کرۂ چشم (مقلہ)
Bulla ethmoidalis, 312	مصفاتی حباب

Arteries, (*contd.*)—	شرائین (بسلسلہ سابق)
transverse scapular, 38, 59, 156	مستعرض کتفی
on scalenus anterior, 123, 141, 144, **156**, 216	عضلہ مختلف الاضلاع مقدم پر
behind clavicle, 34, 37, 38, 39	ترقوہ کے پیچھے
at scapula, 59	کتف پر
unusual origin, 154	غیر معمولی مبدا
of tuba auditiva, 210	انبوبۂ سمعی کی
tympanic, 173, **178**	طبلی
vertebral, 78, 154, 266, 382	فقری
first part, 148, **154**, 227, 267	پہلا حصہ
second part, 69, 267, **268**	دوسرا حصہ
third part, 76, **78**, 267, **268**, 273	تیسرا حصہ
fourth part, 110, 117, **268**, 372, 379, **382**	چوتھا حصہ
branches, 382	شاخیں
zygomatico-orbital, 208	وجنی محجری
Articulation. *See* **Joint**	مفصل
Atrium meatus medii, 310	اطاق منفذِ وسطی
Attic, 367	علیّہ
Auricle, **44**, 505	اذَین
Axis of eyeball, 532	محور۔مقلہ کا
Band, furrowed, 488	بند۔ بخوہ دار
Base of brain, 389	قاعدہ دماغ کا

Arteries, (*contd.*)—	شرائین (بسلسلہ سابق)
submental, 188, **205**	زیر ذقنی
supra-orbital, 6, 47, 48, 255	فوق محجری
temporal, deep, 170, **174**	صدغی - عمیق
middle, 168, 170, 208	وسطی
superficial, 14, 47, 48, 56, **208**	سطحی
temporal, of brain, 385, 388	صدغی - دماغ کی
thyreo-cervical, **154**, 217	درقی عنقی
thyreoid, inferior, 147, **154**, 226, 229	درقی تحتانی
superior, 131, 149, **202**, 229	فوقانی
thyreoidea ima, 127, 229	درقی اسفل
of tongue, 131, **197**, 203	زبان کی
deep, 353	عمیق
of tonsil, 298	لوزہ کی
tonsillar, of external maxillary, 205	لوزی - خارجی فکی کی
of ascending palatine, 210	صعودی حنکی کی
of descending palatine, 297	نزولی حنکی کی
of small palatine, 321	صغیر حنکی کی
of ascending pharyngeal, 210	صعودی بلعومی کی
of trachea, 155	قصبہ کی
transverse cervical, 36, 156	مستعرض عنقی
on scalenus anterior, 141, 144, **156**, 216	عضلۂ مختلف الاضلاع مقدم پر
in posterior triangle, 34, 36, 37, 38, 41	موخر مثلث میں
ascending branch, 58	صعودی شاخ
descending branch, 233	نزولی شاخ
unusal origin, 154	کا غیر معمولی مبدا

Arteries, *(contd.)*—	شرائین (بسلسلہ سابق)
scapular, transverse, 38, 59, 156	کتفی مستعرض
on scalenus anterior, 123, 141, 144, **156**, 216	عضلۂ مختلف الاضلاع مقدم پر
behind clavicle, 34, 37, 38, 39	ترقوہ کے پیچھے
at scapula, 59	عظم الکتف پر
unusual origin, 154	غیر معمولی مبدا
septal, nasal, 18, 307, 308, 321	فاصلی - انفی
spheno-palatine, 317, **321**	وتدی حنکی
spinal, 79, **90**	شوکی
of ascending cervical, 155	صعودی عنقی کی
of vertebral, 268, 382	فقری کی
sterno-mastoid, of occipital, 124, 130, 133, **207**, 211, 213, 215	قذالی کی قصی حلمی
of superior thyreoid, 124, 133, 148, **203**, 216	فوقانی درقی کی
of transverse scapular, 125	مستعرض کتفی کی
stylo-mastoid, 178, **207**	ابری حلمی
subclavian, 41, 151, 153	زیر ترقوی
branches, 153	شاخیں
first part, 140, 144, 147, **151**, 226, 227	پہلا حصہ
second part, 151, **153**, 231, 232	دوسرا حصہ
third part, 31, 37, **41**, 52, 151, 233	تیسرا حصہ
sublingual, **198**, 205	زیر لسانی

Arteries, (*contd.*)—	شرائین (بسلسلہ سابق)
orbital, of brain, 387, 388	محجری۔ دماغ کی
of palate, 297	حنک کی
palatine, ascending, **205**, **210**, 296, 297	حنکی۔ صعودی
descending, 297, 317, **321**	نزولی
great, 321	کبیر
small, 321	صغیر
of ascending pharyngeal, 210, 297	صعودی بلعومی کی
palpebral, 26, 253	جفنی
parietal, of brain, 388	جداری۔ دماغ کی
parieto-occipital, 385	جداری قذالی
parieto-temporal, 388	جداری صُدغی
petrosal, of meningeal, 207	حجری۔ سحائی کی
superficial, 242	سطحی
pharyngeal, ascending, 131, 149, **210**, 213	بلعومی صعودی
of pharyngeal canal, 321	بلعومی قنال کی
of pharynx, 155, 210	بلعوم کی
to pons, 384	جَسر کو
profunda cervicis, **68**, 78, **156**, 268	عمیق عنقی
linguae, **198**, 353	لسانی
pterygoid, 173	جنیحی
of pterygoid canal, 320, 321	جَنیحی قنال کی
retinae centralis, 253, 543	مرکزی شبکیتی
sacral, lateral, 74	عجزی۔ جانبی
of scalp, 47, 56	چاندلی کی

Arteries, (*contd.*)—	شرائین (بسلسلہ سابق)
meningeal, of lacrimal, 118	سحائی۔دمعی کی
middle, **118, 178**	وسطی
below skull, 173, 177, **178**, 199	جمجمہ کے نیچے
within skull, 100, 108, 109, **118**, 242	جمجمہ کے اندر
surface marking, 503	سطحی ترسیم
of occipital, 66, 119, 207	قذالی کی
of vertebral, 119, 268	فقری کی
mental, 18, 206	ذقنی
mylo-hyoid, 129, 173, 189	چانی لامی
nasal, dorsal, 18, 255	انفی ظہری
lateral, 15, **18**	جانبی
of sphenopalatine, 321	وتدی حنکی کی
of nasal septum, 308	انفی فاصل کی
of nasal cavity, side wall, 317	انفی کہفہ کی۔ جانبی دیوار کی
occipital, **56, 65, 206**	قذالی
in side of neck, 131, 165, **206**	گردن کی جانب میں
in back of neck, 34, 36, 39, 63, **65**, 268	پشت گردن میں
in scalp, 48, **56**	چاندلی میں
descending branch, 66, **78**	نزولی شاخ
meningeal branches, 66, 119, 207	سحائی شاخیں
sterno-mastoid branches, 124, 130, 133, **207**, 211, 213, 215	قصی حلمی شاخیں
of oesophagus, 155,	مری کی
ophthalmic, 106, 118, 250, **252**	عینی

Arteries, (*contd.*)—	شرائین (بسلسلہ سابق)
infra-orbital, 15, 17, **303**	زیر محجری
intercostal, of aorta, posterior rami, 71	بین ضلعی۔ اورطہ کی موخر فروع
superior, 157	فوقانی
posterior rami, 71	موخر فروع
labial, inferior, 15, **18**, 206	شفوی۔ تحتانی
superior, 15, **18**	فوقانی
lacrimal, 245, **253**	دمعی
laryngeal, inferior, 155, 285, 330	حنجری ۔ تحتانی
in larynx, 337, 338	حنجرہ میں
superior, 132, **203**, 285, 329	فوقانی
in larynx, 337, 338	حنجرہ میں
lingual, 131, **197**, 203	لسانی
lumbar, dorsal rami, 71	قطنی ۔ ظہری فروع
mammary, internal, 156	پستانی ۔ داخلی
masseteric, 168, 170, **173**	ماساریقی
maxillary, external, **16, 204**	فکی ۔ خارجی
in neck, 123, 131, 188, 189, **204**, 298	گردن میں
in face, 7, 13, **16**, 21	چہرہ میں
maxillary, internal, **172**, 208, **320**	فکی ۔ داخلی
third part, 320	تیسرا حصہ
of medulla oblongata, 382, 383	نخاع مستطیل کی
meningeal, accessory, 119, **178**, 238, 242	سحائی ۔ معین
of ascending pharyngeal, 119, 210	صعودی بلعومی کی
of ethmoidal, 118, **255**	مصفاتی کی

Arteries, (*contd.*)—	شرائین (بسلسلہ سابق)
ciliary, posterior, 532, 535	ھدبی۔ موخر
short, 532, 537	قصیر
within eyeball, 541	مقلہ کے اندر
communicating, anterior, 374, 387	مرابط۔مقدم
posterior, 374, **385**	موخر
cortical, of anterior cerebral, 387	قشری۔ مقدم دماغی کی
of middle cerebral, 388	وسطی دماغی کی
of posterior cerebral, 385	موخر دماغی کی
costo-cervical, **156**, 160	ضلعی عنقی
crico-thyreoid, 127, 134, 203	حلقی درقی
dorsales linguae, 198	ظہری لسانی
dorsalis nasi, 18, 255	ظہری انفی
deep cervical, **68**, 78, **156**, 268	عمیق عنقی
of tongue, **198**, 353	لسانی
ethmoidal, 255, 317	مصفاتی
of eyelids, 26	اجفان کی
facial, transverse, 14, 17, 208	وجہی۔مستعرض
frontal, 6, 47, 48, 255	جبہی
frontal, of brain, 387, 388	جبہی۔دماغ کی
hyoid, of superior thyreoid, 202	لامی۔ فوقانی درقی کی
of hypophysis, 241	نخامیہ کی
incisor, 183	ثنیتی

Arteries, (*contd.*)—	شرائین (بسلسلہ سابق)
central of brain,	مرکزی دماغ کی
postero-median, 384	موخر وسطی
centralis retinae, 253, 543	مرکزی۔ شبکیتی
cerebellar, inferior, anterior, 384	دمیغی۔ تحتانی۔ مقدم
posterior, 374, 382	موخر
superior, 108, 384	فوقانی
cerebral, anterior, 373, **386**	دماغی۔ مقدم
middle, 373, 417, **387**	وسطی
posterior, 108, 374, **384**	موخر
cervical, ascending, 141, **151**, 216	عنقی۔ صعودی
deep, **68**, 78, **156**, 268	عمیق
cervical, transverse, 36, 156	عنقی۔ مستعرض
on scalenus anterior, 141, 144, **156**, 216	عضلہ مختلف الاضلاع مقدم پر
in posterior triangle, 34, 36, 37, 38, 41	موخر مثلث میں
ascending branch, 58	صعودی شاخ
descending branch, 233	نزولی شاخ
unusual origin, 154	غیر معمولی مبدا
chorioid, of internal carotid, 386	مشیمیتی۔داخلی سباتی کی
posterior, 385	موخر
ciliary, 254, 532	هدبی
anterior, 535	مقدم

Arteries, (*contd.*)—	شرائین (بسلسلہ سابق)
basal, of anterior cerebral, 387	قاعدی مقدم دماغی کی
of middle cerebral, 388	درمیانی دماغی کی
of posterior cerebral, 384	موخر دماغی کی
basilar, 108, 372, 379, **383**	قاعدی
of brain in pia, 375, 382	دماغ کی ۔اُم حنونہ میں
buccinator, 17, 170, 174	بوقی
bulbar, 382, **383**	بصلی
calcarine, 385	کلابی
carotid, common, 131, 134, **147**, 203, 227	سباتی ۔ مشترک
carotid, external, 200	سباتی ۔خارجی
in carotid triangle, 130, 131, 134, **200**, 213	سباتی مثلث میں
above triangle, 165, 166, 167, **200**, 213, 298	مثلث سے اوپر
carotid, internal, **211**, **239**, **299**	سباتی ۔ داخلی
in neck, 130, 131, 134, **211**, 298	گردن میں
in carotid canal, 299	سباتی قنال میں
in cranial cavity, 106, 117, **239**, 374, 379	جمجمی کہفہ میں
branches, 385	شاخیں
central, of brain, 381	مرکزی ۔ دماغ کی
of anterior cerebral, 387	مقدم دماغی کی
antero-lateral, 388	مقدم جانبی
antero-medial, 387	مقدم وسطانی
of middle cerebral, 388	وسطی دماغی کی
of posterior cerebral, 384	موخر دماغی کی
postero-lateral, 385	موخر جانبی

Area acustica of fourth ventricle, 492	رقبہ۔سمعی۔چوتھے بطین کا
acoustic, of cortex, 412	سمعی۔قشرہ کا
motor, 361, **403**, 406	حرکی
paradentate, 367, **414**	نرد مسنن
piriform, **367**, 414, 418, 469	ناشپاتی نما
postrema, 492	آخری
sensory, 361, **410**	حِسّی
for sight, 414, 415, **420**	بصارت کے لئے
for smell, 414	سونگھنے کے لئے
for speech, 406	تکلم کے لئے
striata, 414, 415, **420**	مخطط
Areolar tissue of scalp, 51	فضائی بافت چاندلی کی
Arteries—	شرائین
alveolar, inferior, **173**, 181	جوفیزی۔تحتانی
in mandible, 182	چانہ میں
superior, posterior, 174	فوقانی۔موخر
angular, 15, **16, 18**	زاویئی
auditory, internal, 112, 384	سمعی۔داخلی
auricular, anterior, 208	اذینی۔مقدم
deep, 173	عمیق
posterior, in neck, 164, **207**, 215	موخر۔گردن میں
in scalp, 47, **48**, 56	چاندلی میں
axillary, sheath of, 37	بغلی کا غلاف
of back of neck, 65, 68, 71	پشت گردن کی
of back of trunk, 71	دھڑ کی پشت کی
basal, of brain, 381	قاعدی۔دماغ کی

Antrum, tympanic, 516	مغارہ - طبلی
Apertura tympanica canaliculi chordae, 512 526	طبلی روزن قناۃ حبلی کا
Aperture of larynx, superior, **291**, 322, 323	روزن - حنجرہ کا - فوقانی
closure of, 345	کا بند ہونا
Apertures in roof of fourth ventricle, 493	چوتھے بطین کی سقف میں
Aponeurosis, epicranial. *See* Galea	صفاق - بر جمجمی
palatal, 296	حنکی
pharyngeal, 210, **287**, 295, 296	بلعومی
Apparatus, auditory, 505	آلہ - سمعی
lacrimal, 27	دمعی
Appendix ventriculi, 327	زائدۂ بطینی
Aquaeductus cerebri, 108, 355, 357, 450, 451, **455**, 491	مصیف دماغ
vestibuli, 528, 531	دہلیز
Arachnoid of brain, 353, **370**	عنکبوتیہ - دماغ کا
granulations, **100**, 103, 104, 374	عنکبوتی اریکات
spinal, 82	عنکبوتیہ شوکی
Arbor vitae cerebelli, 488	شجر حیات دمیغی
Arch of cricoid, 343	محراب حلقہ نما غضروف کی
glosso-palatine, **281**, 290, 293, 347	لسانی حنکی
lumbo-costal, lateral, 62	قطنی ضلعی - جانبی
pharyngo-palatine, **281**, 290	بلعومی حنکی
superciliary, 2	فوق ہدبی
tarsal, of eyelids, 26, 253	جفنی - پپوٹوں کی
visceral, second, 347	حشائی - دوسری
zygomatic, 2	وجنی
Arcus parieto-occipitalis, **404**, 410, 411	محراب - جداری قذالی

LIBRARY
No 456795
Date 22-5-03
SRINAGAR

اشاریہ

عملی تشریح

جلد سوم

اس اشاریہ میں حتی الامکان مجلس وضع اصطلاحات کی منظورہ اصطلاحات درج کی گئی ہیں۔ اردو ترجمہ کتاب کی بعض اصطلاحات میں ان اصطلاحات سے اختلاف پایا جاتا ہے۔ لھذا ناظرین کرام ایسی اصطلاحات کو اس اشاریہ کے مطابق درست فرمالیں۔

انگریزی الفاظ کے سامنے لکھے ہوئے اعداد اصل انگریزی کتاب کے صفحات ہیں جو اردو ترجمہ کے حاشیہ پر درج ہیں۔

مدخل۔ حنجری کا بند ہونا	Aditus laryngis, **291**, 322, 323
طبلی	closure of, 345
	tympanic, 510, 511, 516
کدس انفی	Agger nasi, 310
جناح ۔ دمیغ کا سنجابی	Ala of cerebellum, 485, **486**
	cinerea, 492
جوفیہ	Alveus, 436, 442
فراخا۔ نیم دائری کنال کا	Ampulla of semicircular canal, 529
تفمم۔ مقدم وداجی وریدوں کا	Anastomosis of anterior jugular veins, 122, 123
زاویہ ۔ قزحی قرنیتی	Angle, irido-corneal, 546
عروۂ تحت اللسان	Ansa hypoglossi, 134
تحت الترقوہ	subclavia, 140, 151, 161, **227**
ضد گوش پیچہ	Antihelix, 44
ضد تیسیہ	Antitragus, 44

THE JAMMU & KASHMIR UNIVERSITY
LIBRARY.

DATE LOANED

Class No. _____ Book No. _____

Vol. _____ Copy _____

Accession No. _____

ashmir
rary,

ue charge of one
a per-day will be
charged for each volume
kept after the due date.
Borrowers will be held
sponsible for any dam-
done to the book
their possession.

THE UNIVERSITY OF KASHMIR
ALLAMA
IQBAL LIBRARY
UNIVERSITY OF KASHMIR
HELP TO KEEP THIS BOOK
FRESH AND CLEAN